



Spontan Glob Subluksasyonu

Spontaneous Globe Subluxation

Musa MUSAOĞLU, Titap YAZICIOĞLU, Yusuf ÖZERTÜRK

Dr. Lütfi Kırdar Kartal Eğitim ve Araştırma Hastanesi, Göz Kliniği, İstanbul

Özet

Spontan glob subluksasyonu orbitanın nadir görülen bir komplikasyonu olup dramatik tarzda oluşur. Globun öne doğru yer değiştirmesiyle karakterize olan bu durumda globun ekvatoru, retrakte göz kapaklarından dışarı çıkar. Bu olgumuzda göz dibi muayenesi için tropicamid %0.1'lik damla göze damlatılırken sağ göz alt ve üst kapakların aralanması esnasında şiddetli basınç hissi ve görme kaybı ile birlikte globun aniden öne subluksasyonu gelişti. Daha sonra globun yavaşça geriye doğru çekildiğini gördü. Bir-iki dakikalık bu zaman süreci sonunda hasta rahatlamış, görme fonksiyonları normale dönmüş ve ağrı hissi ortadan kalkmıştı. Konjonktivada minimal hiperemi dışında gözde bir patoloji gelişmedi.

Anahtar sözcükler: Glob redüksiyonu; glob subluksasyonu; göz acilleri.

Summary

Spontaneous globe subluxation is a rare orbital complication and presents in a dramatic fashion. It is characterized by the anterior displacement of the eye, usually when the equator of the globe protrudes beyond the retracted lids. In this case, while opening the upper and lower eye lids to drop 0.1% tropicamide to examine fundus, a strong pressure feeling and a loss of vision occurred along with the spontaneous globe subluxation. Later, the globe was observed to be retracted to the back. After 1-2 minutes the patient was relaxed, vision functions returned and the pain disappeared. There was no pathology in the globe except minimal conjunctival hyperemia.

Key words: Globe reduction; globe subluxation; eye emergency.

Giriş

Spontan glob subluksasyonu orbitanın nadir görülen bir komplikasyonu olup dramatik tarzda oluşur. Globun öne doğru yer değiştirmesiyle karakterize olan bu durumda, globun ekvatoru, retrakte göz kapaklarından dışarı çıkar. Şimdiye kadar 30'dan az olgu bildirilmiştir. Oluştığında ürkütücü bir tablo yaratan bu durum, hasta ve hekim açısından anksiyete yaratabilir.^[1,2] Aksiyal glob subluksasyonu genellikle ileri tiroid oftalmopati hastalarda görülmektedir. Bunun dışında özellikle tümör, kist, hemoraji, doğumsal malformasyonlar gibi orbitanın yer kaplayıcı lezyonlarında da görülebilir.^[3]

Olgu Sunumu

Görme bozukluğu, gözlerde yanma, batma, sinek uçuşmaları ve fotopsi şikayeti ile kliniğimize başvuran 69 yaşındaki kadın hastanın yapılan göz muayenesinde her iki gözde tashihsiz görme keskinliği 10/10 idi. Biomikroskopik muayenede ön segment doğal, göziçi basınçları sağda 13 ve solda 15 mmHg idi. Glob hafif proptotik görünümde ancak, glob hareketleri doğal,

İletişim: Dr. Musa Musaoğlu.
İncirağacı Sokak, No: 26, Daire 5,
Soğanlık, Kartal, İstanbul
Tel: 0216 - 452 93 94

Başvuru tarihi: 28.05.2012
Kabul tarihi: 01.10.2012
Online baskı: 12.05.2014
e-posta: musa_musaoglu@hotmail.com

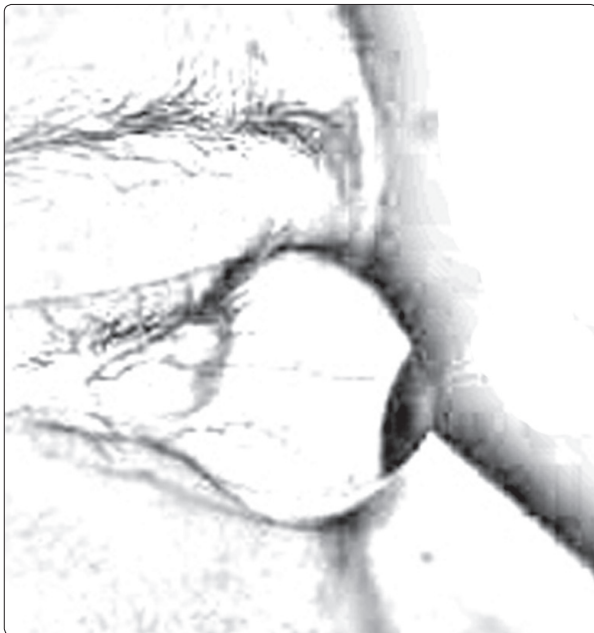


kapak retraksiyonu yoktu. Eksoftalmometre her iki gözde 16 mm idi. Hastanın sistemik bir rahatsızlığı yoktu fakat sadece bir dönem iyot tedavisi alma öyküsü vardı.

Göz dibi muayenesi için tropicamid %0.1'lik damlanın göze damlatılması sırasında sağ göz alt ve üst kapakların aralanması ile birlikte globun aniden öne sublukse olduğu görüldü. Bu esnada hasta panik halinde, gözünde şiddetli bir basınç hissi ve görme kaybını tariflemekteydi. Hasta hiçbir surette müdahaleye izin vermediği için açıkta kalan korneayı korumak amaçlı müdahale yapılamadı. Ancak daha sonra globun yavaşça geriye doğru çekildiğini gördü ve bir-iki dakikalık bir zaman süreci sonunda globun tamamen anatomik pozisyonuna geri dönmesiyle hasta rahatlamış, görme fonksiyonları normale dönmüş ve ağrı hissi ortadan kalkmıştı. Biyomikroskopik muayenesi konjunktivada minimal hiperemi dışında tamamen normaldi. Yapılan göz dibi muayenesinde retinal bir patolojiye rastlanmadı. Olayın hasta ve hekimde yarattığı panik nedeniyle subluse globu fotoğraflamak imkansızdı. Bu sebeple sublukse glob ancak şematik bir çizimle göstermek mümkün oldu (Şekil 1). Hasta olayın tekrar yaşanması korkusu ile daha ileri inceleme ve muayene önerimizi kabul etmedi.

Tartışma

Glob sublüksasyonunun patofizyolojisi tam olarak bilinmemektedir fakat mekanizması az çok bellidir. Göz



Şekil 1. Subluxe glob şematik çizim.

kapaklarının hastanın kendisi ya da bir başkası tarafından manuel olarak açılması sırasında alt ve üst göz kapak aralanırken globa karşı da bir posterior basınç uygulanır. Bunun sonucu glob öne doğru ilerler. Kapaklar tarafından tam örtülemeyen kornea kurur ve bu da kırpma refleksini doğurur. Kontrakte olan orbiküler adele zaten öne doğru itilmiş globu, ön tarafta kilitleyerek globun orbita içine repozisyonunun güçleştirir ve sublüksasyonuna sebep zemin hazırlar.^[1]

Tiroid oftalmopatili hastalarda glob sublüksasyonun sık olması retrobulber yağ ve ekstraoküler adalelerin genişlemesinin glob sublüksasyonu ile sonuçlanabileceği fikrini desteklemektedir. Glob sublüksasyonuna karşı bir diğer bariyer tarsal ve kantal tendon desteği güçlü olan üst göz kapağıdır. Retrobulber yağ dokusundaki artış ve ekstraoküler adalelerdeki genişlemeye ilaveten tiroid oftalmopatili olgularda üst göz kapağının retraksiyonu ile bu bariyer daha da zayıflar ve sublüksasyonu kolaylaştırabilir.^[1]

Eksoftalmide glob sublüksasyonunu kolaylaştırabilen diğer faktörler sığ kemik orbita ve globun kısa aksiyel uzunluğudur. Bu son iki durumda, globun ekvatoru orbital rime çok yakındır ve nisbeten kolay disloke olur. Sonuç olarak glob sublüksasyonu oluşumunda retrobulbar yağın dokusunun genişlemesi, ekstraoküler kasların esnekliği, göz kapağı bariyeri, orbitanın ve globun büyüklüğü temel faktörlermiş gibi gözükmektedir.

Glob sublüksasyonu klinikte spontan, istemli ve travmatik sublüksasyonlar olarak üç şekilde görülebilir. Hastalar semptomsuz olabileceği ağrı, görme bozukluğu, basıç hissi gibi semptomlarda görülebilir. Ekspozure keratopati, korneal abrazyon, blefarospazm ve travmatik optik nöropati gelişebilecek temel komplikasyonlardır.^[1]

Spontan Glob sublüksasyonu ile ilgili ilk yayın 1907 yılında yapılmıştır. John C. Kunes ve Steven E. Katz 1907-2002 yılları arasındaki yayınları taradıklarında 11 ile 73 yaş (ortalama 38 yaş) arası, cins ayrımı veya spesifik irksal dağılım göstermeyen 26 olgu olduğunu belirtmişlerdir.^[1] Liretatürdeki olgular tiroid oftalmopatili hastalar üzerinde yoğunlaşmaktadır. Glob sublüksasyonu görülen tiroid oftalmopatili hastaların orbital tomografik bulgularının incelendiği bir çalışmada yaklaşık 4000 olgu değerlendirilmiş ve dört hastada (%0.1) spontan glob sublüksasyonu görülmüştür. Üçü kadın biri erkek ve ortama yaşın 36 olduğu bu

dört olgunun tomografilerinde ortak bir bulgu olarak oküler kaslarda herhangi bir genişleme veya tutulum olmaksızın orbital yağ dokusunun artmış olduğu bulunmuş ve fizik muayenede herhangi bir enflamasyonun olmadığı görülmüştür. Bu çalışmadaki hastaların tamamı Grave's tanılı hastalardı ve spontan glob subluksasyonu tanıdan ortalama 8.6 yıl (aralık; 1.5 ile 20 yıl) sonra görülmüştü. Bu dört hasta tek tek incelendiğinde spontan glob subluksasyonu görülen gözlerde ekzoftalmometre değerleri sırasıyla 25.5 mm, 25 mm, üçüncü daha sonra orbital dekompresyon yapılmak zorunda kalan ve 30'a yakın subluksasyon atağı geçiren diğer olguda 35 mm ve son olguda da 30 mm idi. Bu çalışmadaki ileri ekzoftalmik değerlere sahip gözlerde görülen spontan glob subluksasyonun aksine bizim olgumuzda bu değer 16 mm idi. Literatürde tiroid ortaltomotapatili olgular dışında glob subluksasyonu, gevşek göz kapağı ile birlikte olan Hashimoto hastalığı,^[4] Hiperemesis gravidarum^[5] ve kontakt lens takılması ile ilişkili^[6] olgulara da bildirilmiştir. Ülkemizden bildirilen çalışmalarda glob subluksasyonu olgusuna rastlanılmamıştır.

Spontan glob subluksasyonunda başarılı bir müdahalenin ana teması hastanın sakinleştirilmesi, topikal anestezi ve oküler yüzeyin gözyaşı desteğinin sağlanmasındadır. Bizim olgumuzda olduğu gibi semptomlu tedavi ile birkaç dakikada herhangi bir müdahale gerekmesizin kendiliğinden düzelme olabileceği gibi globun anatomik pozisyonuna yerleştirilmesi için değişik manevralar kullanmakta gerekebilir. Bu amaçla değişik teknikler önerilmiştir. David Tse MD, glob reduksiyonu için iki teknik tanımlamıştır. Birinci teknikte hasta aşağı bakar pozisyonda klinisyen bir eli ile üst göz kapağını iyice yukarı kaldırırken aynı anda diğer el işaret parmağı ile globu aşağı ve geri iter. Daha sonra klinisyen üst göz kapağını yukarı çekmeye devam ederken hastadan yukarı bakması istenir ve böylelikle iyice glob anatomik pozisyonuna oturtulmuş olur.

Diğer teknikte ise pediatrik Desmarres ekartörü ya da bunun temin edilemediği durumlarda uygun şekilde hazırlanarak el laringoskopi şekli verilmiş bir ataç, üst göz kapağı kenarı ve üst rektus kası arasına yerleştirilerek reduksiyon sağlanır.^[3,7]

Spontan glob subluksasyonu klinikte oldukça nadir görülen fakat zamanında ve yerinde müdahale edildiğinde gözde herhangi bir sekel bırakmadan düzelebilen oftalmolojik acil bir durumdur. Bu kliniğin görüldüğü hastalar altında yatabilecek diğer oküler patolojiler yönünden detaylıca incelenmeli ve subluksasyona yol açabilecek predispozan durumlar konusunda aydınlatılmalıdır.

Çıkar Çatışması

Yazar(lar) çıkar çatışması olmadığını bildirmişlerdir.

Kaynaklar

1. Takle LM, Murchison AP. Globe subluxation: review and management. *Review of Ophthalmology* 2007;14:07.Issue:7/1/2007.
2. Rubin PA, Watkins LM, Rumelt S, Sutula FC, Dallow RL. Orbital computed tomographic characteristics of globe subluxation in thyroid orbitopathy. *Ophthalmology* 1998;105(11):2061-4. [CrossRef](#)
3. Tse DT. A simple maneuver to reposit a subluxed globe. *Arch Ophthalmol* 2000;118(3):410-1. [CrossRef](#)
4. Reyniers R, Paridaens D. Spontaneous globe luxation and floppy eyelid syndrome in a patient with Hashimoto's disease. *Eye (Lond)* 2007;21(2):303-4. [CrossRef](#)
5. Zeller J, Murray SB, Fisher J. Spontaneous globe subluxation in a patient with hyperemesis gravidarum: a case report and review of the literature. *J Emerg Med* 2007;32(3):285-7. [CrossRef](#)
6. Kunesh JC, Katz SE. Spontaneous globe luxation associated with contact lens placement. *CLAO J* 2002;28(1):2-4.
7. Kelly EW, Fitch MT. Recurrent spontaneous globe subluxation: a case report and review of manual reduction techniques. *J Emerg Med* 2013;44(1):e17-20. [CrossRef](#)