

# Ekstratestiküler Lipom Olgusu

## A Case of Extratesticular Lipoma

Nuri HAVAN,<sup>1</sup> Osman KÖSE,<sup>2</sup> Duygu YEGÜL,<sup>1</sup> Hakan KEFELİ<sup>1</sup>

<sup>1</sup>Vakıf Gureba Eğitim ve Araştırma Hastanesi, Radyoloji Bölümü, İstanbul

<sup>2</sup>Vakıf Gureba Eğitim ve Araştırma Hastanesi, Üroloji Bölümü, İstanbul

### Özet

Ekstartestiküler lipom nadir görülen selim bir mezenkimal tümördür. Otuz beş yaşında hasta skrotumda ağrısız şişlik şikayeti ile başvurdu. Tanı amaçlı ultrason ve manyetik rezonans görüntüleme yapıldı. Rezeksiyon sonrası histopatolojik tanısı ekstratestiküler lipom geldi. Nadir görülen bu olgumu sunmayı amaçladık.

**Anahtar sözcükler:** Ekstratestiküler lipom; lipom; skrotal kitle.

### Summary

*Extratesticular lipoma is a rare benign mesenchymal tumor. A 35 year old patient was invoked with complaint of painless swelling in the scrotum. Ultrasound and magnetic resonance imaging was performed for diagnosis. After resection, the extratesticular lipoma was diagnosed histopathologically. We aim to present this rare case.*

**Key words:** Extratesticular lipoma; lipoma; scrotal mass.

### Giriş

Skrotal lipom nadir görülen ekstratestiküler kitleler arasında yer alır. Mezenkimal kökenli skrotal lipomlar; spermatik kord, epididim, tunika vajinalis ve skrotumun subkütan yağ hücrelerinden köken alır.<sup>[1,2]</sup> Nadir bir olgu olan ekstratestiküler lipom olgusunu sunmayı amaçladık.

### Olgu Sunumu

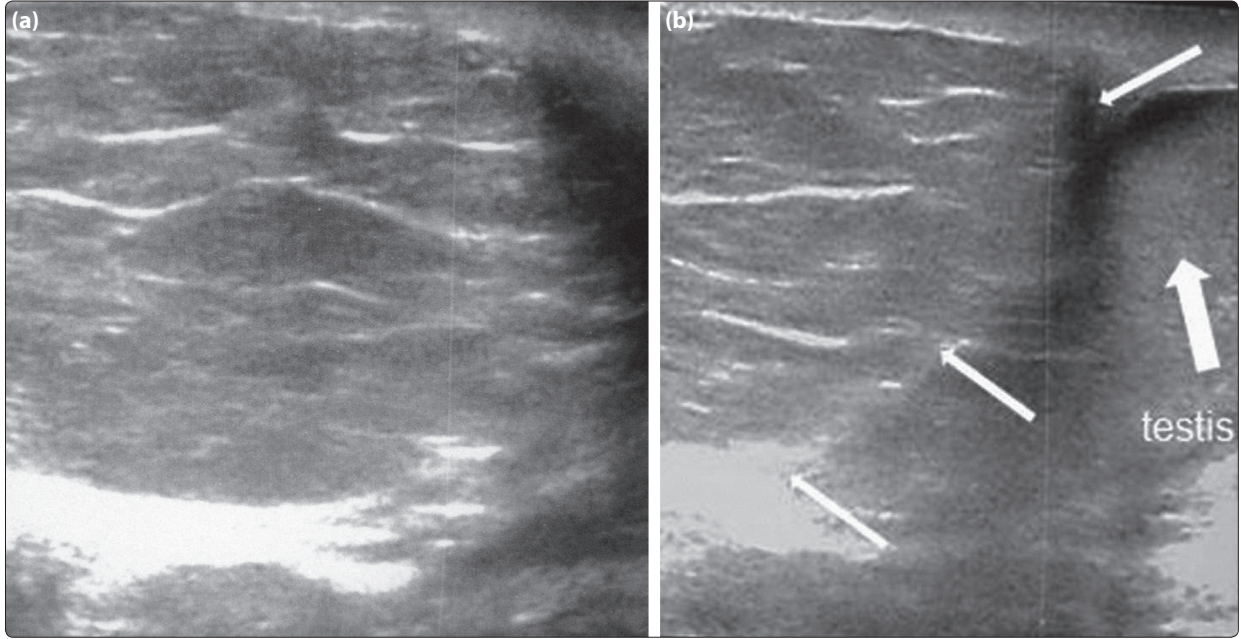
Otuz beş yaşında erkek hasta hastanemiz üroloji polikliniğine sağ skrotal alanda yaklaşık üç aydır oluşan ele gelen kitle şikayeti ile başvurdu. Herhangi bir ek klinik şikayeti mevcut değildi. Fizik muayenesinde bu alanda kısmen mobil, yumuşak kitle lezyonu palpe edildi. Diğer sistem muayeneleri ve laboratuvar bulguları doğaldı. Herni ön tanısı ile radyoloji bölümüne

gelen hastaya skrotal ultrason (USG) yapıldı. USG'de sağ skrotal alanda cilt altı yağlı doku içerisinde ekstratestiküler yerleşimli yaklaşık 6x5 cm boyutlarında düzgün sınırlı yağ ekosunda, içerisinde ince fibröz septasyonları bulunan lezyon izlendi (Şekil 1a, b). Ön tanıda lipom düşünülmüş olup tanının verifikasyonu amacıyla hastaya manyetik rezonans görüntüleme (MRG) incelemesi yapıldı. MRG incelemede sağ skrotal alanda ekstratestiküler yerleşimli T1 ve T2 ağırlıklı incelemelerde hiperintens, yağ baskılı incelemelerde baskılanan 6x5 cm boyutlarında düzgün sınırlı septasyonları bulunan testisi sola ve anteriora deplase eden, patolojik kontrastlanma göstermeyen lipom ile uyumlu lezyon izlenmiştir (Şekil 2a-c). Ameliyat planlanan hastada, ameliyat sonrası histopatolojik tanı ekstratestiküler lipom olarak gelmiştir.

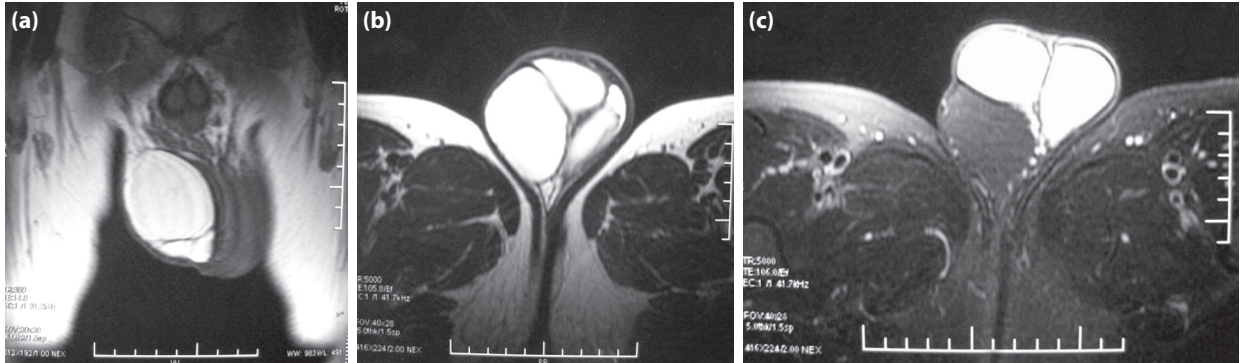
**İletişim:** Dr. Nuri Havan.  
Afşin Devlet Hastanesi,  
Kahramanmaraş  
**Tel:** 0344 - 511 53 06

**Başvuru tarihi:** 04.01.2013  
**Kabul tarihi:** 13.03.2013  
**Online baskı:** 17.04.2014  
**e-posta:** nurihavan@hotmail.com





**Şekil 1. (a)** Ultrasonografide fibröz septaları bulunan yağ ekosunda lezyon alanı izlenmekte. **(b)** Ultrasonografide görüntülerinde sağ skrotal alanda testisi deplase eden (kalın ok), kısmen kontur veren (ince ok) yağ ekosunda içeren fibröz septalar içeren ekstratestiküler lipom ile uyumlu lezyon.



**Şekil 2.** Koronal T1 ağırlıklı **(a)** sekansta hiperintens, aksiyel T2 ağırlıklı **(b)** sekanlarda hiperintens ve aksiyel yağ baskılı T2 ağırlıklı **(c)** sekanlarda ise yağ baskılanması gösteren ekstratestiküler lipom ile uyumlu düzgün sınırlı lezyon.

## Tartışma

Skrotal alanda yer alan kitleler intratestiküler ve ekstratestiküler olarak iki ana başlık altında incelenir. İntratestiküler kitleler daha çok neoplastik özellikte olup ekstratestiküler kitleler paratestiküler alanda yer alan epitelyal, mezotelyal ve mezenkimal dokulardan kaynaklanan daha çok benign karakterli tümörlerdir.<sup>[3]</sup> Spermatik kord, epididim ve diğer kesimlerde yer alan tümörler ekstratestiküler kitleler olarak adlandırılır. En sık olarak %90 oranında spermatik korddan kaynaklanan tümörlerdir.<sup>[4]</sup> Lipom, varikosel, spermatik kord lipomatozis, leiomyom, dermoid kist, lenfanjiom, adrenal rest, sarkomlar, malign fibröz histiositom,

spermatik kord yerleşimli lezyonlardır. Lipomlar en sık görülen spermatik kord tümörü olup spermatik kord tümörlerinin yaklaşık yarısını oluşturur.<sup>[5]</sup> Epididim kist, spermatosel, granülom, adenomatoid tümör, leiomyom, papiller kistadenom, sarkomlar, metastaz, adenokarsinom ve abse epididimde görülen kitlesel lezyonlardır. Epididim kisti ve spermatosel en sık izlenen kitlesel lezyondur. Bu iki lezyonun tanısında USG sensivite ve spesifitesi yüksek olup USG ile iki lezyonun da ayrımı yapılamaz.<sup>[5]</sup> Adenomatoid tümör paratestiküler neoplastik tümörler içerisinde lipomlardan sonra en sık izlenen tümörlerdir. Mezotel kaynaklı olup iyi sınırlı benign karakterli tümörlerdir. Papiller

kist adenom ise %25 oranında von Hippel-Lindau hastalığı ile beraber izlenir.<sup>[5]</sup> Fibröz psödötümör, kalkül, poliorşidizm, herniler diğer izlenen ekstrapestiküler lezyonlardır.

Skrotal lipomların köken aldığı bölgenin çoğu kez tam olarak saptanması zordur. Leyson ve ark. intraskrotal lipomları kaynaklandığı alana göre, paratestiküler ve ekstrapestiküler olmak üzere iki ana grubu ayırmışlardır. Epididim, testis, tunika vajinalis ve spermatik kord kaynaklı olanlar paratestiküler olarak, peritoneal dokulardan, inguinal halka çevresindeki subseröz yağlı dokudan, perineal bölgedeki transversalis kas ve fasyadan, perineden ve skrotal duvardaki cilt altı yağlı dokudaki izole yağ lobüllerinden kaynaklananlar ise intratestiküler olarak sınıflandırılmıştır.<sup>[2]</sup> Fujimura ve ark. ise lipomları köken aldığı alana göre üç gruba ayırmıştır. 1. posterior subkutan dokudan spermatik korda doğru uzanan yağlı dokudan gelişen, 2. spermatik korddan gelişen, 3. skrotumda, dartos fasyasındaki yağ lobüllerinden kaynaklanan olmak üzere üç ana grupta sınıflandırmışlardır. Üçüncü grup lipomlar primer skrotal lipom olarak adlandırılmış olup en nadir görülen lipom sınıfıdır.<sup>[6]</sup> Skrotuma uzanan yağlı doku herniasyonu, lipoblastom, liposarkomlar ve spermatik kord lipomatozisinin yağ içermeleri nedeniyle lipomlar ile ayırıcı tanıların yapılması gerekir. Skrotuma uzanan yağlı doku herniasyonun batın içi ve inguinal kanal ile bağlantısı bulunmaktadır.<sup>[7]</sup> Lipoblastom, genellikle erken çocukluk döneminde görülmektedir. Lipomatozis ise matür yağ dokusu proliferasyonu ve kas dokusu gibi çevre dokulara da infiltrasyon yapabilmekte iken lipomlar kapsüllüdür.<sup>[7]</sup> Primer liposarkomlar skrotumda nadir olarak izlenir. Bazı iyi diferansiye liposarkomların lipomlar ile ayırıcı tanısı yapmak

güçleşebilmektedir.<sup>[8]</sup> Klinik olarak, inguinal herni ve hematomu taklit edebilen bu kitlelerin değerlendirilmesinde ultrason ve MRG önemli rol oynamaktadır.<sup>[9]</sup> Yapılan USG incelemesi ile yağ ekosu nedeniyle tanıya çok büyük bir oranda yaklaşılsa da özellikle yağ baskılı sekansları içeren ve patolojik kontrastlanmanın izlenmediği MRG görüntüleri ile tanı desteklenmelidir.

### Çıkar Çatışması

Yazar(lar) çıkar çatışması olmadığını bildirmişlerdir.

### Kaynaklar

1. Florante J, Leyson J, Doroshov LW, Robbins MA. Extratesticular lipoma: report of 2 cases and a new classification. J Urol 1976;116(3):324-6.
2. Greeley DJ Jr, Sullivan JG, Wolfe GR. Massive primary lipoma of the scrotum. Am Surg 1995;61(11):954-5.
3. Metin İÖ, Orhan KA, Abdullah İ. Tunica Albuginea kisti: Olgu sunumu. J Kartal TR 2008;19(1):40-3.
4. Folpe AL, Weiss SW. Paratesticular soft tissue neoplasms. Semin Diagn Pathol 2000;17(4):307-18.
5. Woodward PJ, Schwab CM, Sesterhenn IA. From the archives of the AFIP: extratesticular scrotal masses: radiologic-pathologic correlation. Radiographics 2003;23(1):215-40. [CrossRef](#)
6. Fujimura N, Kurokawa K. Primary lipoma of the scrotum. Eur Urol 1979;5(3):182-3.
7. Mustafa E, Pembe O, Sefa R. Primer skrotal lipom: Olgu sunumu. Yeni Üroloji Dergisi - The New Journal of Urology 2012;7(2):44-6.
8. Lander EB, Lee I. Giant scrotal lipomatosis. J Urol 1996;156(5):1773. [CrossRef](#)
9. Ballas K, Kontoulis T, Skouras Ch, Triantafyllou A, Symeonidis N, Pavlidis T, et al. Unusual findings in inguinal hernia surgery: report of 6 rare cases. Hippokratia 2009;13(3):169-71.