

# MULTİKİSTİK DİSPLAZİK BÖBREK HASTALIĞI (BİR OLGU TAKDİMİ)

A.ÖZGÜNER(1), M. İNALHAN(2), E.TUTAR(3), O.ÖRAN(4)

Tekrarlayan kusma atakları olan ve rehidratasyon ile klinik ve lab. bulguları kısa sürede düzenlenen hastaya yapılan ayrıntılı incelemeler sonucu sol MKDB hastalığı saptandı. Literatürde destekler açıklama olmasına rağmen, MKDB'nin kusma nöbetleri ile bir ilişkisinin olup olmayacağı sorusu ortaya çıktı. Sol nefrektomi uygulanan hastada kusma atakları sıklığı ve şiddetinde belirgin bir azalma oldu.

**After detailed laboratory test, left MCDK disease was diagnosed in a patients who had recurrent attacks of vomiting after rehidration her clinical and laboratory conditions improved. In spite of the absence of any supportive data in literature, we thought whether there was any correlation between MCDK and vomiting attacks. After left nephrectomy, significant decrease appeared in frequency and intensity of vomiting attacks.**

## GİRİŞ

Multikistik Displazik Böbrek (MKDB) yeni doğanda palpabl batın kitlesinin en yaygın sebeplerinden birisidir(1).

Bir böbrek multikistik olduğunda diğeri normal, hidronefrotik, ektopik olabilir. Ya da diğer böbrek hiç bulunmayabilir. Bilateral MKDB hastalığı olan olgular sıklıkla doğum sonrası ölürlü (3).

Diğer böbrek sağlamsa, kendisindeki anomali yaşam süresince hiçbir klinik bulgu vermeyebilir (7).

## OLGU

A.K. (10 yaşındaki kız) ilk kez 13.1.1989 tarihinde, ani ortaya çıkan kusmalar sonucu oluşan dehidratasyon nedeniyle kliniğimize yatırıldı. Muayenede kusmayı açıklayacak bir patoloji saptanmadı. Üre ve kreatinin değerleri yüksekliği dışında diğer kan, idrar ve radiyografik incelemeleri normal bulundu. Hasta daha sonra aynı yakınmalar ve aynı laboratuvar bulguları ile üç kez daha interne edildi. Kusma nöbetleri bir gün (nadiren iki gün) sürüyor, hidrate edilen hasta kısa sürede normale dönüyordu.

Dördüncü yatışında yapılan abdominal ultrasonografi incelemesinde sol böbrek 8 cm. ölçüldü, belirgin parenkim yapısı izlenemedi. İzlenen parenkim kesimlerinde en büyüğü 20 mm. olan multipl kistler saptandı. Karaciğer, dalak, pankreas yapıları tamamen normal bulundu. İVP'de sağ böbrek sekresyon ve ekstresyonunun doğal olduğu ancak sol böbreğin ise hiç visualize olmadığı gözlemlendi. Voiding sistoüretrografide reflü yoktu (Resim 1). Abdomen ve pelvis (Resim 2) BT'si abdomen ultrasonografisi ile

uyumlu idi. Hastaya yapılan asendan piyelografide kate-terin sol üreterin proksimalinden daha ileri gitmediği görüldü. EEG ve BBT normal olarak değerlendirildi.

## SONUÇ

Periodik kusma nöbetleri araştırılan hastada yapılan incelemeler sonucu sol MKDB saptandı. Bunun dışında kusmaları açıklayacak patoloji bulunamadı. Literatürde destekler bir açıklama olmamasına karşın, MKDB'nin kusma nöbetleriyle bir ilişkisinin olup olmayacağı sorusu ortaya çıktı. Hastaya sol nefrektomi uygulandı. Patolojik inceleme MKDB tanısını doğruladı. Ancak ilk kez operasyondan 2.5 ay sonra olmak üzere üç kez hafif şekilde kusmalar oldu. Son iki aylık takipte kusma görülmedi.

## TARTIŞMA

MKDB'de pek çok kistin varlığı söz konusudur. Genellikle Bowman kapsülünden mesaneye kadar olan lümeninde devamlılık yoktur (5).

Renal displazi erken intrauterin obstrüksiyon ve obstrüksiyon etkilerinin böbrek üzerinde geliştirdiği değişiklikler sonucu oluşabilir (4,7).

MKDB'te renal kitle içinde rastgele dizilen ve büyüklükleri farklı, birbirleriyle bağlantısı olmayan kistler söz konusudur. Böbrek dokusu kesitleri kartılaş adacıkları, bir araya toplanmış glomerüller ve tübüler yapılar ile indife-ransiye mezenkim alanları gösterir (6).

MKDB ultrasonografik ve radyonükleik çalışmalarla tanımlanabilir. Ancak patolojinin direkt olarak görülebilmesini sağlayan ultrasonografi tanıda daha önemlidir (4,7).

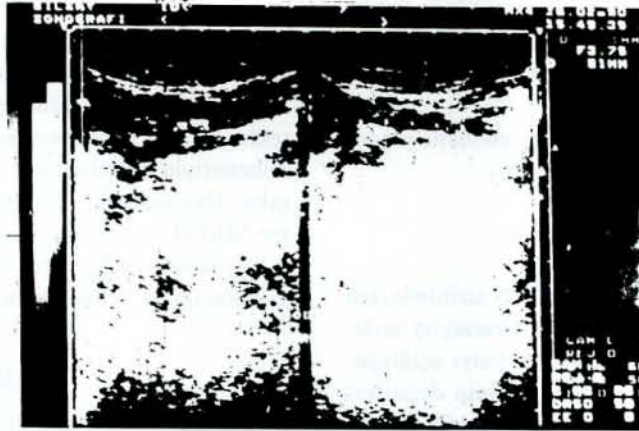

(1) Kartal Eğitim ve Araştırma Hastanesi Çocuk Sağlığı ve Hastalıkları Şefi

(2) Kartal Eğitim ve Araştırma Hastanesi Çocuk Kliniği Başasistanı

(3) Kartal Eğitim ve Araştırma Hastanesi Çocuk Kliniği Asistanı

Hashimoto ve Baticelli intrauterin ve postnatal dönemde yaptıkları ultrasonografi tetkiklerle MKDB'te fetal gelişme esnasında, büyüklükte artış ve sonra bazen görülememeye dek giden spontan eregresyon saptadılar. Ancak bazı MKDB'lerin ilk araştırıldıklarında büyük ve takipte de büyük kaldıkları görüldü (1,2,7) böyle büyük kalan MKDB'ler yaklaşım konusunda iki ayrı görüş vardır.

Birinci görüşe göre artan malignansi ve hipertansiyon riski nedeniyle nefrektomi yapılmasıdır. Ancak ikinci görüş ise artan malignansi için verilerin yetersiz olduğunu savunmakta ve bir risk olan operasyon yerine ultrasonografik takibi yeğlemektedir (1,3). Biz vakamızda nefrektomi yapılmasını uygun bulduk.



1. Scully RE, Mark EJ, McNeely BV. Cerebral amyloid angiopathy with multiple cerebral hemorrhages. Case Records. N Eng J Med 307 (24):1507, 1982.
2. Tomonaga M. Cerebral amyloid angiopathy in the elderly. J Am Geriatr Soc 29:151, 1981.
3. Tyler KL, Poletti CE, Heros RC. Cerebral amyloid angiopathy with multiple intracerebral hemorrhages. J Neurosurg 57:286, 1982.
4. Wagle WA, Smith TW, Weiner M. Intracerebral hemorrhage caused by cerebral amyloid angiopathy: Radiographic-Pathologic correlation. AJNR 5:171, 1984.
5. Vinters HV, Gilbert SS. Cerebral amyloid angiopathy: its incidence and complications in the aging brain. Stroke 14:915, 1983.