



## SOLİTER TİROİD NODÜLÜNÜN TANI VE TEDAVİSİNE YAKLAŞIM

Tarık ER<sup>1</sup>, Özcan YILDIZ<sup>1</sup>, Mehmet YILDIRIM<sup>2</sup>

Tiroid nodülleri klinik uygulamada sıklıkla karşımıza çıkan bir problemdir<sup>1</sup>. Klinik çalışmalarda genel popülasyonda dikkatli bir muayene ile %4–7 arasında nodül tespit edilebileceği gösterilmiştir<sup>2</sup>. Türkiye’de yapılan araştırmalarda ise bu oran %2,8’den fazla bulunmuştur<sup>3</sup>. Yine yurtdışında yapılan otopsi serilerinde tiroid bezlerinin %50’ sinden fazlasında nodül saptanmış olması ve palpasyonla normal olan glandların çoğunda ultrasonografi ile küçük nodüllerin saptanabilmesi, nodüler guatrın yaygınlık ve önemini gösterir<sup>4,5</sup>.

Ülkemiz için diğer önemli bir konu hangi nodülün cerrahi verilmesi gerektiğidir. Her hipoaktif nodül cerrahi tedavi gerektirmediği gibi, malignite insidansı yüksek olan nodüllerin operasyon öncesi tanımlanabilmesi, cerrahi tedavinin başarısında önem taşımaktadır.

Tiroid nodülleri insidansı kadınlarda erkeklere göre daha fazladır ve yaşın ilerlemesi ile daha da artar<sup>6</sup>. Tiroid nodüllerinin çoğu benign lezyon olmasına karşı %5 kadarı ilk müracaatta malign özellik taşıır<sup>1,7</sup>.

Tiroid bezinde benign nodüler lezyon yapabilen nedenler tablo I’de verilmiştir.

**Tablo I.** Tiroid bezinde benign nodüler lezyon yapan hadiseler

<ol style="list-style-type: none"> <li>1. Fokal tiroidit</li> <li>2. Multinodüler guatrın dominant porsiyonu</li> <li>3. Tiroid, paratiroid veya tiroglossal kistler</li> <li>4. Tiroid lobun agenezisi</li> <li>5. Postoperatif hiperplazi veya nedbe</li> <li>6. Postradyoaktif hiperplazi</li> <li>7. Benign adenomlar             <ol style="list-style-type: none"> <li>a. Foliküler:                 <ul style="list-style-type: none"> <li>• Kolloid veya makrofoliküler</li> <li>• Fetal</li> <li>• Embriyonel</li> <li>• Hurtle hücreli</li> </ul> </li> <li>b. Nadir : Teratom, lipom, hemanjiom</li> </ol> </li> </ol>
---

Bunların %70 kadarını fokal kronik tiroidit, multinodüler guatrın baskın nodülü, tiroid dokusunu içine alan kist, paratiroid dokusu, tiroglossal kanal kalıntısı veya tiroid loplardan birinin agenezisi neticesinde diğer lobun hipertrofiye olması meydana getirir. Geriye kalan %30 benign nodüller ise foliküler adenomlardan oluşmaktadır. Adenomlar; kolloid, makrofoliküler, fetal, embriyonel veya hurtle hücreli olarak ayrılır. Teratom, lipom ve hemanjiomlar ise çok nadir görülürler.

<sup>1</sup> AİBÜ Düzce Tıp Fakültesi İç Hastalıkları Anabilim Dalı  
<sup>2</sup> Dr.Lütfi Kırdar Kartal Eğitim ve Araştırma Hastanesi Genel Cerrahi Uzmanı

### KLİNİK ÖZELLİKLER

Ailede guatr öyküsü olması veya endemik guatr bölgesinde oturmak mevcut lezyonun benign olması lehindedir. Ancak ailede medüller kanser, poliposis koli, Gardner sendromu bulunması, hastanın nodülünün yakın zamanda büyümesi, ses kısıklığı, disfaji ve obstrüksiyon bulgularının olması maligniteyi düşündürür. Benign ve malign tiroid lezyonlarını ayırmada bize yol gösteren risk faktörleri tablo II’de özetlenmiştir.

**Tablo II.** Benign ve malign tiroid lezyonlarını ayırmada kullanılan risk faktörleri

	Daha çok benign lezyon lehine	Daha çok malign lezyon lehine
Öykü	<ul style="list-style-type: none"> <li>• Ailede benign guatr öyküsü</li> <li>• Endemik guatr bölgesinde oturma</li> </ul>	<ul style="list-style-type: none"> <li>• Ailede tiroidin medüller kanseri öyküsü</li> <li>• Baş boyun bölgesinde daha önce tedavi amaçlı radyasyon uygulanması</li> <li>• Nodülün yakın zamanda büyümüş olması</li> <li>• Ses kısıklığı, yutma güçlüğü veya obstrüksiyon olması</li> </ul>
Fiziksel Özellikler	<ul style="list-style-type: none"> <li>• Yaşlı kadın</li> <li>• Yumuşak nodül</li> <li>• Multinodüler guatr</li> </ul>	<ul style="list-style-type: none"> <li>• Çocuk, genç erişkin erkek</li> <li>• Soliter, sert nodül (baskın nodül)</li> <li>• Vokal kord paralizisi, sert lenf nodülü, uzak metastaz</li> </ul>
Serum faktörleri	Yüksek titrede tiroid antikorları	Yüksek serum kalsitonini
Görüntüleme : İyot 123 veya Tecnesyum	Sıcak nodül	Soğuk nodül
Görüntüleme Ultrason	Sadece kist	Solid veya semikistik
Biyopsi	Sitolojik muayenede benign görünüm	Sitolojik muayenede malign görünüm
Levotiroksin tedavisi (3-6 ay TSH supresyonu)	Regresyon var	Regresyon yok

Tiroid nodüllerinde benign olma oranını arttıran fizik özellikler; ileri yaş, kadın cinsiyet, nodülün yumuşak olması ve multinodüler guatrdır. Buna karşılık çocuklarda, genç erişkinlerde ve erkeklerde tiroid nodülü görülmesi daha dikkatli bir incelemeyi gerektirir. Ayrıca sert ve tiroid bezinin diğer bölümünden belirgin bir şekilde ayrı olan lezyonların malign olma olasılığı daha yüksektir. Yine vokal kord paralizisi, lenfadenopati varlığı ve şüpheli metastaz lehine bulgular maligniteyi düşündürür<sup>5,8-10</sup>.



## LABORATUVAR BULGULARI

Serumda yüksek konsantrasyonda otoantikörlerin varlığı, büyümüş bir tiroid bezinde kronik tiroiditi düşündürmekle beraber maligniteyi ekarte ettirmez. Bununla beraber yüksek kalsitonin düzeyi ve ailede medüller tiroid kanseri öyküsünün bulunması, malignite olasılığını arttırır. Tiroglobulin tek başına tiroid nodülü değerlendirmede anlamsız olmakla birlikte, papiller veya foliküler kanser nedeniyle tiroidektomi yapılmış hastalarda yüksek olması metastatik hastalığı akla getirir<sup>11,12</sup>.

Sintigrafik incelemeler, radyoaktif maddenin hiperaktif tiroid nodülünde, daha fazla tutulması sonucu sıcak nodül şeklinde tanımlanmasını sağlar. Sıcak nodüller nadiren maligndir. Ancak soğuk nodüllerin %10'u malignleşir. Tecnesyum perteknetatla yapılan sintigrafiler iyi rezolüsyon vermesine rağmen sıcak nodül varlığında iyot 123 ile tekrarlanmalıdır. Zira tecnesyumla nodül, vasküler yapısından dolayı sıcak görülebilirken, iyotla soğuk olduğu yakalanabilir<sup>13,14</sup>.

Tiroid ultrasonografisi neredeyse şüpheli bir tiroid muayenesinin ayrılmaz bir parçası haline gelmiştir. Ancak unutulmamalıdır ki tanı koymada sadece yol göstericidir. Ultrasonografi kistik ve soliter lezyonları birbirinden ayırır. Sadece kistik özellik taşıyan nodülün malign olma olasılığı çok düşüktür. Ancak saptanan kistte internal septa olması veya solid lezyonlar içermesi, nodülün hipoekoik karakterde olması, inkomplet periferik halo izlenmesi, sınırların düzensiz olması ve internal mikrokalsifikasyonların bulunması maligniteyi düşündürür.

Bilgisayarlı tomografi veya MR incelemesiyle substernal yayılım veya derin boyun yerleşimli nodüller yakalanabilir<sup>2,5</sup>.

Son yıllarda tiroid nodüllerinin incelenmesinde en büyük gelişme ince iğne aspirasyonu olmuştur. Södeström 1952'de basit, güvenli, sonucu güvenilir ve iyi tolere edilen ince iğne aspirasyon biyopsisini (İİAB) geliştirmiştir. Günümüzde bu yöntem soliter tiroid nodülü tanısında ilk basamak halini almıştır. Sitolojik inceleme neticesinde aşağıdaki tanımlar konulabilir:

- 1) Muhtemelen malign
- 2) Selüler foliküler lezyon
- 3) Benign kolloid nodül
- 4) Neticesiz (muhtemelen benign)
- 5) Neticesiz (şüpheli)
- 6) Yetersiz materyal<sup>8,10,15-17</sup>.

Bu tanımlara göre izlenmesi gereken yollar, tablo III'de verilmiştir<sup>18</sup>.

**Tablo III.** Soliter tiroid nodülü olan hastalarda izlenecek yol

İİAB tamsı	İzlenecek yol
<b>Muhtemelen malign</b>	Cerrahi (tiroidektomi)
<b>Foliküler lezyon</b>	Sintigrafik inceleme <ul style="list-style-type: none"><li>• Sıcak nodül : Hipertiroidi açısından değerlendir.</li><li>• Soğuk nodül : Kanser riski yüksekse cerrahi, düşükse T4 ile TSH süpresyonu</li></ul>
<b>Benign kolloid nodül</b>	<ul style="list-style-type: none"><li>• T4 ile TSH süpresyonu yap ve 6 ay sonra değerlendir. Küçüldüyse süpresyon tedavisine devam et; küçülmediyse İİAB'yi tekrar et.</li><li>• Nodül büyükse cerrahiye ver; aynı büyüklükte ve pozitif İİAB ise yine cerrahiye ver.</li></ul>
<b>Neticesiz (muhtemelen benign)</b>	T4 ile TSH süpresyonu yap ve 6 ay sonra değerlendir.
<b>Neticesiz (şüpheli)</b>	İİAB' ye derhal tekrar et ve 2. İİAB neticesine göre hareket et.
<b>Yetersiz (materyal)</b>	İİAB' ye derhal tekrar et ve 2. İİAB neticesine göre hareket et.

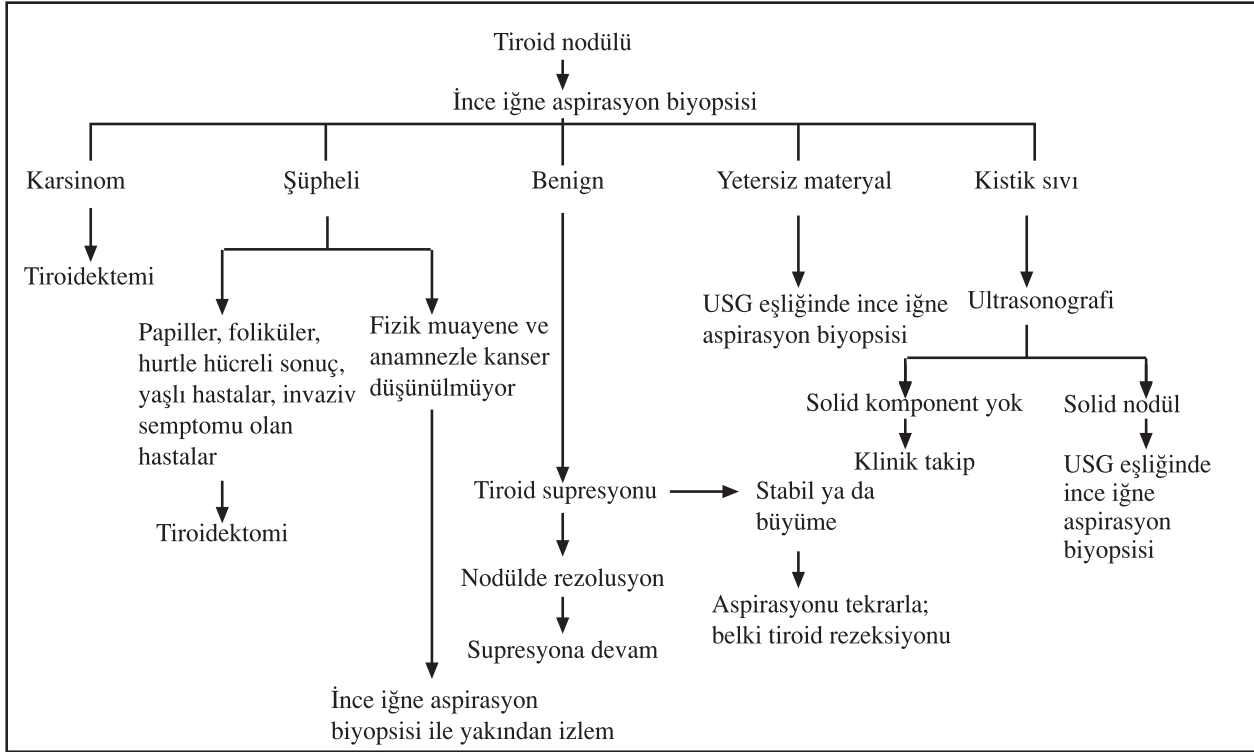
## TEDAVİ

Benign lezyonlar spontan olarak gerileyebilir veya tiroksin tedavisiyle küçülecek kadar TSH azalmasına yanıt verebilir. Bazı çalışmalar, T4 tedavisi ile soliter nodüllerin gerilemediğini özellikle multinodüler guatrda ise %20–30 oranında küçüldüğünü göstermişlerdir. Bununla beraber malign lezyonların T4 tedavisi ile veya spontan olarak gerileme ihtimali çok düşüktür.

Soliter tiroid nodüllü hastalar serum TSH seviyelerine bakılarak değerlendirilmelidirler. Eğer TSH süprese ise hiperfonksiyone bir nodül düşünülür ve bu sintigrafisi ile teyit edilmelidir. Sıcak nodülün malign olma olasılığı çok düşük olduğundan bu işlem rahatlatıcıdır. Aksi halde ince iğne aspirasyon biyopsisi yapılmalıdır. İİAB'de lezyon malignse hasta cerrahiye sevk edilmelidir. Lezyon benign ise hastaya tiroksin verilmelidir. Nodül tedavi ile küçülüyorsa, TSH süprese olacak dozda hayat boyu tiroksin tedavisine devam edilebilir. Nodül büyüklüğünde gerileme olmazsa İİAB tekrarlanmalıdır. Nodül büyür veya özelliği değişirse cerrahi olarak çıkarılma endikasyonu doğmuş olur. Foliküler tümör olarak rapor edilen hastalarda ise sintigrafisi yapılmalıdır. Sıcak nodül bulunursa hasta tiroksinle veya tedavisiz olarak takip edilebilir. Nodül soğuksa ve kanser riski yüksekse (2 cm'den büyük nodül, sert nodül, genç hasta) hemen cerrahiye verilmelidir.

Kanser riski düşükse tiroksin başlanır. Lezyon gerilemezse muhtemelen eksize edilmelidir<sup>8,18,19</sup>.

İki hasta grubu vardır ki bunlar özel problem arz ederler: Kistik nodül ve radyasyon etkisinde kalmış olmak. Kistik nodüllerin nerdeyse tamamı benign olmasına rağmen bazen kist duvarında maligniteye rastlanabilir. Bu nedenle tekrarlayan kistler ultrason ile takibe alınmalı ve duvar içinde herhangi bir büyümeye rastlanırsa çıkarılmalıdır. Radyasyona maruz kalmış hastalarda benign veya malign multipl nodüllere rastlanabilir. Bu yüzden radyasyona maruz kalmış kistlerde görülen soğuk nodüller erkenden çıkarılmalıdır.



**Şekil 1.** Soliter tiroid nodülünde izlenecek algoritma

Tiroid nodüllü hastalar bilinçli bir protokol ile değerlendirilip izlendiğinde benign tiroid nodülleri için cerrahi sayısı ve gereksiz cerrahi müdahaleler azalacaktır. Sistematik değerlendirme yapıldığında tiroid kanserli hastayı cerrahiye vermede zaman kaybı önlenecektir.

Soliter tiroid nodüllü bir hastada izlenecek algoritma şekil 1'de verilmiştir.

Tiroid nodüllerinin ilk değerlendirme ve sonraki takiplerinin burada sunduğumuz formattaki bir protokol ile değerlendirilip takip edilmesi tıbbi amaçlar yönünden bir gereklilik olarak benimsenebilir.

#### KAYNAKLAR

- Gharib H. Changing concepts in the diagnosis and management of thyroid nodules. *Endocrinol Metab Clin North Am* 1997; 26(4): 777-800.
- Tan GH, Gharib H. Thyroid incidentalomas: Management approaches to nonpalpable nodules discovered incidentally on thyroid imaging. *Ann Intern Med* 1997; 126(3): 226-31.
- Erdoğan G. Tiroid glandının neoplastik hastalıkları. *Türkiye Klinikleri Tıp Bilimleri Dergisi* 1990; 10(5): 427-42.
- Alfonso A, Christoudias G, Amarrudin Q, Herbsman H, Gardner B. Tracheal or esophageal compression due to benign thyroid disease. *Am J Surg* 1981; 142(3): 350-4.
- Singer PA, Cooper DS, Daniels HG, et al. Treatment guidelines for patients with thyroid nodules and well-differentiated thyroid cancer. *Arch Intern Med* 1996; 156: 2165-72.
- Wang C, Cropp LM. The epidemiology of the thyroid disease and implications for screening. *Endocrinol Metab Clin North Am* 1997; 26(1): 189-218.

- Rojeski MT, Gharib H. Nodular thyroid disease. Evaluation and management. *N Engl J Med* 1985; 313(7): 428-36.
- FS Greenspan, DG Gardner. *Thyroid nodules and thyroid cancer. Basic and clinical endocrinology*, 6<sup>th</sup> edition. New York, Lange medical books, Mc Graw-Hill, 2001: 260-2.
- Burch HB. Evaluation and management of the solid thyroid nodule. *Endocrinol Metab Clin North Am* 1995; 24(4): 663-710.
- Werk EE Jr, Vernon BM, Gonzales JJ, Ungaro PC, McCoy RC. Cancer in thyroid nodules. A community hospital survey. *Arch Intern Med* 1984 Mar;144(3): 474-6.
- Mc Dermatt MT. Calcitonin and its clinical applications. *Endocrinologist* 1992; 2: 366-73.
- Grunwald F, Menzel C, Fimmers R, Zamora PO, Biersack HJ. Prognostic value of thyroglobulin after thyroidectomy before ablative radioiodine therapy in thyroid cancer. *J Nucl Med*. 1996; 37(12): 1962-4.
- Giuffriada D, Gharib H. Controversies in the management of cold, hot, and occult thyroid nodules. *Am J Med* 1995; 99(6): 642-50.
- Abdel – Razzak M, Christie JH. Thyroid carcinoma in an autonomously functioning nodule. *J Nucl Med* 1979; 20(9): 1001-2.
- Gharib H. Fine-needle aspiration biopsy of thyroid nodules: Advantages, limitations, and effect. *Mayo Clin Proc* 1994; 69(1): 44-9.
- Gharib H, Goellner JR. Fine-needle aspiration biopsy of the thyroid: An appraisal. *Ann Intern Med* 1993; 118(4): 282-9.
- Gharib H, Goellner JR. Fine-needle aspiration biopsy of the thyroid nodules. *Endocr Pract* 1995; 1: 410-7.
- Chondrosama P, Taylor CR. *Thyroid neoplasms. Concise Pathology*, 3<sup>rd</sup> edition. Los Angeles, 1998: 849.
- Gharib H, Mazzaferri EL. Thyroxine suppressive therapy in patients with nodular thyroid disease. *Ann Intern Med* 1998; 128(5): 386-94.