



Anaplastik Özellikler Gösteren Subkutan Sakrokoksigeal Yerleşimli Miksopapiller Ependimom Olgusu

A Case of Subcutaneous Sacrococcygeal Myxopapillary Ependymoma Demonstrating Anaplastic Features

İlyas SAYAR,¹ İrfan BAYRAM,² Mustafa KÖSEM,² Nebi YILMAZ³

¹Erzincan Üniversitesi Tıp Fakültesi, Patoloji Anabilim Dalı, Erzincan

²Yüzüncü Yıl Üniversitesi Tıp Fakültesi, Patoloji Anabilim Dalı, Van

³Yüzüncü Yıl Üniversitesi Tıp Fakültesi, Beyin Cerrahisi Anabilim Dalı, Van

Özet

Miksopapiller ependimomlar genellikle erişkinlerde görülür, ektopik ependimal kalıntılardan köken alan, çok seyrek olarak rastlanan gliomlardır. Yavaş büyüyen bu tümörler iyi prognozludur. Anaplastik varyantları bilinmemektedir. Bu yazıda, 46 yaşındaki erkek hastada subkutan sakrokoksigeal yerleşimli selüler anaplazi gösteren ve metastaz yapan bir miksopapiller ependimomun klinik, histopatolojik ve immünohistokimyasal bulguları sunuldu.

Anahtar sözcükler: Anaplazi; subkutan; sakrokoksigeal; miksopapiller ependimom.

Summary

Subcutaneous sacrococcygeal myxopapillary ependymoma is an extremely rare type of gliomas which originates from ectopic ependymal rests and usually occurs in adults. These slowly growing tumors have a favorable prognosis. Anaplastic variants are virtually unknown. We present the clinical, histopathologic and immunohistochemical analytic findings of sacrococcygeal subcutaneous sited myxopapillary ependymoma with cellular anaplasia and metastases in a 46-year-old male patient.

Key words: Anaplasia; subcutaneous; sacrococcygeal; myxopapillary ependymoma.

Giriş

Çok seyrek rastlanan gliomlar olan subkutan sakrokoksigeal miksopapiller ependimomlar genellikle erişkinlerde görülür ve ektopik ependimal kalıntılardan köken alır. Erkeklerde daha sık gözlenir. Klinikte bacak ağrısı şikâyeti sık bulgudur.^[1] Bu tümörün morfolojik bulguları ve lokalizasyonu ilk defa 1932'de Kernohan tarafından tanımlanmıştır.^[1-3]

Makroskobik olarak lobüle görünümde ve gri renklidir. Histolojik olarak damardan zengin miksoid stroma çevresinde papiller yapılar oluşturan tümör hücreleriyle karakterizedir. Mitotik aktivite çok düşük veya yoktur. İmmünohistokimyasal olarak glial fibriler asidik protein (GFAP) pozitifliği ve sitokeratin negatifliği ayırıcı tanıda yardımcıdır.^[1]

Yavaş büyürler ve iyi prognozludur. Bu tümörlerin

İletişim: Dr. İlyas Sayar.
Erzincan Üniversitesi Tıp Fakültesi,
Patoloji Anabilim Dalı, 24030 Erzincan
Tel: 0446 - 226 18 18

Başvuru tarihi: 19.12.2011
Kabul tarihi: 03.09.2012
Online baskı: 15.03.2014
e-posta: drilyassayar@hotmail.com



anaplastik varyantları bilinmemektedir. Metastazı nadiren bildirilmiştir.^[1]

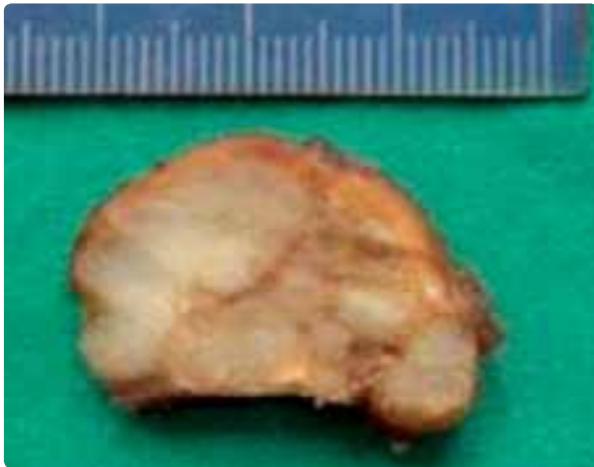
Bu yazıda 46 yaşındaki erkek hastada subkutan sakrokoksigeal yerleşimli selüler anaplazi gösteren ve metastaz yapan bir miksoepapiller endimomun klinik, histopatolojik ve immünohistokimyasal bulguları sunuldu.

Olgu Sunumu

Kırk altı yaşında erkek hasta, sol gluteal ve sakral bölgede şişlik ve bacak ağrısı şikâyetleri ile hastanemizin beyin cerrahisi polikliniğine başvurdu. Öyküsünde üç yıl önce karın bölgesinden kötü huylu tümör çıkarıldığı ve ek tedavi almadığı öğrenildi. Halsizlik, yorgunluk, iştahsızlık ve kilo kaybı gibi şikâyetleri yoktu. Aksine kilo aldığını ve iştahının yerinde olduğunu belirtti.

Fizik muayenede sol gluteal bölge ve sakral bölgede, subkutanöz yerleşimli, en büyüğü 5 cm, en küçüğü 1.5 cm çapında, az hareketli, hafif sert kıvamda, düzgün sınırlı kitleleri tespit edildi. Hastanın nörolojik muayenesinde herhangi bir defisit saptanmadı. Ameliyat öncesi laboratuvar değerlerinde anormallik izlenmedi. Hastaya yumuşak doku tümör eksizyonu yapıldı.

Makroskobik olarak en büyüğü 4.2x4.2x1.8 cm, en küçüğü 1.7x1.5x1 cm ölçüsünde, kapsüllü, bej-kahverenkte, lobüle görünümde, kesit yüzü solid bej renkte, jelatinimsi kıvamda, yer yer nekroz alanları içeren beş adet doku parçası izlendi (Şekil 1).



Şekil 1. Tümörün kesit yüzeyine ait makroskobik görünüm. *Renkli şekiller derginin online sayısında görülebilir (www.keahdergi.com).*

Mikroskobik olarak miksoid bir zeminde belirgin pleomorfizm, hiperkromazi ve nükleol belirginliği gösteren küboidal ve elonge hücrelerden oluşan, perivasküler rozet yapıları, papiller yapılar ve yer yer solid alanlar oluşturan tümöral doku izlendi (Şekil 2a-c).

Yapılan immünohistokimyasal incelemede tümör hücrelerinin S-100, vimentin ve GFAP ile (Şekil 2d) boyandıkları, pansitokeratin ile boyanmadıkları gözlemlendi.

Ayrıca olguya ait başka bir merkezde bulunan üç yıl önceki biyopsi raporuna (retroperitoneal yerleşimli malign mezotelyoma ile uyumlu olarak rapor edilmiş), bloklarına ve lamalarına ulaşıp tekrar gözden geçirildiğinde onun da aynı mikroskobik bulguları taşıdığı görüldü. Klinik, histopatolojik ve immünohistokimyasal özellikleri ile birinci ve ikinci tümöre retroperitoneal bölgeden subkutanöz sakrokoksigeal bölgeye metastaz yapan, selüler anaplazi gösteren miksoepapiller endimom tanısı verildi.

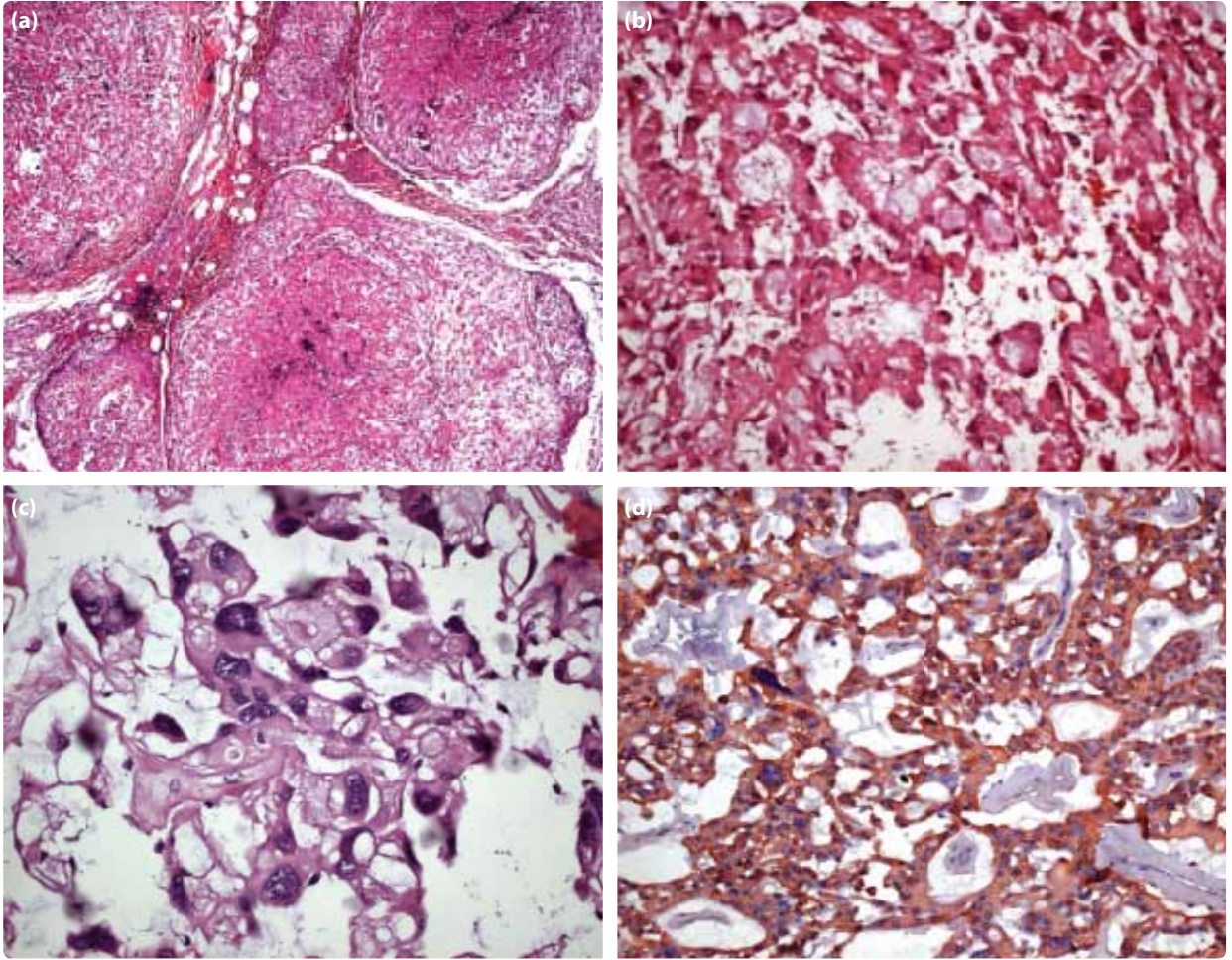
Tartışma

Dünya Sağlık Örgütü sınıflamasına göre endimal tümörler; subependimom, miksoepapiller endimom, endimom ve anaplastik endimomlar olmak üzere dört gruba ayrılmıştır.^[4] En sık görülen alt tipi miksoepapiller endimomdur.

Miksoepapiller endimomlar genellikle konus/kauda filum terminale bölgesinde gelişir. Subkutanöz sakrokoksigeal ya da presakral miksoepapiller endimomlar bir alt grubu oluşturur.^[1]

Primer ekstras spinal endimomlar nadirdir ve genellikle subkutanöz sakrokoksigeal veya presakral bölgede yerleşir. İlk olgunun Mallory tarafından rapor edildiği ve o günden bu tarihe kadar yaklaşık 75 olgu tariflendiği ve bunların 50'sinin subkutan varyant olduğu belirtilmiştir.^[5,6] Hatta bir olgu sunumunda Asya toplumunda hiç görülmediği belirtilmiştir.^[6]

Subkutanöz sakrokoksigeal miksoepapiller endimom nadir görülmesine ve görüntüleme bulguları nonspesifik olmasına rağmen sakrokoksigeal kitlelerin ayırıcı tanısında düşünülmelidir.^[7] Manyetik rezonans (MR) görüntülemesinde genellikle iyi sınırlı, kontrast tutan parlak lezyon şeklindedir. Nadiren geniş kistik değişiklikler ve kanama görülebilir.^[1] Klinik olarak pilonidal kist ve sakrokoksigeal teratom ile karışabileceği belirtilmiştir.^[8] Fakat teratomların genellikle doğuştan olması, radyolojik olarak subkutanöz sakrokoksigeal



Şekil 2. (a) Solid ve papiller patern gösteren nodüler yapılar (H-E x 40). (b) Küboidal ve kolumnar hücrelerden oluşan papiller yapılar (H-E x 200). (c) Nükleolu belirgin, hiperkromatik nükleuslu, pleomorfizm gösteren atipik hücreler (H-E x 400) (d) GFAP ile immünopozitif görünüm (GFAP x 400). *Renkli şekiller derginin online sayısında görülebilir (www.keahdergi.com).*

ya da presakral miksopapiller ependimomlarda kistik komponentin nadir görülmesi ayırıcı tanıda bir ipucu olabilir.

Makroskopik olarak lobüle ve grimsi görünümde olup yumuşak kıvamdadır. Genellikle kapsüllüdür ve infiltratif bir patern göstermezler. Mikroskopik olarak kan damarları ve hücreler arasında mukoid matriks içeren mikrokistik göllenmeler oluşturur. Ki 67 proliferasyon indeksi %0.4-1.6 arasında bulunmuştur. Subkutanöz sakrokoksigeal miksopapiller ependimomların anaplastik varyantları bilinmemektedir.^[1] Literatür incelememizde selüler anaplazi gösteren subkutanöz sakrokoksigeal miksopapiller ependimom olgusuna rastlanmadı. Olgumuzda tümör hücrelerinde nükleol belirginliği, hiperkromazi ve pleomorfizmden oluşan selüler anaplazi mevcuttu.

Tümörün ayırıcı tanısında kordoma, miksoid kond-

rosarkomlar, paragangliomalar, mezotelyomalar ve papiller adenokarsinomlar yer alır.^[1] Olgumuzun histopatolojik ayırıcı tanısında özellikle papiller adenokarsinom metastazi, kordoma ve kondrosarkomu düşündük. Papiller patern ve müsin gölcükleri içerebilen papiller adenokarsinom ile nekrozun olmayışı, mitoz saptanmaması, sitokeratin negatifliği ve GFAP pozitifliği; miksoid kondrosarkomlar ile tipik laküner boşluklara yerleşmiş kondroid hücrelerin olmayışı gibi histopatolojik özellikler ve GFAP pozitifliği; kordoma ile sitokeratin negatifliği ve GFAP pozitifliğinden faydalanılarak ayırıcı tanıya gidildi. Ayırıcı tanıda düşümediğimiz paraganglioma ile müsinöz matriksin ve papiller yapıların varlığı, S-100 ile boyanan sustantaküler hücrelerin olmayışı ve sitokeratin negatifliğinin miksopapiller ependimomlar ile ayırımında yardımcı olabileceği bildirilmiştir.^[1,9]

Miksopapiller endimomlar yavaş büyüyen tümörlerdir ve iyi prognozudur. Dünya Sağlık Örgütü tarafından grade 1 olarak sınıflandırılır. Sağkalım parsiyel veya total rezeksiyondan sonra 10 yıldan daha fazladır. Subkutanöz sakrokoksigeal miksopapiller endimom önemli ölçüde nüks potansiyeline sahip olup nadiren uzak metastazı görülür.^[1] Literatürde çok az sayıda olgu bildirilmiştir.^[1,5,6,9,10] Ülkemizde bu antite ile ilgili yapılan bir çalışmada subkutanöz sakrokoksigeal miksopapiller endimom olgularında diğer miksopapiller endimom tiplerine oranla uzak metastazın daha sık görüldüğü (%17) bildirilmiştir.^[10] Olgumuzda tümörün daha önceki ile şimdiki klinik ve patolojik bulguları değerlendirildiğinde üç yıl sonra retroperitoneal bölgeden sakrokoksigeal subkutanöz bölgeye metastaz yaptığı saptandı.

Tedavi ve prognozda subkutanöz sakrokoksigeal miksopapiller endimomlarda primer tümörün total çıkartılması en önemli faktördür. Çevre radiklere uzanım gösteren ve total çıkarılamayan olgulara ameliyat sonrası radyoterapi eklenmesi gerektiği belirtilmiştir.^[10]

Sonuç olarak, subkutanöz sakrokoksigeal miksopapiller endimom nadir görülse de klinik ve radyolojik ayırıcı tanıda dikkate alınması gerekir. Ayrıca anaplastik varyantları bilinmeyen tümörde metastaz ve selüller anaplazi özelliğini belirttik. Bu özelliğin de histopatolojik ayırıcı tanıda önemli olduğunu düşünmekteyiz.

Çıkar Çatışması

Yazar(lar) çıkar çatışması olmadığını bildirmişlerdir.

Kaynaklar

1. Wiestler OD, Schiffer D, Coons SW, Prayson RA, Rosenbium MK. WHO pathology and genetics of tumours of the nervous system. Lyon, France; 2000. p. 78-9.
2. Inceoğlu R, Ozer F, Pamir N, Küllü S. Extrapinal endymoma presenting as a subcutaneous mass posterior to the sacrococcygeal region. Case report. Paraplegia 1993;31(12):800-2. [CrossRef](#)
3. Rawlinson DG, Herman MM, Rubinstein LJ. The fine structure of a myxopapillary endymoma of the filum terminale. Acta Neuropathol 1973;25(1):1-13. [CrossRef](#)
4. Louis DN, Ohgaki H, Wiestler OD, Cavenee WK, Burger PC, Jouvet A, et al. The 2007 WHO classification of tumours of the central nervous system. Acta Neuropathol 2007;114(2):97-109. [CrossRef](#)
5. Ma YT, Ramachandra P, Spooner D. Case report: primary subcutaneous sacrococcygeal endymoma: a case report and review of the literature. Br J Radiol 2006;79(941):445-7. [CrossRef](#)
6. Lee KJ, Min BW, Seo HJ, Cho CH. Subcutaneous sacrococcygeal myxopapillary endymoma in asian female: a case report. J Clin Med Res 2012;4(1):61-3.
7. Chung JY, Lee SK, Yang KH, Song MK. Subcutaneous sacrococcygeal myxopapillary endymoma. AJNR Am J Neuroradiol 1999;20(2):344-6.
8. Keslar PJ, Buck JL, Suarez ES. Germ cell tumors of the sacrococcygeal region: radiologic-pathologic correlation. Radiographics 1994;14(3):607-22. [CrossRef](#)
9. Lynch J, Kelly N, Fitzpatrick B, Regan P. A sacrococcygeal extraspinal endymoma in a 67-year-old man: a case report and review of the literature. Br J Plast Surg 2002 Jan;55(1):80-2. [CrossRef](#)
10. Ertan Y, Nart D, Turhan T, Veral A, Zileli M, Akalın T. Miksopapiller endimom: 10 olgunun klinikopatolojik değerlendirmesi. Ege Tıp Dergisi 2006;45(1):13-8.