

# Sülfasalazin'e Bağlı Gelişen Eozinofilik Pnömoni

## *Sulfasalazine Induced Eosinophilic Pneumonia*

Selma Aydoğan Eroğlu<sup>1</sup>, Hakan Günen<sup>1</sup>, Halil İbrahim Yakar<sup>2</sup>, Dildar Duman<sup>1</sup>

### Özet

Eozinofilik akciğer hastalıkları, artmış kan veya doku eozinofilisi ile birlikte seyreden hastalıkların oluşturduğu geniş bir gruptur. İlaça bağlı eozinofilik pnömoni, pulmoner infiltratlarla birlikte kan veya doku eozinofilisiyle seyreden bir durumdur. Yirmi sekiz yaşında kadın hasta, 3 haftadan beri başlayan ateş, öşüme ve öksürük şikâyetiyle polikliniğimize başvurdu. Daha önce pnömoni tanısıyla 15 gün antibiyoterapi almış ve şikâyetlerinde değişiklik olmamıştı. Özgeçmişinde sacroileit nedeniyle sülfasalazin kullanımı mevcuttu. Romatoloji tarafından tetkik edilip başka bir sistemik hastalık saptanmamıştı. Akciğer grafisinde bilateral periferik subplevral opasiteler, kan sayımında lökositozu ve eozinofilisi mevcuttu. Toraks bilgisayarlı tomografide bilateral periferik buzlu cam dansitesinde opasiteler, septal kalınlaşmalar ve retiküler dansiteler saptandı. Eozinofilisi olması, antibiyoterapiye yanıt vermemesi, başka sistemik hastalığı olmaması nedeniyle bulgularının sülfasalazin kullanımına bağlı olabileceği düşünüldü. Sülfasalazin kesilip prednizolon tedavisi başlandı. Hastanın semptomları dramatik bir şekilde düzeldi. Kan tablosu düzeldi. Radyolojik olarak tam regresyon izlendi. Olgumuz sülfasalazin kullanımına bağlı gelişen eozinofilik pnömoni tablosudur. İlaç öyküsünün her pulmoner değerlendirmede dikkatle ele alınması önemlidir.

**Anahtar Sözcükler:** Sülfasalazin, eozinofilik pnömoni, ilaç akciğeri.

### Abstract

Eosinophilic lung disease encompasses a large group of diseases caused by increased blood or tissue eosinophilia. Eosinophilic pneumonia due to prescription drug use is a condition in which pulmonary infiltrates with blood or tissue eosinophilia are seen. A 28-year-old female patient admitted to the outpatient clinic with complaints of fever, chills, and a cough of 3 weeks duration. She had been taking antibiotics for 15 days with a diagnosis of pneumonia, but her complaints did not change. Her history revealed the use of sulfasalazine due to sacroiliitis. A rheumatology examination detected no other rheumatic disease. A posteroanterior chest X-ray showed bilateral peripheral opacities. A peripheral blood count revealed leukocytosis and eosinophilia. A thoracic computed tomography image revealed bilateral peripheral ground glass opacities, septal thickening, and reticular densities. Based on the findings of eosinophilia, no response to antibiotics, and no other systemic disease, it was considered that the condition might be related to the use of sulfasalazine. Sulfasalazine was discontinued and prednisolone therapy was started. The patient's symptoms improved dramatically, and the abnormal blood values returned to normal. Radiologically, complete regression was observed. This was a case of eosinophilic pneumonia due to the use of sulfasalazine. It is important that drug history is handled carefully in every pulmonary evaluation.

**Key words:** Sulfasalazine, eosinophilic pneumonia, drug lung.

<sup>1</sup>Süreyyapaşa Göğüs Hastalıkları ve Göğüs Cerrahisi Eğitim ve Araştırma Hastanesi, Göğüs Hastalıkları Kliniği, İstanbul

<sup>2</sup>Medeniyet Üniversitesi, Göğüs Hastalıkları Kliniği, İstanbul

<sup>1</sup>Clinic of Chest Disease, Süreyyapaşa Training and Research Hospital for Chest Diseases and Thoracic Surgery, İstanbul, Turkey

<sup>2</sup>Clinic of Chest Disease, Medeniyet University, İstanbul, Turkey

**Başvuru tarihi (Submitted):** 25.11.2017 **Kabul tarihi (Accepted):** 28.05.2018

**İletişim (Correspondence):** Selma Aydoğan Eroğlu, Süreyyapaşa Göğüs Hastalıkları ve Göğüs Cerrahisi Eğitim ve Araştırma Hastanesi, Göğüs Hastalıkları Kliniği, İstanbul

**e-mail:** selmaaydogan@hotmail.com

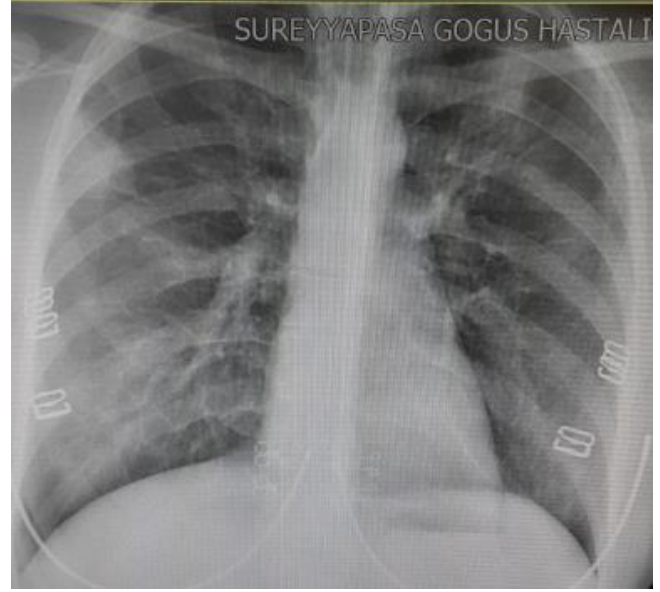


Eozinofilik akciğer hastalıkları, artmış kan veya doku eozinofilisi ile birlikte seyreden hastalıkların oluşturduğu geniş bir gruptur. İlaça bağlı eozinofilik pnömoni; ilaç maruziyeti olan bir hastada posteroanterior (PA) akciğer grafisinde pulmoner infiltratlar ile birlikte periferik kan ya da bronkoalveoler lavaj (BAL) sıvısında eozinofilinin bulunması olarak tanımlanabilir (1). Eozinofilik akciğer hastalıkları tanısında, hastalıkların sorgulandığı ayrıntılı bir öykü ve akciğer dışı hastalık bulgularının araştırıldığı dikkatli bir fizik muayene önemlidir. Primer eozinofilik akciğer hastalıklarının klinik, radyolojik ve laboratuvar özellikleri birbirlerine benzerlik gösterir. Bu durumda hastalığın akut, subakut ve kronik olması; hafif, kendini sınırlayıcı ya da hayatı tehdit edici özellikte olması ayırıcı tanıda önem taşımaktadır (2). Kliniğimizde yatırılan bir hastada, semptomlarının, klinik ve radyolojik bulgularının uyumlu olması, periferik kanda eozinofilinin bulunması ve diğer eozinofilik pnömoni nedenlerinin ekarte edilmesi ile ilaca bağlı eozinofilik pnömoni tanısı konulmuştur.

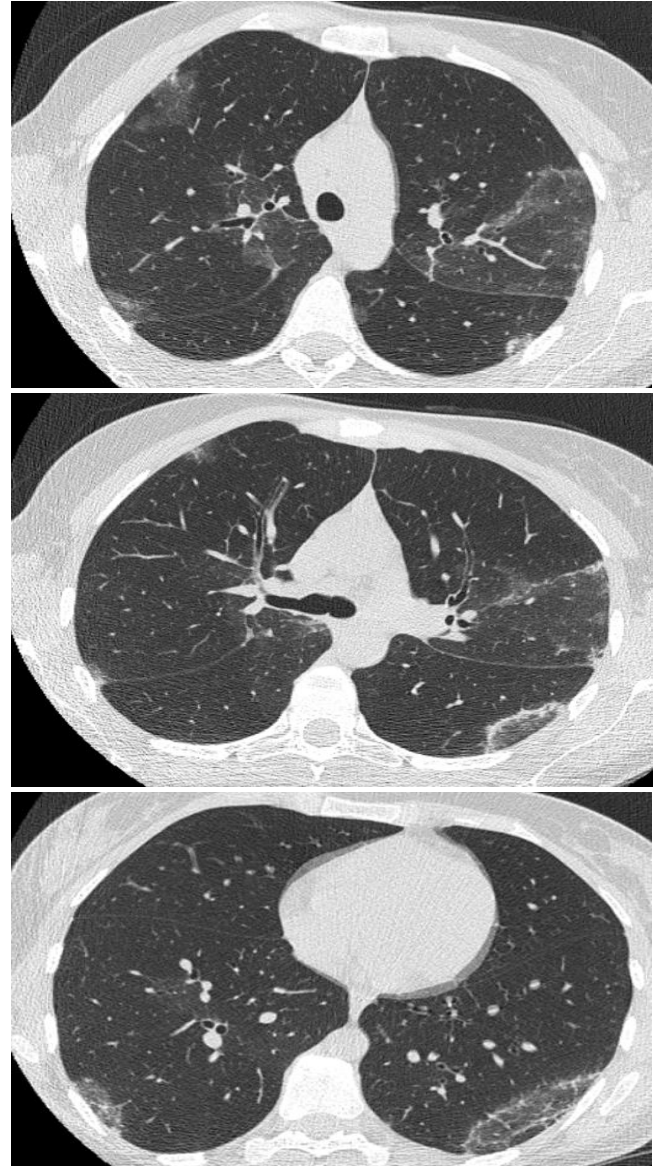## OLGU

Yirmi sekiz yaşında kadın hasta, yaklaşık 3 haftadan beri başlayan öksürük, ateş, terleme ve nefes darlığı şikâyeti ile başvurdu. Daha önce gittiği hastanede pnömoni tanısıyla 15 gün antibiyoterapi almış ve şikâyetlerinde değişiklik olmamıştı. Özgeçmişinde 5 haftadır sacroileit nedeniyle sülfasalazin kullanımı vardı. Soygeçmişinde özellik saptanmadı. Mesleki maruziyeti ve sigara kullanma öyküsü yoktu.

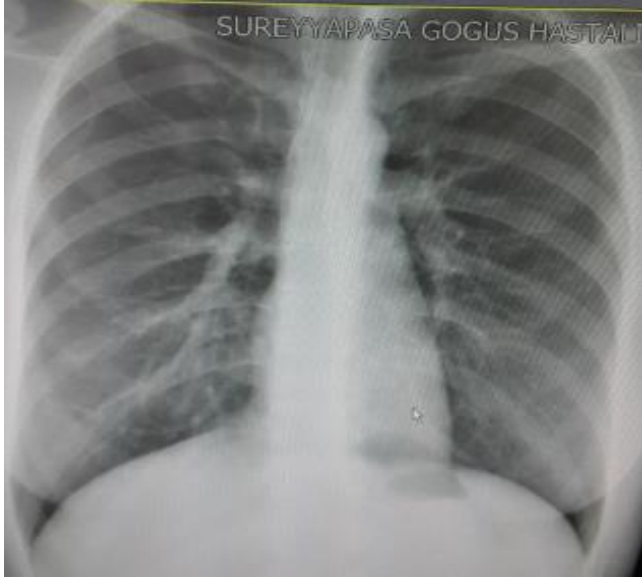
Fizik muayenesinde, solunum sesleri normal saptandı. Diğer sistem muayenelerinde özellik saptanmadı. PA akciğer grafisinde sağ üst zonda periferik subplevral non-homogen üçgen şeklinde opasite, ayrıca sağ alt ve sol üst zonda nonhomogen ön planda infiltrasyon ile uyumlu görünüm mevcuttu (Şekil 1). Hemogramında  $10.700/\text{mm}^3$  lökositozu ve  $1.860/\text{mm}^3$  (%17) eozinofilisi vardı. Sedimantasyonu 78mm/sa ve C reaktif protein (CRP) 104 mg/L idi. Hastadan 15 günlük antibiyoterapi sonrası, klinik bulguları ve laboratuvar parametrelerinde düzelme saptanmaması nedeniyle, toraks bilgisayarlı tomografi (BT) istendi. Çekilen Toraks BT'de bilateral periferik yerleşimli buzlu cam dansitesinde opasiteler, septal kalınlaşmalar ve retiküler dansiteler olduğu görüldü (Şekil 2). Hasta, daha önce sacroileit nedeniyle romatoloji tarafından tetkik edilmiş ve sacroileit dışında herhangi bir kollagen doku ve romatizmal akciğer hastalığı saptanmamıştı. Evinde hayvan besleme ve seyahat öyküsü yoktu. Sülfasalazin dışında sürekli kullandığı başka bir ilaç öyküsü bulunmuyordu.



Şekil 1: Başvuruda PA Akciğer Grafisi.



Şekil 2: Tedavi öncesi Toraks CT kesitleri.



Şekil 3: Tedavi sonrası PA akciğer grafisi.

Mevcut bulgular ile hastada, hemogramında eozinofilisinin olması ve klinik ve radyolojik bulgularının da uyumlu olması nedeni ile sülfasalazin kullanımına bağlı gelişen eozinofilik pnömoni düşünüldü ve sülfasalazin kesildi. Fiberoptik bronkoskopi (FOB) planlandı fakat hastadan onam alınamadığı için yapılamadı. Sülfasalazin kesildikten sonra hastada klinik iyileşme görüldü, ateşi düştü, öksürüğü azaldı. Nefes darlığının devam etmesi üzerine, metilprednizolon 48 mg tablet (1mg/kg) oral başlandı. Metilprednizolon tedavisinin on beşinci gününde hastanın tüm şikâyetleri düzeldi. PA akciğer grafisi tamamen normale döndü (Şekil 3). Metilprednisolon toplam üç haftaya tamamlanıp, doz azaltımına gidilerek kesildi.

## TARTIŞMA

Eozinofilik akciğer hastalıkları, nonspesifik antibiyotik tedavisine rağmen düzelmeyen akciğer infiltrasyonları, periferik kanda ya da akciğer dokusunda ve hava yollarında eozinofili ile seyreden hastalıklar ile karakterizedir (3). Eozinofil sayısına göre hafif (500-1500), orta (1500-5000) ve ağır (>5000) eozinofili olabilir (4). Burada en önemli nokta, eozinofilinin bir akciğer hastalığına (primer) ya da diğer nedenlere bağlı (sekonder) olup olmadığının ayırımını yapmaktır (5). Bu nedenle kapsamlı öykü, alitta yatan bozukluğu ayırt etmede çok önemlidir. Steroid kullanımı, atopi, rinit, astım, immünsupresyon, seyahat öyküsü, çevresel maruziyetler ve kullanılan ilaçlar çeşitli tanıları arasında ayırım yapmamızda yardımcı olur. Sistemik muayene yapılması ve ekstrapulmoner bulguların olup olmadığının araştırılması önemlidir (6).

Başka herhangi bir eozinofilik akciğer hastalığı düşündürmeyen ve ilaç maruziyeti öyküsü olan bir hastada

göğüs radyografisinde pulmoner opasitelerin varlığı ve kan veya BAL eozinofilisinin bulunması klinisyenleri ilaç reaksiyonları açısından uyarmalıdır. Semptomları genellikle ateş, öksürük ve nefes darlığıdır. İlaç reaksiyonları, ilaca bağlı basit pulmoner eozinofiliden, ağır akut eozinofilik pnömoni tablosuna kadar değişebilir. İlaça bağlı eozinofilik pnömoni akut bir şekilde ortaya çıkabilir ya da ilacın başlangıcından sonra aylar içinde progresyon göstererek sinsi bir seyir gösterebilir (7,8). Akut hastalık genelde hafiftir ve kendini sınırlar. Kronik hastalık minimal semptomatik olabilir ya da yüksek ateş, nefes darlığı, üşüme, titreme, halsizlik ve kilo kaybı ile seyreden ciddi hastalık tablosu ortaya çıkabilir (7). Her iki formda da patolojik olarak alveoller ve interstisyumda eozinofil ve lenfosit infiltrasyonu görülür. Kesin tanı için biyopsi gerekir. Fakat klinik pratikte tanı; semptomların uyumlu olması, akciğer grafisinde ve Toraks BT'de parankimal opasitelerin görülmesi, kan ya da BAL'da eozinofilinin varlığı ile konulmaktadır (9). Akciğer grafisinde periferik yerleşme eğilimi gösteren homojen opasiteler görülmektedir. Toraks BT' de akciğer üst-orta kesimlerinde periferik yerleşimli buzlu cam alanları ya da konsolide alanlar en sık izlenen bulgulardır. Ayrıca ters halo bulgusu, septal kalınlaşmalar ve retiküler dansitelerde izlenebilir (10).

İlaça bağlı eozinofilik pnömoni, genellikle beklenmeyen bir idiosenkrazik reaksiyon şeklinde ortaya çıkar. Ampisilin, rifampin, nitrofurantoin, penisilin, fenilefrin, klorpromazin, klorpropamid, klofibrat, kokain, diklofenak, fenitoin, sülfasalazin gibi birçok ilaç bu duruma yol açabilir. Genellikle ilacın kesilmesi ile hastanın şikâyetlerinde iyileşme gözlenir ve radyolojik bulgular hızla düzelir. İlacın kesilmesine rağmen, hastalık ilerler ise kortikosteroid tedavi verilir. Steroid tedavi sonrasında hızla iyileşme gözlenir (5,6).

Hastamızda, periferik kanda eozinofilinin varlığı, radyolojik ve klinik özelliklerinin uyumlu olması nedeniyle eozinofilik akciğer hastalığı düşünüldü. Hastamızın, FOB'u kabul etmemesi nedeniyle BAL eozinofilisinin gösterilememesi, olgumuzun kısıtlılığı olarak gösterilebilir. Fakat diğer tüm bulguları eozinofilik akciğer hastalığı ile uyumlu saptandı. Periferik kanda eozinofiliye neden olabilecek astım, rinit, atopi, seyahat öyküsü ve enfeksiyon gibi herhangi bir neden saptanmadı. Eozinofiliye neden olan ve akciğerde infiltrasyonlar ile seyreden paraziter enfeksiyonlar (*A. lumbrocoides*, *S. stercoralis* vs.) genellikle Hindistan, Çin, Güneydoğu Asya, Latin Amerika gibi endemik bölgelerde görülmektedir. Hastamızın seyahat öyküsü yoktu. Sadece eozinofiliye neden olabilecek gastrointestinal sistem enfeksiyonu ile uyumlu semptomları da yoktu.

Eozinofili ve pulmoner infiltrasyonlar yapabilecek, ABPA ile uyumlu bronşiektazileri, astım ve atopi öyküsü tespit edilmedi. Romatoloji tarafından da tetkik edilmiş, akciğerde bilateral infiltrasyon yapabilecek herhangi bir romatizmal ve kollagen doku hastalığı saptanmamıştı. Klinik, laboratuvar ve radyolojik bulguları ön planda diğer primer eozinofilik akciğer hastalıklarını düşündürmedi. Eozinofiliye neden olabilecek Churg-Strauss Vaskülitini düşündürecek, astım öyküsü ve nörolojik sistem tutulumu, cilt tutulumu gibi başka sistem tutulumları bulunmuyordu. Akut başlangıçlı, hipoksemik solunum yetmezliği ve mekanik ventilasyona götürebilecek 'Akut Eozinofilik Pnömoni' gibi gürültülü bir tablosu mevcut değildi. Kronik Eozinofilik pnömoni düşündürecek astım öyküsü, artralji, cilt tutulumu, haf-talar veya aylar boyunca devam eden semptomları yoktu. Hipereozinofilik Sendrom düşündürecek özellikle kardiak tutulum üzere multisistemik tutulum ve organ yetmezliği bulguları saptanmadı. Diğer nedenlerin ekarte edilmesi, ilacın, ilaca bağlı akciğer hastalığı yapan ilaçlar arasında yer alması, kesilmesiyle semptom ve bulgularının kısmen gerilemesi, steroid tedavisine tam yanıt vermesi nedeniyle ilaca bağlı gelişen eozinofilik pnömoni tanısı konuldu.

## SONUÇ

İlaç öyküsünün her pulmoner değerlendirmede ele alınması, ilaca bağlı akciğer hastalıklarının gözden kaçmaması ve doğru tanı konulması açısından oldukça önemlidir.

## ÇIKAR ÇATIŞMASI

Bu makalede herhangi bir çıkar çatışması bildirilmemiştir.

## YAZAR KATKILARI

Fikir - S.A.E., H.G., D.D., H.İ.Y.; Tasarım ve Dizayn - S.A.E., H.G., D.D., H.İ.Y.; Denetleme - S.A.E., H.G., D.D., H.İ.Y.; Kaynaklar - S.A.E., H.G., D.D.; Malzemeler

- S.A.E., H.G., H.İ.Y.; Veri Toplama ve/veya İşleme - S.A.E., H.G., D.D.; Analiz ve/veya Yorum - S.A.E., H.G., H.İ.Y.; Literatür Taraması - S.A.E., H.G., H.İ.Y.; Yazıyı Yazan - S.A.E., H.G.; Eleştirel İnceleme - S.A.E., H.G., D.D.

## KAYNAKLAR

1. Rochester CL. The eosinophilic pneumonias. In: Fishman AP (ed). Pulmonary Diseases and Disorders. 3 rd ed. New York: McGrawHill, 1998:1133-50.
2. Aydın LY, Erdoğan Y. Eozinofilik Akciğer Hastalıkları. Solunum 2008; 10 (Suppl 1): 68-78.
3. Allen JN, Davis WB. Eosinophilic lung disease. Am J Respir Crit Care Med 1994; 150:1423-38. [\[CrossRef\]](#)
4. Chusid MJ. Eosinophilia in childhood. Immunol Allergy Clin North Am 1999; 19:327-46. [\[CrossRef\]](#)
5. Ergün P, Biber Ç. Eozinofilik Akciğer Hastalıkları. In: Erdoğan Y, Samurkaşoğlu B (Eds). Diffuz parankimal akciğer hastalıkları 2. Baskı Ankara, Mesut matbaacılık 2006:225-434.
6. Li H, Groshong SD, Lynch D, Brown KK, Frankel SK. Eosinophilic lung disease. Clin Pulm Med 2010; 17:66-74. [\[CrossRef\]](#)
7. Erasmus JJ, McAdams HP, Rossi SE. Drug-induced lung injury. Semin Roentgenol 2002; 37:72-81. [\[CrossRef\]](#)
8. Rossi SE, Erasmus JJ, McAdams HP, Sporn TA, Goodman PC. Pulmonary drug toxicity: radiologic and pathologic manifestations. Radiographics 2000; 20:1245-59. [\[CrossRef\]](#)
9. Souza CA, Müller NL, Johkoh T, Akira M. Drug-induced eosinophilic pneumonia: high-resolution CT findings in 14 Patients. AJR Am J Roentgenol 2006; 186:368-73. [\[CrossRef\]](#)
10. Şenyiğit A. İlaçlarla ilişkili interstisyel akciğer hastalıkları. Güncel Göğüs Hastalıkları Serisi 2014; 2:394-401.