



Yaygın kemik metastazı yapmış pulmoner karsinoid tümör

Pulmonary carcinoid tumor presenting with widespread bone metastasis

Oğuzhan Okutan, Ömer Ayten, Ersin Demirer, Necla Ugan, Zafer Kartaloğlu

Özet

Yetmiş yedi yaşında kadın hasta, üç hafta önce başlayan sırt ağrısı şikayeti ile ortopedi servisine yatırıldı. Toraks tomografisinde T6 korpusunda ve T7, T8, T12 vertebralarda metastatik lezyonlar ile sağ akciğer alt lobda belirgin volüm kaybına neden olan ve intermedier bronşu oblitere eden en uzun çapı 5.5 cm olan kitlesel lezyon tespit edildi. Fiberoptik bronkoskopiye sağ intermedier bronşu tıkayan endobronşiyal lezyon izlendi. Kitlenin histopatolojik tanısı karsinoid tümör olarak raporlandı. Kanda ve idrarda serotonin ve 5-hidroksi indol asetik asit seviyeleri normaldi. Torakolomber spinal MR'da medulla spinalis basısı izlendi. Torakal hemilaminektomi-laminotomi operasyonu uygulandı. T6 vertebra cerrahi rezeksiyon biopsisinin histopatolojik tanısı atipik karsinoid tümör infiltrasyonu olarak raporlandı. Onkoloji servisine refer edilen hastaya kemoradyoterapi uygulandı.

Anahtar Sözcükler: pulmoner karsinoid tümör, endobronşiyal, metastaz.

Abstract

A seventy-seven years old female with a complaining of backache for three weeks was hospitalized in orthopedics clinic. Metastatic lesions at T6 corpus and T7, T8, T12 vertebrae with a mass lesion of 5.5 cm longest diameter obliterating intermediate bronchus leading to volume loss in the right lung lower lobe was observed at thoracal tomography. The endobronchial mass lesion obliterating the right intermediate bronchus was observed in fiberoptic bronchoscopy. The histopathologic diagnosis of the mass was a carcinoid tumor. Levels of serotonin and 5-hydroxy indol acetic acid in blood and urine were normal. Compression to medulla spinalis was observed in MRI of thoracolumbar spine. Thoracic hemilaminectomy-laminotomy was performed. The histopathologic diagnosis of surgical resection biopsy of T6 vertebra was reported as the infiltration of atypical carcinoid tumor. The chemoradiotherapy was applied to the patient.

Key words: pulmonary carcinoid tumor, endobronchial lesion, metastasis.

GATA Haydarpaşa Eğitim Hastanesi, Göğüs Hastalıkları, İstanbul

GMMA Haydarpaşa Training Hospital, Department Of Pulmonary Medicine, İstanbul, Turkey

Submitted (Başvuru tarihi): 22.05.2012 **Accepted (Kabul tarihi):** 26.07.2012

Correspondence (İletişim): Oğuzhan Okutan, GATA Haydarpaşa Eğitim Hastanesi, Göğüs Hastalıkları, İstanbul

e-mail: oguzhanokutan@hotmail.com

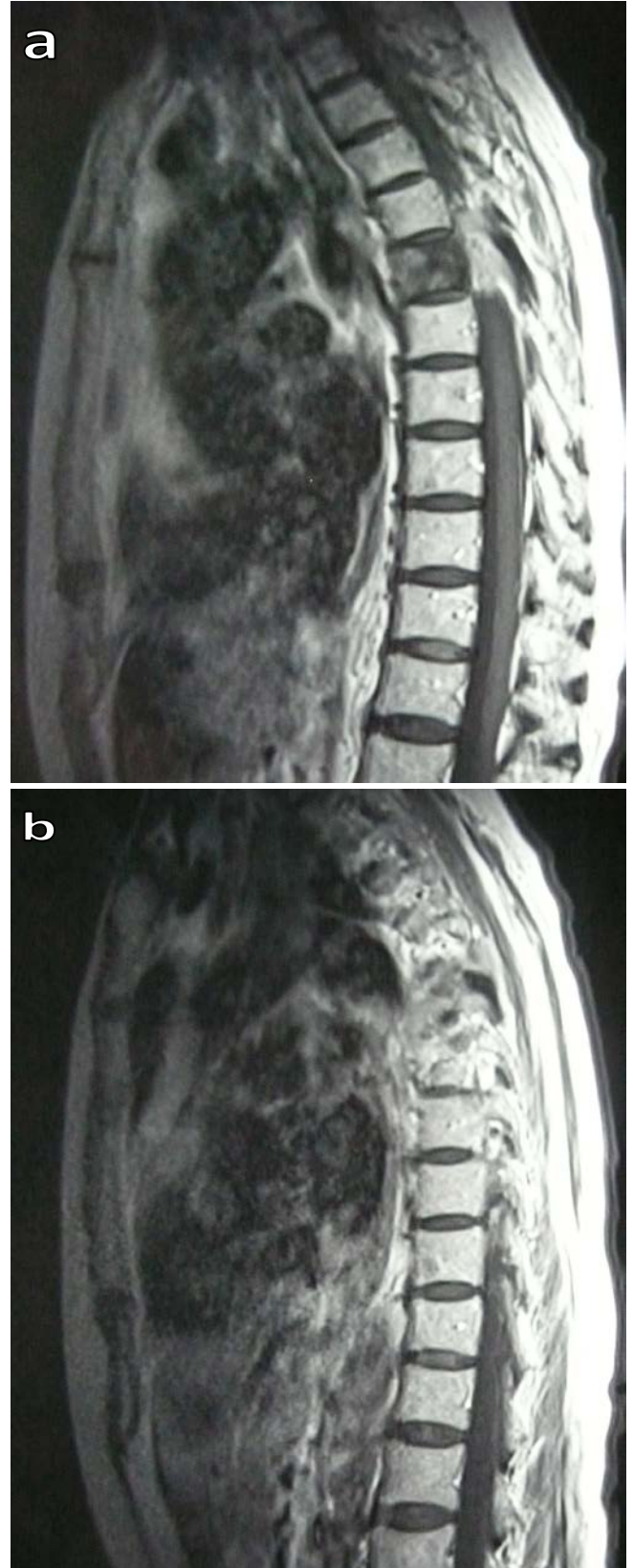


Tüm akciğer tümörlerinin %1-2'sini, tüm karsinoidlerin %20-30'unu oluşturan bronşiyal karsinoid tümörler küçük hücreli karsinom gibi bronş epitel-yumunda yer alan ve nöroendokrin özellik gösteren Kulchitsky hücrelerinden köken alırlar (1). Histolojik olarak tipik ve atipik olarak iki tipe ayrılır. Bronşiyal karsinoidlerin %10-20'si atipik, %80-90 tipik karsinoiddir (2,3). Tipik karsinoidler daha yavaş büyürler ve akciğer dışına nadiren yayılırken, atipik karsinoidler biraz daha hızlı büyürler ve akciğer dışına yayılım eğilimindedirler.

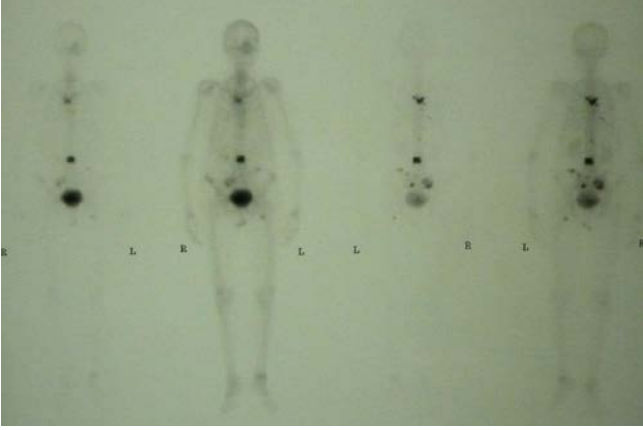
Bronşiyal karsinoidler sıklıkla lokal invazyon gösterirler ve malignite potansiyelleri düşüktür. Ancak, nadiren karaciğer, kemik, adrenal bezler ve overler gibi uzak organ metastazlarına da yol açabilirler. Bu yazıda yaygın kemik metastazları yapmış atipik pulmoner karsinoid olgusu literatür bilgileri eşliğinde tartışıldı.

OLGU

Yetmiş yedi yaşında kadın hasta, yaklaşık olarak 20 gün önce başlayan sırt ağrısı yakınmasıyla ortopedi servisine yatırılmış. Burada yapılan fizik muayenesinde ateş: 36,2 °C, TA: 110/70 mmHg, nabız: 84 v/dk, oda havasında SpO2: %94 imiş. Palpasyonda interskapular bölgede hassasiyet, omurga eklem hareketleri ağrılı, sol alt ekstremitede kuvvet kaybı saptanmış. Periferik lenf adenopati saptanmamış. Batın muayenesinde ve solunum sistemi muayenesinde patoloji saptanmamış. Hb: 11,7 g/dl, Hct: %35,2, lökosit: 11.200/ mm³, trombosit: 507.000 /µl, eritrosit sedimentasyon hızı 75 mm/saat ölçülmüş. Rutin biyokimyasal tetkiklerde anormallik saptanmamış. Sırt bölgesindeki ağrı ve hassasiyet üzerine yapılan torako-lomber magnetik görüntüleme T6 korpusunu ve T7, T8, T12 laminer tutulum gösteren ekspansil karakterde sklerotik lezyonlar (metastaz ?) izlenmiş (Şekil 1a,b). Primer lezyon araştırılması için meme ve batın ultrasonografik değerlendirilmelerinde patoloji saptanmamış. Kemik sintigrafisinde torakal 6, 7, lumbal 1 ve 9. kot posteriorunda, sol femur proksimal uçta, her iki sakroiliak eklem ve sol iliak kanatta aktivite artımları kemik metastazları lehine yorumlanmış (Şekil 2).

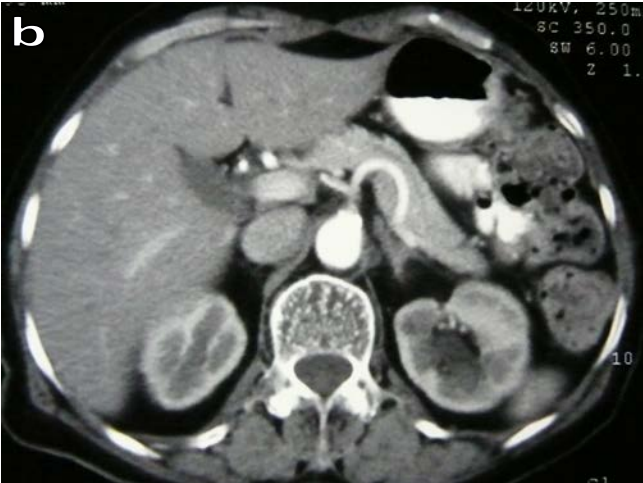
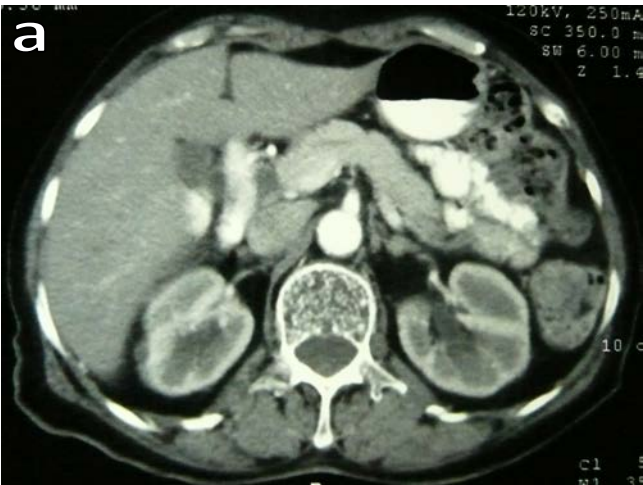
Şekil 1a,b: Torako-lomber MR görüntüleme, T6 korpusunu ve T7, T8, T12 laminer tutulum gösteren ekspansil karakterde sklerotik lezyonlar.



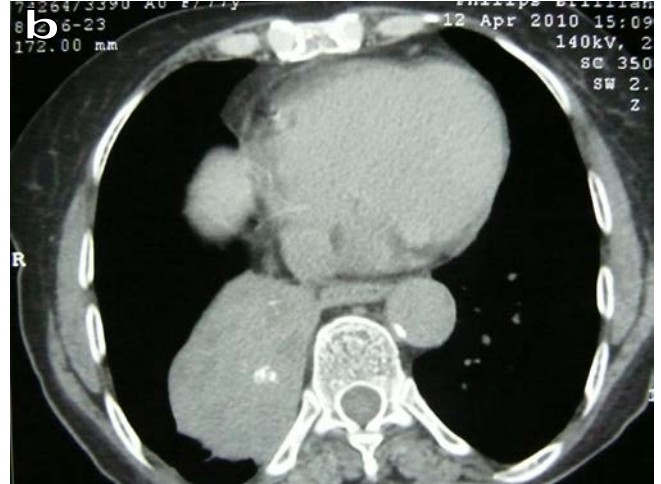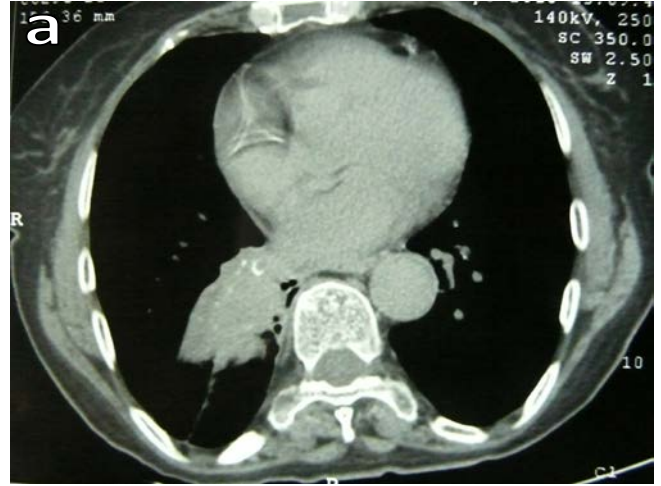Şekil 2: Kemik sintigrafisinde, torakal 6, 7, lumbal 1 ve 9. kot posteriorunda, sol femur proksimal uçta, her iki sakroiliak eklem ve sol iliak kanatta aktivite artımları.

Tüm abdominal tomografik incelemede sol sürrenal 12x8 mm boyutlu düzgün sınırlı post kontrast incelemelerde kontrast tutan lezyon (metastaz?) ve L3 ve T12 de sklerotik görünüm dışında patoloji izlenmemiş (Şekil 3a,b).



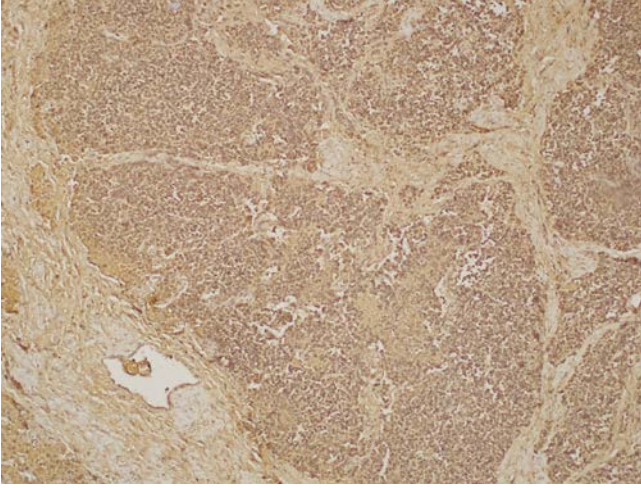
Şekil 3a,b: Tüm abdominal tomografik incelemede sol sürrenal 12x8 mm boyutlu düzgün sınırlı post kontrast incelemelerde kontrast tutan lezyon (metastaz olarak yorumlanmıştır).

Toraks tomografisinde de mediastende milimetrik boyutta lenf nodları ile sağ akciğerde alt lobda belirgin volüm kaybına neden olan ve intermediate bronşu oblitere eden yaklaşık 5.5x3.5x5 cm boyutlu kitle lezyon izlenmiş (Şekil 4a,b).



Şekil 4a,b: Toraks tomografisinde sağ akciğerde alt lobda belirgin volüm kaybına neden olan ve intermedier bronşu oblitere eden yaklaşık 5.5x3.5x5 cm boyutlu kitle lezyonu

Sağ akciğerdeki kitle lezyondan transtorasik tru-cut biyopsi 'non-neoplastik akciğer dokusu' olarak değerlendirilen hasta tarafımıza konsülte edildi. Yapılan fiberoptik bronkoskopi (FOB)'de, sağ intermediate bronşu alt lob apikal segmentten itibaren tamamen tıkayan endobronşiyal lezyon izlendi. Buradan alınan mukoza biyopsisi patolojik değerlendirmesi, "diffüz chromogranin A" ekspresyonu (clone: LK2H10, Cell Marque, Rocklin, CA) gösteren orta derecede diferansiye nöroendokrin karsinoma (atipik karsinoid) olarak raporlandı (Şekil 5).



Şekil 5: Tümör hücrelerinde diffüz kuvvetli chromogranin A ekspresyonu (X100)

Merkezimizde oktrotid maddesi olmaması ve hastanın immobilizasyonu nedeniyle dış merkezde oktrotid sintigrafisi çekilemedi. Kanda ve idrarda serotonin ve 5-HİAA seviyeleri normaldi. Torako-lomber spinal MR' da medulla spinalis basısı izlenen hastaya torakal hemilaminektomi-laminotomi operasyonu uygulandı. T6 vertebra eksizyonel biyopsi sonucu atipik karsinoid tümör infiltrasyonu olarak geldi. Hasta kemoradyoterapi için onkoloji servisine nakil edildi.

TARTIŞMA

Bronşiyal karsinoidler yavaş gelişen ve çoğunlukla küçük tümörlerdir. Tanı konulduklarında çoğunlukla 0,5-2cm boyutlarındadır. Üç cm'den büyük tümörlerin lenf nodlarına ve uzak organ metastazları sıktır (4). Uzak organ metastazları tümörün boyutuyla ilişkili olup %20-27 oranında değişmektedir. Uzak organ metastazları en sık karaciğer olmak üzere kemik, adrenal bezler, over ve nadir olarak diğer organlara olmaktadır. Mediastinal ve uzak organ metastazlarına rağmen karsinoidler iyi prognozlu tümörlerdir (5,6). Bizim olgumuzda yaklaşık 5 cm boyutlu kitle ve yaygın kemik metastazları saptandı. Oktrotid sintigrafisi çekilemediği diğer olası metastaz taraması yapılamadı. Hastalarda semptomlar tümörün periferik veya santral yerleşimli olmasıyla ilişkilidir. Tümörlerin büyük çoğunluğu santral yerleşimli olup (%70), periferik yerleşimli olanlar daha nadirdir (%30). Periferik yerleşimli olanlar genellikle asemptomatik iken, santral yerleşimlilerde endobronşiyal obstrüksiyon bulguları (atelektazi, loka-

lizasyon wheezing, nefes darlığı, amfizem) ortaya çıkmaktadır. Klasik semptomlar öksürük, hemoptizi ve sık tekrarlayan akciğer enfeksiyonlarıdır (7,8).

Bunun yanında sekretuar granüllerden salınan serotonin ve histamin gibi maddeler sonucu karsinoid sendroma bağlı yakınmalar da (ishal, flushing, çarpıntı vb) izlenebilir. Akciğer karsinoidlerinde karsinoid sendrom nadir görülmekle beraber (<% 5), karaciğer metastazı olanlarda daha sık izlenmektedir (9,10). Bizim olgumuzda kemik ve sırt ağrısı dışında semptom ve karsinoid sendrom bulguları saptanmadı.

Çoğunlukla bronşla ilişkili santral hava yolları lokalizasyonu nedeniyle tipik ve atipik karsinoid tümörlerde obstrüksiyona bağlı benzer radyolojik görünüm ortaya çıkar. Santral lezyonlar endobronşiyal nodül, hiler ve perihiler iyi sınırlı kalsifikasyonun izlenebildiği oval veya yuvarlak kitle şeklindedir. Periferik lezyonlar kalsifikasyonların eşlik edebildiği soliter nodül şeklindedir (11).

Bronkoskopi en önemli tanı aracıdır. Vakaların yaklaşık %70'i bronkoskopi ile görülebilecek lokalizasyondadır ve nadiren tanı için torakotomiye ihtiyaç duyulur. Bronkoskopide parlak pembe/kırmızı renkte, vaskülaritesi yüksek frajil lezyonlar olarak görülür. Kanama biyopside sık rastlanan bir komplikasyondur (10,12). Bizim olgumuzda lezyon sağ intermedier bronşta idi. Biyopsi esnasında belirgin bir hemoraji izlenmedi.

Somatostatin reseptör sintigrafisi, tanı ve metastaz taramasında kullanılan diğer bir yöntemdir. Tanı ve taramada yüksek duyarlılığa (%90) sahip olup ve diğer radyolojik tetkiklerle (BT, MR vb.) tespit edilemeyen lezyonları da yüksek oranda (%50) göstermektedir (13). Bizim olgumuzda oktrotid sintigrafisi çekilemediği için diğer olası metastaz taraması yapılamadı.

Bronşiyal karsinoidlerin kesin tedavisi, kitlenin eksizyonudur. Yerel lenf nodu tutulumu, cerrahi tedaviyi engellemez. Tipik karsinoidlerde parankim koruyan cerrahi uygulanırken, atipik karsinoidlerde cerrahi tedaviye ek olarak kemoterapi ve radyoterapi uygulanabilir. Bronş obstrüksiyonlarında endobronşiyal tedaviler uygulanabilir. Tipik karsinoidlerde prognoz iyidir. McCaughan ve ark. (14) tipik karsinoidli hastalarda 5 ve 10 yıllık sağkalım oranlarını sırasıyla %100 ve %87, atipik karsinoidli hastalarda %69 ve %52 olarak bildirmişlerdir.

Akciğerin karsinoid tümörleri, bronş mukozasındaki Kulchitzky hücrelerinden köken alan nöroendokrin tümörlerin bir alt grubunu oluşturur. Genellikle iyi sınırlı, yuvarlak ya da hafif lobüle konturlu kitle lezyonu olarak saptanırlar. Tipik karsinoid tümörler düşük "grade"li tümörler olup, daha çok santral hava yollarında, atipik karsinoid tümörler ise agresif davranışlı tümörler olup çoğunlukla periferde yerleşir. Karsinoid tümörlerde kesin tanı santral yerleşimli lezyonlarda endobronşiyal biyopsi, periferik lezyonlarda ise BT eşliğinde transtorasik iğne biyopsisi ile konulabilir. Karsinoid Sendrom'un bir yarıntı olabilmektedir. Bu yüzden terleme, flushing, anksiyete, tremor görülebilir. Ayrıca variant sendromlar içerisinde bronşiyal karsinoid variant sendromunda; flushing, oryantasyon bozukluğu, anksiyete, diyare, dispne, wheezing, taşikardi saptanabilmektedir. Akciğerin karsinoid tümörleri'nde tümörün grade'i (mitoz hızı Ki-67 indeksi) ve diferansiyasyonu yapılmalıdır. Karaciğer metastazı açısından hastalar değerlendirilmelidir. Karaciğer metastazı varlığında bile en iyi tedavi seçeneği, mümkün olan olgularda tüm kitlenin operasyon ile çıkarılmasıdır.

ÇIKAR ÇATIŞMASI

Bu makalede herhangi bir çıkar çatışması bildirilmemiştir.

KAYNAKLAR

1. Forster BB, Müller NL, Miller RR, Nelems B, Evans KG. Neuroendocrine carcinomas of the lung: clinical, radiologic, and pathologic correlation. *Radiology* 1989; 170:441-5.
2. Travis WD, Rush W, Flieder DB, Falk R, Fleming MV, Gal AA, et al. Survival analysis of 200 pulmonary neuroendocrine tumors with clarification of criteria for atypical carcinoid and its separation from typical carcinoid. *Am J Surg Pathol* 1998; 22:934-44. [\[CrossRef\]](#)
3. Brambilla E, Travis WD, Colby TV, Corrin B, Shimosato Y. The new World Health Organization classification of lung tumours. *Eur Respir J* 2001; 18:1059-68. [\[CrossRef\]](#)
4. Caplin ME, Buscombe JR, Hilson AJ, Jones AL, Watkinson AF, Burroughs AK. Carcinoid tumor. *Lancet* 1998; 352:799-805.
5. Rosado de Christenson ML, Abbott GF, Kirejczyk WM, Galvin JR, Travis WD. Thoracic carcinoids: radiologic-pathologic correlation. *Radiographics* 1999; 19:707-36.
6. Evans RW. *Histological appearances of tumors*. Baltimore, The Williams and Wilkins Company, 1988, p 1120.
7. Kosmidis PA. Treatment of carcinoid of the lung. *Curr Opin Oncol* 2004; 16:146-9. [\[CrossRef\]](#)
8. Skuladottir H, Hirsch FR, Hansen HH, Olsen JH. Pulmonary neuroendocrine tumors: incidence and prognosis of histological subtypes. A population-based study in Denmark. *Lung Cancer* 2002; 37:127-35. [\[CrossRef\]](#)
9. Sippel RS, Chen H. Carcinoid tumors. *Surg Oncol Clin N Am* 2006; 15:463-78. [\[CrossRef\]](#)
10. Yılmaz Demirci N, Ernam D, Ökten F, Özcan A, Keyf Aİ, Şimşek C. Metastatik pulmoner karsinoid tümör. *Solum* 2010; 12:43-6.
11. Jeung MY, Gasser B, Gangi A, Charneau D, Ducrog X, Kessler R, et al. Bronchial carcinoid tumors of the thorax: spectrum of radiologic findings. *Radiographics* 2002; 22: 351-65.
12. Davini F, Gonfiotti A, Comin C, Caldarella A, Mannini F, Janni A. Typical and atypical carcinoid tumours: 20-year experience with 89 patients. *J Cardiovasc Surg (Torino)* 2009; 50:807-11.
13. Shi W, Johnston CF, Buchanan KD, Ferguson WR, Laird JD, Crothers JG, et al. Localization of neuroendocrine tumours with [111In] DTPA-octreotide scintigraphy Octreoscan: a comparative study with CT and MR imaging. *QJM* 1998; 91:295-301. [\[CrossRef\]](#)
14. McCaughan BC, Martini N, Bains MS. Bronchial carcinoids. Review of 124 cases. *J Thorac Cardiovasc Surg* 1985;89:8-17.