



Toraksa Açılan Karaciğer Amip Apsesi*

Amebic Abscess Opening to the Thoracic Cavity

Fatih Meteroğlu,¹ Bülent Öztürk,² Serdar Monis¹

Özet

Plevrapulmoner amebiyazis, amebiyazisin ender rastlanan bir komplikasyonudur. Plevrapulmoner komplikasyonlar genellikle karaciğerde amip absesi olan hastalarda ortaya çıkar. Sağ yan ağrısı ve yüksek ateş yakınması ile başvuran; pleural sıvı etyolojisini araştırdığımız olguda, tüp torakostomi uygulandı ve koyu kahverenginde yaklaşık 1500 cc sıvı boşaltıldı. Aspirasyon örneğinde amip trofozoidlerinin görülmesi üzerine çok nadir görülen bu olguyu literatür eşliğinde sunmayı amaçladık.

Anahtar Sözcükler: Amebiasis, diyafragma rüptürü, Karaciğer amibik absesi.

Abstract

Pleuropulmonary amebiasis is not a common complication of amebiasis. Pleuropulmonary complications usually occur in patients with amebic abscess of the liver. Tube thoracostomy was carried out and 1500 cc dark brown fluid was discharged in a patient presenting with lateral pleuritic chest pain and high fever, in which we investigated the etiology of pleural fluid accumulation. The current study presents a case in which amoebic trophozoites were seen.

Key words: Amebiasis, diaphragmatic rupture, amebic liver abscess.

¹Dicle Üniversitesi Tıp Fakültesi Göğüs Cerrahisi Anabilim Dalı, Diyarbakır

²Diyarbakır Eğitim ve Araştırma Hastanesi Göğüs Cerrahisi Kliniği, Diyarbakır

¹Department of Thoracic Surgery, Dicle University Faculty of Medicine, Diyarbakır, Turkey

²Department of Thoracic Surgery, Diyarbakır Education and Research Hospital, Diyarbakır, Turkey

Submitted (Başvuru tarihi): 15.03.2013 Accepted (Kabul tarihi): 12.04.2013

Correspondence (İletişim): Fatih Meteroğlu, Dicle Üniversitesi Tıp Fakültesi Göğüs Cerrahisi Anabilim Dalı, Diyarbakır
e-mail: drfatihmeteroglu@hotmail.com

* Bu olgu TUSAD 34. Ulusal Kongresi'ne sunulmuştur.

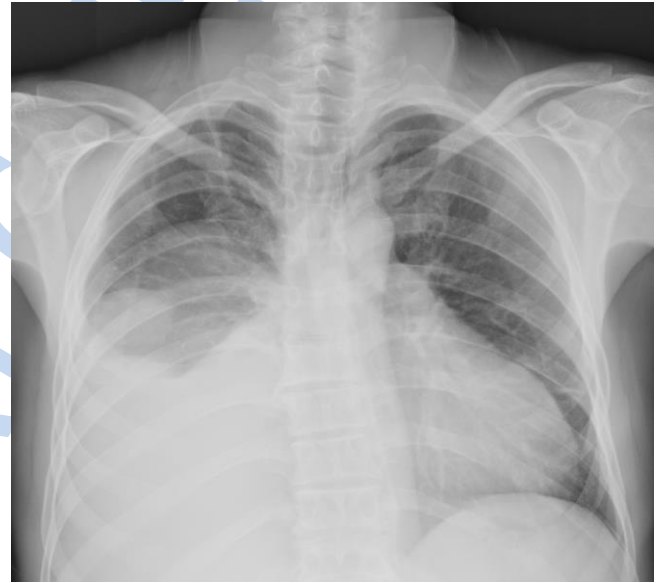

Amebiasis'in etkeni *Entamoeba histolytica*'dır. Primer olarak kalın barsağı, sekonder olarak da diğer organları (karaciğer, akciğer, beyin vb.) tutar. Kalın barsak tutulumuyla amebik dizanteriye neden olur. Diğer organlarda ise paraziter apseye yol açabilir. Dünyada paraziter enfeksiyonlardan ölümlerin en sık üçüncü nedeni olan, *Entamoeba histolytica* adlı protozoonun yol açtığı amebiyazis, hijyenik koşulların kötü ve sosyoekonomik düzeyin düşük olduğu bölgelerde oldukça yaygındır. Amebiyazisin en sık intestinal komplikasyonu amibik kolit, ekstraintestinal komplikasyonu ise karaciğer apsesidir. Plevrapulmoner komplikasyonlar genellikle karaciğer apsisi olan hastalarda transdiyafragmatik yayılımla intratorasik kontaminasyon sonucunda ortaya çıkar (1). *E. histolytica*, her zaman hastalık yapmayabilir ve bazı insanlar taşıyıcı olup asemptomatik olabilirler.

OLGU

Yaklaşık 2 yıldır ara ara ishal ve karın ağrısı şikâyeti olan 43 yaşında erkek hasta, aralıklı olarak medikal tedavi almış fakat şikâyetlerinin devam etmesi üzerine kliniğimize başvurmuştur. Hastanın fizik muayenesinde kaşektik bir görünümü olup akciğer sesleri özellikle sağ altta alınmıyordu. Ateşi 38,5 derece idi. Laboratuvar tetkiklerinde; lökositoz vardı (WBC: 22.000/mm³), CRP: 12,6 mg/L, Sedim: 39 mm/saat idi. Akciğer grafiğinde sağda efüzyonla uyumlu görüntü mevcuttu (Şekil 1). Hastaya sağ arka 6. interkostal aralıktan torasentez yapıldı ve koyu kahverengi görünümlü sıvı alındı. Alınan sıvının biyokimyasal incelemesi eksüda vasfında olduğunu ortaya koydu. Hastaya tüp torakostomi uygulandı. Yaklaşık 1500cc koyu kahverengi sıvı boşaltıldı. Sıvın bu görünümü üzerine gaitada parazit 3 kez bakıldı, negatif geldi. Olgunun ateşinin yüksek seyretmesi ve nonspesifik tedaviye klinik ve radyolojik yanıt olmaması nedeniyle yatışından dört gün sonra batin ultrasonografisi (USG) çekildi. Batin USG'de karaciğerde sağ lob anterior ve posteriordan, sol lob medial segmente uzanımı bulunan 108x130 mm boyutunda heterojen ekojenitede, santralinde hipoekoik alan içeren kistik bir lezyon mevcuttu. USG'deki bu bulgular üzerine çekilen dinamik bilgisayarlı tomografi'de (BT) karaciğer sağ lob kubbe kesimine kadar uzanan en geniş aksiyel boyutları 100x142 mm olarak ölçülen içerisinde kontrast madde bulunan kistik

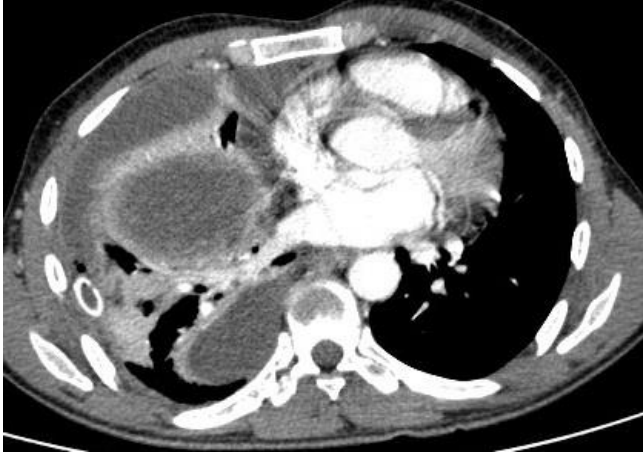lezyon (apse?) saptandı (Şekil 2). Hastanın ateşlerinin düşmemesi ve akciğer grafisinde sağ hemitoraksın açılmaması üzerine hastaya yatışın 8. gününde önce VATS (Video-yardımlı torakoskopi) yapıldı. Sağ hemitoraks diyafragm üzerinde oldukça koyu kıvamda ampiyem vasfında sıvı görüldü. Diyafragma ile ilişkili lezyon olduğu düşünülerek torakotomiye geçildi. Eksplorasyonda diyafragmanın enfeksiyondan dolayı perfore olduğu ve karaciğerden kaynaklanan apsenin toraksa drene olduğu görüldü (Şekil 3). Alt lob yüzeyinde yoğun defibrine doku mevcuttu. Bunun üzerine parsiyel plevrektomi uygulandı. Karaciğer kaynaklı apse boşaltıldı ve poş kısmına 32 F petser dren konuldu. Diyafragma primer onarıldı. Bronkoplevral fistülü yoktu. Postoperatif dönemde sağ hemitoraks 5 gün süreyle 1000 serum fizyolojik içine 10 cc betadin (povidin iyod) ilave edilerek yıkandı. Hastanın ateşi düştü ve 10. günde taburcu edildi.



Şekil 1: Preoperatif akciğer grafisi.

TARTIŞMA

Amebiasis'in, paraziter hastalıklar içinde ölüme yol açan sıtma ve schistosomiasisden sonra üçüncü sırada yer aldığı bildirilmektedir (2,3). Ülkemizde özellikle doğu illerinde amebiasis insidansının yüksek olduğu bildirilmiştir (4). Etken *Entamoeba histolytica* olup dışkı kültürü, balgam veya bronşiyal lavajda parazitin görülmesi tanı koydurucudur (5). Klinik ve radyolojik uyum önemlidir. Bu olguda, torasentezle alınan koyu kahverengi sıvıda *E. histolytica* kist ve trofozoidleri gösterilmiştir.

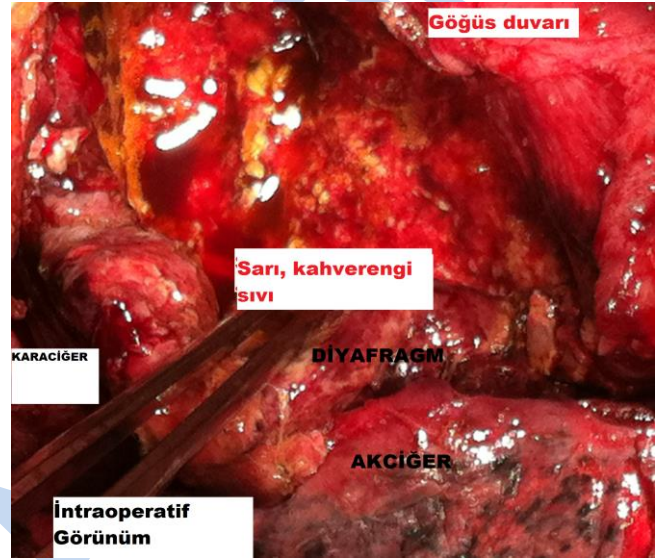


Şekil 2: Bilgisayarlı toraks tomografisi.

Plöropulmoner hastalık, erkeklerde daha sık görülmekte olup erkek/kadın oranı 9/1–15/1 arasında değişmektedir. Yaş, belirleyici bir faktör olmasa da 20–50 yaşları arasında daha sık görülmektedir. Malnütrisyon ve alkolizm genellikle hastalığa eşlik etmektedir. Plöropulmoner amebiazis, rüptüre olmamış karaciğer amip apselerinin irritasyonunun neden olduğu plevral reaksiyon, karaciğer apsесinin rüptürü ile transdiyafragmatik geçiş sonucu ampiyem, konsolidasyon, hepatobronşiyal fistül ya da daha nadir olarak karaciğer tutulumu olmaksızın metastatik akciğer hastalığı olmak üzere üç majör şekilde ortaya çıkmaktadır (6). Yaklaşık 1/1000 olarak bildirilen plevrapulmoner amebiyazis insidansı, karaciğer tutulumu varlığında %15–20 oranına yükselmektedir (7). Olgumuz 40 yaşında erkek olup karaciğerde yaklaşık 8x7 cm ebatında apse ve diyafram rüptürü ile toraksa iştirakli ampiyem vasfında sıvı mevcuttu. Cerrahi uygulanan olgumuzda geçişin trans-diyafragmatik olduğu gözlemlenmiştir.

Bu hastalarda ateşli veya ateşsiz dönemler şeklinde sağ üst karın ağrısı görülebilir ve tabloya hepatomegali de eşlik edebilir (8). Olgumuz yaklaşık iki yıl süreyle ishal, ateş ve sağ üst kadran ağrısı şikâyetiyle ara ara medikal tedavi almıştı. Ateşi 38,5 derece ve lökositozu vardı. Pulmoner tutulum sonrası akciğer grafisinde diyaframda elevasyon ve eşlik eden plevral efüzyon görülebilir. Tanıda BT ve MR faydalıdır (9). Olgumuza batin USG, akciğer grafisi ve BT çekildi. Direkt grafide sağda plevral efüzyon ve BT'de karaciğeri de içine alan apse ile uyumlu görüntü mevcuttu. Karaciğere yerleşen apse toraks boşluğuna yakın komşuluk nedeniyle diyaframı geçerek torasik komplikasyonlara (%70–97) neden olabilir (10).

Bu olguda cerrahi eksplorasyonda diyafragmanın enfeksiyonun litik etkisinden dolayı yaklaşık 4x4 cm ebadında nekroze olduğu görüldü. Ayrıca akciğer ile diyafragma arasından koyu kıvamda bol miktarda materyal boşaltıldı ve parsiyel plevrektomi yapıldı. Toraks içi bol miktarda betadin ile yıkandı. Karaciğer lojuna petzer dren konuldu ve diyafragma primer onarıldı.



Şekil 3: İntraoperatif görünüm.

Amebiasis'in tüm formlarının tedavisinde metronidazol ilk tercih edilmesi gereken ilaçtır. Oral olarak 750 mg tablet veya iv olarak 3x1/gün uygulanması gereken 500mg'lık dozlar kullanılmaktadır ve tedavi süresi 10 gündür. Olgumuzda plevranın kalınlaşmıştı. Karaciğer ile akciğer arasında diyaframı erode eden ve kendini sınırlamış yaklaşık 10x10 cm ebadında bir ampiyem poşu mevcuttu. Vakada bronkoplevral fistül olmadığından ampiyem poşu temizlendi ve karaciğer lojuna dren konularak takibe alındı. Postoperatif takipte hastanın ateşli düştü ve genel durumunda hızlı iyileşme görüldü. Postoperatif 10. günde hasta şifa ile taburcu edildi. Sonuç olarak, karaciğer kaynaklı amebiasisin komplikasyonu olarak trans-diyafragmatik geçişle ampiyem, apse, plevral kalınlaşma ve akciğerde fistül meydana gelebilir. Bu durumda en uygun olan cerrahi yaklaşımdır.

ÇIKAR ÇATIŞMASI

Bu makalede herhangi bir çıkar çatışması bildirilmemiştir.

KAYNAKLAR

1. Mbaye PS, Koffi N, Camara P, Burgel PR, Hovette P, Klotz F. Pleuropulmonary manifestations of amebiasis. *Rev Pneumol Clin* 1998; 54:346-52.
2. Neghina R, Neghina AA, Merkle C, Marincu I, Iacobiciu I. A case report of pulmonary amoebiasis with *Entamoeba histolytica* diagnosed in western Romania. *J Infect Dev Ctries* 2008; 2:400-2. [\[CrossRef\]](#)
3. Arman D. Paraziter Akciğer İnfeksiyonları. *Solunum Sistemi İnfeksiyonları. Türk Toraks Derneği Yayınları.* 2001; 283-309.
4. Öncel MA. GAP ve Parazit Hastalıkları. *Parazitoloji Derneği Yayınları, İzmir, 1993.*
5. Mortelé KJ, Segatto E, Ros PR. The infected liver: radiologic-pathologic correlation. *Radiographics* 2004; 24:937-55. [\[CrossRef\]](#)
6. Griffiths JK, Wyler DJ. Protozoan infections of the thorax. In: Fishman AP, Elias JA, Fishman JA, et al (eds). *Pulmonary Diseases and Disorders.* 3th ed. New York: McGraw-Hill, 1998; 2379-99.
7. Güven SF, Güven L, Dursun AB, Sarıoğlu N, Dörtok H. Pulmoner amibiazis: Bir olgu sunumu. *Solunum Hastalıkları* 2000; 11:410-4.
8. Papavramidis TS, Sapalidis K, Pappas D, Karagianopoulou G, Trikoupi A, Souleimanis CH, et al. Gigantic hepatic amebic abscess presenting as acute abdomen: a case report. *J Med Case Reports* 2008; 2:325. [\[CrossRef\]](#)
9. Lyche KD, Jensen WA, Kirsch CM, Yenokida GG, Maltz GS, Knauer CM. Pleuropulmonary manifestations of hepatic amebiasis. *West J Med* 1990; 153:275-8. [\[CrossRef\]](#)
10. Horo K, N'gom A, Aké C, Kouassi BA, Gode VC, Ahui BJ, et al. Remarkable evolution of hepatic, pleural and pulmonary amoebiasis: a case report. *Rev Mal Respir* 2009; 26:547-51.