



Nadir Görülen Bir Trakeobronşiyal Anomali 'Trakeal Bronkus'

A Rare Case of Tracheobronchial Anomalies: 'Tracheal Bronchus'

Selvi Kelekçi,¹ Fatih Meroğlu,² Velat Şen,¹ Atalay Şahin,² Tahir Şevval Eren,² Mehmet Fuat Gürkan¹

Özet

Trakeal bronkus bronş ağacının doğumsal nadir görülen bir anomalisidir. Bu anomali asemptomatik hastalardan, tekrarlayan akciğer enfeksiyonuna kadar değişen spektrumda klinik bulguya sebep olabilir. Son dönemlerde fleksibl bronkoskopi ve çok kesitli tomografinin kullanımının yaygınlaşması ile yeni tanı alan hasta oranı giderek artmaktadır. Kliniğimizde tekrarlayan pnömoni etiyolojisini araştırdığımız trizomi 21 mutasyonuna sahip hastamızda saptadığımız trakeal bronkus olgusu literatür bilgileri eşliğinde sunuldu.

Anahtar Sözcükler: Trakeal bronkus, anomali, çocuk.

Abstract

Tracheal bronchus is a rarely seen congenital anomaly of the bronchial tree. This anomaly may cause a variable spectrum of clinical findings, ranging from asymptomatic patients to recurrent pulmonary infections. Recently, the number of cases diagnosed has increased due to the widespread use of flexible bronchoscopy and multislice tomography. A case of tracheal bronchus accompanying trisomy 21 is presented along with information from the literature.

Key words: Tracheal bronchus, anomaly, child.

¹Dicle Üniversitesi Tıp Fakültesi, Çocuk Göğüs Hastalıkları Bilim Dalı, Diyarbakır

²Dicle Üniversitesi Tıp Fakültesi, Göğüs Cerrahisi Ana Bilim Dalı, Diyarbakır

¹Department of Pediatric Pulmonology, Dicle University Faculty of Medicine, Diyarbakır, Turkey

²Department of Thoracic Surgery, Dicle University Faculty of Medicine, Diyarbakır, Turkey

Submitted (Başvuru tarihi): 08.10.2012 **Accepted (Kabul tarihi):** 14.11.2012

Correspondence (İletişim): Selvi Kelekçi, Dicle Üniversitesi Tıp Fakültesi, Çocuk Göğüs Hastalıkları Bilim Dalı, Diyarbakır

e-mail: selvikelekci@gmail.com



Trakeal bronkus, aberan bronkus olarak bulunur ve genellikle karinanın üst kısmında ve sağ tarafında, üst lob apikal segmenti havalandıran bir trakeobronşiyal anomali şeklinde görülür (1).

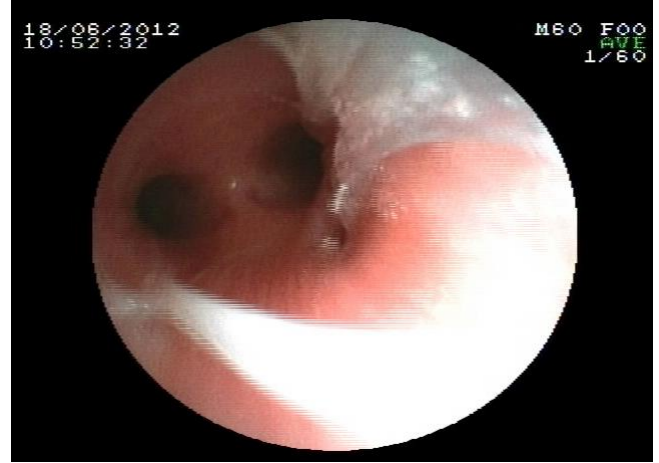Trakeobronşiyal anomaliler çocukluk çağında asemptomatik olabileceği gibi kronik akciğer hastalığını düşündürülen öksürük, balgam çıkarma, wheezing, atelektazi ve sık tekrarlayan pnömoni gibi klinik bulgulara da neden olabilir. Pnömoninin 5 yaş altı çocukların mortalite ve morbiditesinde hala önemini koruduğu düşünülürse erken tanı önemlidir. Down sendromu gibi bazı genetik hastalıklar, özefagus atrezisi gibi gastrointestinal, kardiyak ve renal doğumsal anomaliler ile birlikte trakeobronşiyal anomalilerin görülme sıklığının arttığı bildirilmiştir (2,3,4).

Bu yazıda tekrarlayan pnömoni nedeni ile izlenen Down sendromlu ve trakeal bronkusa sahip bir çocuk olgu sunuldu.

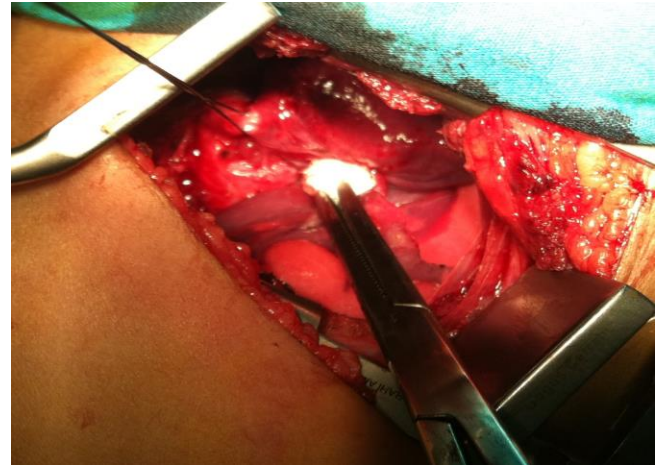
OLGU

Beş yaşında Down sendromlu kız çocuğu pediatrik göğüs hastalıkları polikliniğimize 1 yıl önce tekrarlayan pnömoni etyolojisinin araştırılması için gönderilmişti. Hastanın öyküsünde, yaklaşık her ay 5–12 gün sürece şekilde sık sık hastaneye yatarak veya ayaktan pnömoni tanısı ile antimikrobiyal tedavi alıyor olmasının dışında bir özellik yoktu. Hastanın boy ve kilo persentilleri %3'ün altında, başvuru yakınması ise öksürük ve göğüste duyulan hırıltı idi. Fizik muayenede düzelmeyen yaygın sekretuar kaba ral ve ronküsleri vardı. Yapılan radyolojik ve laboratuvar tetkiklerinde PA akciğer grafi de sağ orta lob ve sol üst loba uyan alanlarda infiltrasyonlar ve atelektazi alanları mevcuttu. Oksijen satürasyonu oda havasında %93 ve kan gazı ölçümleri normaldi. Rutin biyokimyasal ve hemogram tetkiklerinin yanında immünglobulin ve alt grupları, tiroit hormonları, ter testi, PPD testi, mide açlık suyu ve balgam incelemeleri normaldi. Özefago mide duodenum (ÖMD) grafisi, gastro özefageal reflü sintigrafi ve ekokardiyografi bulgularının normal olması üzerine hastaya toraks bilgisayarlı tomografi (BT) çekildi. Toraks BT'de, sağ akciğer üst-orta lob ve sol akciğerde dağınık yerleşimli buzlu cam ve mozaik perfüzyon alanları mevcuttu. Bir yıl izlemin ardından klinik bulgularda belirgin düzleme sağlanmadı ve mevcut durumu açıklayabilecek etyolojik nedenin bulunamaması üzerine fleksibl bronkoskopi yapıldı. Bronkoskopide karinanın 2 cm üzerinde sağ lateral duvarda trakeal bronkus olabileceği düşünülen 1–1,5 cm çapında bronş ağzı görüldü (Şekil 1). Sağ torakotomi ile girilerek yapılan eksplorasyonda bronkusun sağ ana bronştan yaklaşık 1,5 cm proksimalde ve trakeadan ayrıl-

dığı görüldü (Şekil 2). Ayrılan bronkusun havalandırdığı alan apeksde küçük bir bölge olmasına rağmen parankim oldukça pürülan materyalle dolu ve bronşektazikti. Bronkusun havalandırdığı parankim kısmı wedge rezeksiyonla çıkarıldı.



Şekil 1: Trakeal bronkusun endoskopik görüntüsü.



Şekil 2: İntraoperatif trakeal bronkusun görünümü.

TARTIŞMA

Trakeobronşiyal anomalilerin tanı oranları son yıllarda fleksibl bronkoskopi ve çok kesitli tomografinin rutin kullanıma girmesi ile önemli oranda artmıştır (5). Trakeal bronkusun görülme sıklığı %0,2 olarak bildirilmektedir (1). Doğumsal bir anomali olan trakeal bronkusun erişkin dönemde kronik akciğer enfeksiyonlarının nadir bir nedeni olduğunu bildiren yayınlar mevcuttur (6). Çocukluk çağı stridor, düzelmeyen atelektazi ve kronik akciğer hastalıklarının etyolojik nedenlerin aydınlatılmasında bronkoskopinin önemi giderek artmaktadır. Biz de tekrarlayan pnömoni nedenlerini araştırdığımız hastamızın rutin tetkiklerin yanında yaptığımız fleksibl bronkoskopi ile trakeal bronkusu tespit ettik.

Trakeal bronkus genellikle erkeklerde, trakeanın sağ tarafında ve özellikle konjenital anomalilerden trizomi 21 ile birlikte görülmektedir (7). Bizim olgumuzun cinsiyeti kız ve trizomi 21 olmakla beraber trakeal bronkusun yerleşim yeri karinanın 1,5 cm sağ üst kısmında apikal segmenti havalandırarak şekilde yerleşmişti. Bu anomalinin endotrakeal entübasyon sırasında sorun oluşturabileceği ve tüp tarafından tıkanarak bronkusun havalandırıldığı parenkimin kollapsı, bronkusun içine rastlantısal olarak entübasyon tüpünün yerleştirilmesi ve pnömotoraks gibi komplikasyonlara neden olabileceği bildirilmiştir (7). Trakeal bronkuslu olgularda entübasyon ihtiyacı olduğunda özellikle endotrakeal tüplere ihtiyaç olabilir (8).

Çok kesitli tomografinin özellikle radyasyona maruziyet sonrası oluşabilecek uzun dönem yan etkileri göz önüne alınarak çocukluk çağı solunum yolu patolojilerinin aydınlatılmasında fleksibl bronkoskopi kullanımı yaygınlaştırılmalıdır. Sonuç olarak, çocukluk çağında kronik öksürüğün etyolojisini araştırırken, konvansiyonel tedavilere yanıt vermeyen hastalarda trakeobronşiyal anomaliler akılda tutulmalıdır.

ÇIKAR ÇATIŞMASI

Bu makalede herhangi bir çıkar çatışması bildirilmemiştir.

KAYNAKLAR

1. Ghaye B, Szapiro D, Fanchamps JM, Dondelinger RF. Congenital bronchial abnormalities revisited. *Radiographics* 2001; 21:105–19.
2. Townsend A, Mohon RT. Congenital tracheal stenosis in patient with Down's syndrome. *Pediatr Pulmonol* 1997; 23:460–3. [\[CrossRef\]](#)
3. Usui N, Kamata S, Ishikawa S, Sawai T, Okuyama H, Imura K, et al. Anomalies of the tracheobronchial tree in patients with esophageal atresia. *J Pediatr Surg* 1996; 31:258–62. [\[CrossRef\]](#)
4. Kairamkonda V, Thorburn K, Sarginson R. Tracheal bronchus associated with VACTERL. *Eur J Pediatr* 2003; 162:165–7.
5. McLaughlin FJ, Strieder DJ, Harris GB, Vawter GP, Eraklis AJ. Tracheal bronchus: association with respiratory morbidity in childhood. *J Pediatr* 1985; 106:751–5. [\[CrossRef\]](#)
6. Yeğinsu A, Çelikel S, Ceberut K. A case of tracheal bronchus associated with bronchiectasis. *Türk Toraks Dergisi* 2006; 7:130–1.
7. Doolittle AM, Mair EA. Tracheal bronchus: classification, endoscopic analysis, and airway management. *Otolaryngol Head Neck Surg*. 2002; 126:240–3. [\[CrossRef\]](#)
8. Ikeno S, Mitsuhata H, Saito K, Hirabayashi Y, Akazawa S, Kasuda H, et al. Airway management for patients with a tracheal bronchus. *Br J Anaesth* 1996; 76:573–5. [\[Cross-Ref\]](#)