



Anti-TNF-Alfa Tedavisi Sırasında Gelişen Endobronşiyal Tüberküloz Olgusu

A Case of Endobronchial Tuberculosis Developed under Anti-TNF-Alpha Treatment

Serdar Berk, Tekmile Aysu Odabaşı, Ömer Tamer Doğan, Sefa Levent Özşahin

Özet

Endobronşiyal tüberküloz (EBTB), trakeobronşiyal ağacın *M. tuberculosis* ile enfeksiyonu olarak tanımlanır. Erişkinlerde nadir görülür. Astım, yabancı cisim aspirasyonu ve bronş kanseri ile karışabilmektedir. Tümör nekroz faktör (TNF) alfa blokerlerin romatoid artrit (RA) tedavisinde kullanımı giderek artmaktadır. Bu tedavinin en önemli yan etkilerinden birisi de tüberküloz enfeksiyonuna yatkınlık oluşturmaktadır. Bu yazıda anti-TNF-alfa tedavisi esnasında EBTB gelişen bir olgu sunulmuştur. Son 4 yıldır RA nedeniyle anti-TNF-alfa tedavisi alan 53 yaşında kadın hasta antibiyotik tedavisine rağmen düzelmeyen pnömoni bulguları ile başvurdu. Akciğer grafisinde sol üst zonda non-homojen infiltrasyon mevcuttu. İki kez balgam asidorezistan basil (ARB) incelemesi menfi bulundu. Toraks BT' de sol akciğer üst lobda düzensiz sınırlı konsolidasyon, bronkoskopik incelemesinde sol üst lobda nodüler plaklar izlendi. Buradan yapılan bronş lavajında ARB müspet bulundu. Kültür ve sitolojik olarak da TB tanısı desteklenen hasta EBTB tanısı ile tedaviye alındı.

Anahtar Sözcükler: Endobronşiyal tüberküloz, bronkoskopi, anti-TNF-alfa.

Abstract

Endobronchial tuberculosis (EBTB) is defined as inflammation of the bronchial tree with *M. tuberculosis*, and rarely seen in adults. Differential diagnosis includes asthma, foreign body aspiration, and bronchial cancer. Anti-TNF-alpha agents have been increasingly used in patients with rheumatoid arthritis (RA). Tuberculosis is the most dangerous complication of this treatment. Endobronchial tuberculosis developed under anti-TNF-alpha treatment was presented in this paper. A 53-year-old woman under anti-TNF-alpha treatment for four years because of RA was admitted with signs and symptoms of pneumonia, which did not improve with antibiotic therapy. Non-homogeneous infiltration with irregular margins of the left upper zone was seen on chest X-ray and computed tomography. Sputum-smear microscopy for acid-fast bacilli was negative in two samples. Endobronchial nodular plaques were seen on bronchoscopy. Acid-fast bacilli were positive in the bronchial lavage fluid. Culture for *M. tuberculosis* and cytological examination confirmed the diagnosis and anti-TB treatment was initiated.

Key words: Endobronchial tuberculosis, bronchoscopy, anti-TNF-alpha.

Cumhuriyet Üniversitesi Tıp Fakültesi, Göğüs Hastalıkları Anabilim Dalı, Sivas

Department of Chest Diseases, Cumhuriyet University Faculty of Medicine, Sivas, Turkey

Submitted (Başvuru tarihi): 10.06.2013 **Accepted (Kabul tarihi):** 03.09.2013

Correspondence (İletişim): Serdar Berk, Cumhuriyet Üniversitesi Tıp Fakültesi, Göğüs Hastalıkları Anabilim Dalı, Sivas
e-mail: serdar_berk@mynet.com



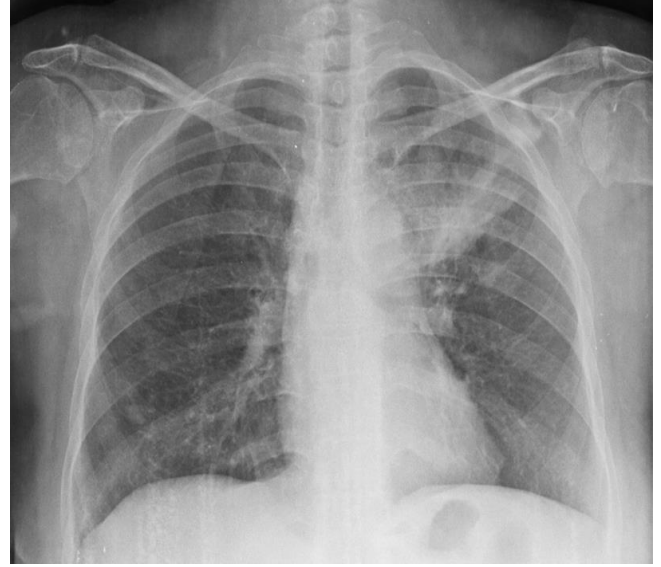Endobronşiyal tüberküloz (EBTB), trakeobronşiyal ağacın mikrobiyolojik ve/veya histopatolojik olarak kanıtlanmış *M. tuberculosis* ile enfeksiyonudur (1,2). İlk kez Morten ve arkadaşları tarafından 1698'de tanımlanmıştır (3). Klinik ve radyolojik olarak astım, yabancı cisim aspirasyonu ve özellikle ileri yaşlarda bronş kanseri ile karışabilmektedir. Halsizlik, iştahsızlık, ateş, kilo kaybı ve gece terlemesi gibi sistemik semptomlar bu olgularda genellikle belirgin değildir.

Romatooid artrit (RA), sistemik otoimmün bir hastalıktır. Eklemdeki inflamasyon ciddi morbiditelere neden olabilmektedir. Son yıllarda diğer pek çok sistemik otoimmün hastalıkta olduğu gibi RA'da da TNF-alfa blokerlerin kullanımı giderek artmaktadır. Diğer taraftan bu tedavinin immünsüpresyona yol açarak TB gelişme riskini artırması önemli bir dezavantajdır (4). Bu yazıda anti-TNF-alfa kullanırken EBTB gelişen bir RA hastası literatür eşliğinde tartışılmıştır.

OLGU

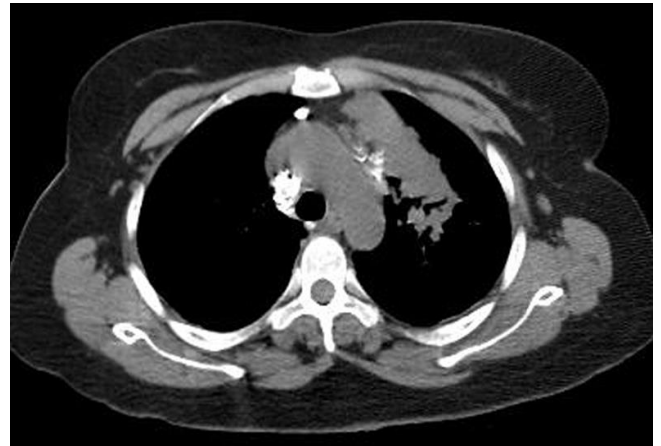Elli üç yaşında kadın hasta iki haftadır olan ateş, öksürük, göğüs ağrısı yakınmaları ile kliniğimize başvurdu. Hasta iki hafta önce başka bir merkezde aynı yakınmaları nedeniyle pnömoni tanısıyla 10 gün oral antibiyotik tedavisi almış, ancak klinik ve radyolojik düzelme olmaması nedeniyle merkezimize sevk edilmişti. Hastanın 30 yıldır RA nedeniyle çeşitli nonsteroid antienflamatuvar ilaçlar kullandığı, 4 yıl önce 1,5 yıl süreyle etanercept, son 3 aydır da infliximab tedavisi aldığı belirlendi. Ayrıca anti-TNF-alfa başlanmadan önce rutin olarak yapılan solunum sistemi incelemelerinde patoloji saptanmadığı, PA akciğer grafisinin normal olduğu, bir kez yapılan tüberkülin cilt testi (TCT)'nin 0 mm olarak ölçüldüğü ve tedaviyle birlikte 6 ay izoniazid kullandığı belirlendi. Hastanın özgeçmişinde ek bir özellik saptanmazken ailede TB öyküsü veya TB ile temas yönünden güvenilir bilgi alınamadı.

Poliklinikte yapılan fizik muayenesinde ateş: 39°C, nabız: 102/dk, kan basıncı: 110/80 mmHg, solunum sayısı: 14/dk idi. Akciğer oskültasyonunda patolojik solunum sesi duyulmadı. Laboratuvar incelemelerinde eritrosit sedimentasyon hızı: 68 mm/saat, C-reaktif protein: 127 mg/L, lökosit sayısı: 10.230 / μ L, hemoglobin: 11,1 gr/dl, trombosit: 256.000, kan üre azotu: 44 mg/dl kreatinin: 1,98 mg/dl olarak saptandı. Hastanın PA akciğer grafisinde sol akciğerde arkus aorta hizasından başlayıp apekse ve periferine doğru uzanan non-homojen infiltrasyon mevcuttu (Şekil 1).



Şekil 1: PA akciğer grafisinde sol üst zonda infiltrasyon.

Daha önceden uygulanan antibiyotik tedavisine yanıt vermemesi nedeniyle yapılan toraks BT incelemesinde sol akciğer üst lob apikal segmenti tama yakın dolduran düzensiz sınırlı konsolide alan ve çevre parankimde asiner infiltrasyonlar saptandı (Şekil 2). Mediastende büyüğü 1,5 cm çapta bazısı kalsifiye çok sayıda lenf nodu mevcuttu. Hastanın iki kez yapılan balgam ARB incelemesi menfi (negatif) olarak raporlandı. Tanısal amaçlı yapılan videobronkoskopi incelemesinde sol ana bronştan başlayarak üst lob bronşunda devam eden 0,5-1 cm çaplarında üzeri nekrotik nodüler tarzda beyaz renkli plaklar izlendi (Şekil 3).



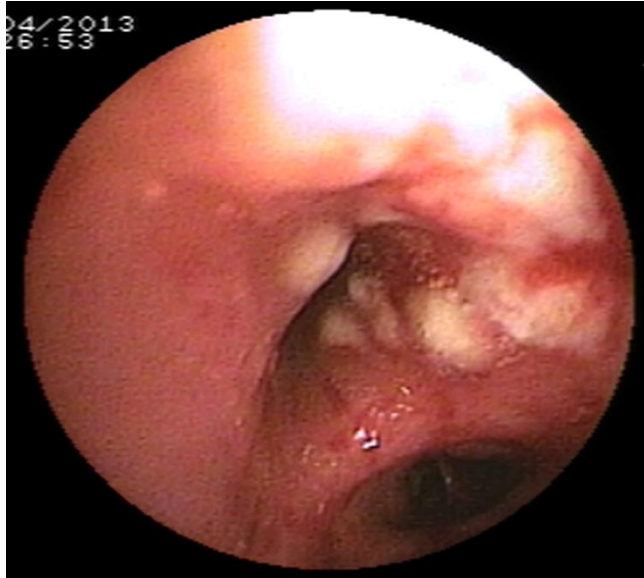
Şekil 2: Toraks BT'de sol akciğer üst lob apikal segmentte düzensiz sınırlı konsolidasyon.

Buradan yapılan bronş lavajında ARB 1+ gelmesi üzerine standart dördü anti-TB tedavi başlandı. Bronş biyopsisi sonucu "kronik kazeifiye granümatöz lezyon, TB ile uyumludur" şeklinde raporlandı. Bactec besiyerinde *M. tuberculosis* kültüründe üreme saptanan hastanın kültür

antibiogramında anti-TB ilaç direnci saptanmadı. Tedavinin 10. gününde bulantı kusmaları ve karaciğer fonksiyon testlerinde 5 kat artış olması üzerine anti-TB tedaviye ara verildi. Bir hafta sonra karaciğer enzimleri normale dönen hastaya anti-TB tedavi yeniden başlandı. Takiplerinde ateş, öksürük yakınmaları düzelen ve ek bir problemi gözlenmeyen hasta poliklinik takibine alınarak taburcu edildi.

TARTIŞMA

Tümör nekroz faktör; başta RA olmak üzere pek çok otoimmün hastalığın patogeneğinde rol oynayan proinflamatuar bir sitokindir. TNF blokerler bu proinflamatuar etkiyi inhibe ederek hastalığın aktivitesini azaltırlar. Bu mekanizmayla RA ve diğer pek çok otoimmün hastalıkta semptomları iyileştirirler. Bu önemli klinik yararlarına rağmen özellikle TB gibi bazı fırsatçı enfeksiyonların gelişimine de zemin hazırlarlar (4-7). Ayrıca TB'de granülom oluşumunda rol oynayan TNF'nin inhibisyonu hastalığın progrese olmasına neden olmaktadır (8).



Şekil 3: Videobronkoskopiye sol üst lobda beyaz renkli nodüler plaklar.

Gerek ulusal gerekse uluslararası alanda yapılan pek çok araştırmada anti-TNF-alfa kullanımının TB gelişme riskini artırdığı gösterilmiştir (4,5,7,9-13,15). Japonya'da 5000'den fazla RA hastasında yapılan bir araştırmada TB riskinin erkeklerde 10,59, kadınlarda 1,41 kat arttığı bildirilmiştir (9). Askling ve ark. (10) 2005 yılında yayımlanan araştırmalarında anti-TNF-alfa kullanan RA'li hastalarda TB gelişme riskinin hem anti-TNF-alfa almayan RA'li hastalara, hem de genel popülasyona göre 4 kat arttığını bildirmişlerdir. Schiff ve ark. (11) çalışmalarında TNF alfa inhibitörü olarak adalimumab kullanan 10.050

RA hastasında ortalama 1 yıllık takipte TB riskini %0,27 bulmuşlardır. Çağatay ve ark. (12) bu oranı %0,85 olarak bildirmişlerdir. Yine ülkemizde yapılan daha güncel bir çalışmada ise 179 olgudan kemoprofilaksi almayan 1 olguda miliyer TB, kemoprofilaksi alan 1 olguda ise plevral TB geliştiği bildirilmiştir (13). Ülkemizde sağlık bakanlığı verilerine göre TB hastalık insidansı yüz binde 30'ların altındadır (14). Bu ulusal yayınlar ülkemizde de anti-TNF-alfa kullananlarda TB gelişme riskinin arttığına dair veriler sunmaktadır. Bununla birlikte literatürde anti-TNF-alfa kullanan hastalarda EBTB sıklığı ve hastalığın özellikleri ile ilgili veriye rastlanmamıştır. Bizim hastamız ise anti-TNF-alfa kullanan hastada gelişen EBTB olgusu olarak literatürde sunulan bildiğimiz ilk olgudur.

Amerikan hastalık kontrol ve önleme merkezi (CDC) etanercept, infliximab ve adalimumab gibi TNF-alfa inhibitörleri kullanan hastalarda artmış TB riski nedeniyle tedavi başlamadan önce tarama önermektedir. Tedavi öncesi immünsüprese RA'lı hastalarda TCT'nin ≥ 5 mm olması pozitif olarak kabul edilmektedir (15). Ülkemizde TB insidansı yüksek olduğu için anti-TNF-alfa tedavi adayı olan herkese TB taraması yapılmalıdır. Bunun için anamnez, fizik muayene, akciğer grafisi ve tüberkülin cilt testi (TCT) yapılması önerilmektedir. TCT pozitif olan (≥ 5 mm), akciğer grafisinde fibrotik/kalsifik lezyonu olan ve son bir yıl içinde aktif TB'li bir hasta ile yakın teması bulunan kişilerde TB koruyucu tedavisi önerilmektedir. Bu mutlak endikasyonlar dışında hekim, hem ilk hem de tekrar ölçülen TCT sıfır mm olanlarda risk yarar oranını gözeterek tedaviye başlayabilir (16). Ulusal rehberlere göre en az 1 ay izoniazid (INH) aldıktan sonra anti-TNF-alfa başlanması, INH'nin 300 mg/gün dozunda 9 ay süreyle kullanılması önerilmektedir (17). Bizim olgumuz da anti-TNF-alfa tedavisi öncesi tarama yapılmıştı. TCT 0 mm saptanmakla birlikte aile ve temas öyküsünün güvenilir olmaması ve muhtemelen mediastinal kalsifiye lenfadenopatilerin varlığı nedeniyle risk yarar oranı gözetilerek INH profilaksisi uygulanmıştı.

Endobronşiyal tüberküloz mikrobiyolojik ve histopatolojik olarak kanıtlanmış trakeobronşiyal ağacın TB enfeksiyonu olarak tanımlanır. Aktif pulmoner TB'li hastaların %10-40'ında görülür (18). Literatürde EBTB'li hastaların demografik, klinik, radyolojik ve bronkoskopik özelliklerini irdeleyen çalışmalar bulunmaktadır (19-23). Bu çalışmaların birinde 121 EBTB'li hastanın özellikleri retrospektif araştırılmıştır. Çalışma sonucunda hastalığın 3. dekada pik yaptığı, kadınlarda erkeklerden 3,8 kat fazla görüldüğü, en sık semptomun balgamlı öksürük (%61) olduğu, radyolojik olarak %58'inde parankimal infiltrasyon

ve/veya konsolidasyon, bronkoskopide ise lümende daralma (%43), sağ ana bronş ve sağ üst lob tutulumunun daha sık olduğu bildirilmiştir (%30,5) (19). Çocuklarında dâhil edildiği 73 EBTB hastanın değerlendirildiği başka bir çalışmada en sık semptomlar prodüktif öksürük (%49), ateş (%21), hemoptizi (%11) olarak saptanırken 3 hastanın asemptomatik olduğu bildirilmiştir. Aynı çalışmada hastaların bronkoskopi incelemelerinde granüloma, basit bronşit, granümatöz bronşit ve ülseratif bronşit gibi bulgular saptandığı belirtilmiştir (20). Bronkoskopik incelemelerde EBTB lezyonları; aktif kazeifikasyon, tümör, fibrostenotik, ödematöz-hiperemik, granüler ve nonspesifik bronşitik özelliklerde görülebilmektedir (21). Bizim olgumuzda 53 yaşında kadın hastaydı. Öksürük, balgam ve ateş yakınması mevcuttu. Bronkoskopik incelemesinde de sağ üst lobda segment bronşları girişini kısmen daraltan nekrotik nodüler lezyonlar mevcuttu. Hastamızın klinik, radyolojik ve bronkoskopik bulguları genel literatür verileri ile benzerdi.

Endobronşiyal tüberküloz olgularında radyolojik olarak farklı bulgular görülebilmektedir. Yirmi iki EBTB'lu hastanın toraks BT bulgularının değerlendirildiği bir çalışmada 9 hastada bronşiyal duvar kalınlaşması, 7'sinde bronşiyal obstrüksiyon, 5'inde TB-lenfadenit, 1'inde intraluminal polipoid kitle saptanmışken 10 hastada endobronşiyal lezyonlara parankimal tutulumun eşlik ettiği bildirilmiştir (22). Bizim olgumuzda da parankimal tutulum (sağ üst lobda konsolidasyon) ve mediastinal lenfadenopatiler saptandı.

Endobronşiyal tüberkülozda bakteriyolojik tanı sanılanın aksine oldukça sınırlıdır. Bunun nedeni mukusun endobronşiyal granülasyon tabakası tarafından engellenmesidir. Ayrıca, basilin saptanabilmesi için mukozada ülserasyon olması gerektiği de savunulmaktadır (23). Özellikle parankim lezyonu eşlik etmeyen olgularda basil pozitifliğinin gösterilmesi daha güçtür (24). Soto ve ark. (25) çalışmalarında hem bronkoskopik örneklerin hem de postbronkoskopik balgam örneğinin smear negatif TB şüpheli hastalarda tanısal değerinin %22 olduğunu bildirmişlerdir. Bizim olgumuzda da direkt mikroskopide balgam ARB incelemeleri menfi olmakla birlikte bronş lavajında pozitif saptandı. Böylece TB kültür sonucu ve biyopsi sonucu beklenmeden anti-TB tedavisine başlamış olduk.

Sonuç olarak romatizmal hastalıklarda anti-TNF-alfa tedavisi nedeniyle artan TB riski açısından dikkatli olunmalıdır. Anti-TNF-alfa alan hastalarda TB'nin nispeten nadir bir formu olan EBTB'nin de görülebileceği akla gelmeli ve gerekli laboratuvar incelemeleri ile birlikte bronkoskopik inceleme yapılmalıdır.

TEŞEKKÜR

Katkılarından dolayı Sayın Ömer Genç'e teşekkür ederiz.

ÇIKAR ÇATIŞMASI

Bu makalede herhangi bir çıkar çatışması bildirilmemiştir.

YAZAR KATKILARI

Fikir - S.B., T.A.O., Ö.T.D., S.L.Ö.; Tasarım ve Dizayn - S.B., T.A.O., Ö.T.D., S.L.Ö.; Denetleme - S.B., T.A.O., Ö.T.D., S.L.Ö.; Kaynaklar - S.B., T.A.O., Ö.T.D., S.L.Ö.; Malzemeler - S.B., T.A.O., Ö.T.D., S.L.Ö.; Veri Toplama ve/veya İşleme - S.B., T.A.O., Ö.T.D., S.L.Ö.; Analiz ve/veya Yorum - S.B., T.A.O., Ö.T.D., S.L.Ö.; Literatür Taraması - S.B., T.A.O., Ö.T.D., S.L.Ö.; Yazıyı Yazan - S.B., T.A.O., Ö.T.D., S.L.Ö.; Eleştirel İnceleme - S.B., T.A.O., Ö.T.D., S.L.Ö.

KAYNAKLAR

1. Shim Y S. Endobronchial tuberculosis. *Respirology* 1996; 1:95-106. [\[CrossRef\]](#)
2. Rikimaru T. Endobronchial tuberculosis. *Expert Rev Anti Infect Ther* 2004; 2:245-51. [\[CrossRef\]](#)
3. Hudson EH. Respiratory tuberculosis: Clinical diagnosis. In: Heaf ERG, ed. *Symposium on Tuberculosis*. London: Cassell and Co; 1957:321-464.
4. Seong SS, Choi CB, Woo JH, Bae KW, Joung CL, Uhm WS, et al. Incidence of tuberculosis in Korean patients with rheumatoid arthritis (RA): effects of RA itself and of tumor necrosis factor blockers. *J Rheumatol* 2007; 34:706-11.
5. Keane J, Gershon S, Wise RP, Mirabile-Levens E, Kasznica J, Schwieterman WD, et al. Tuberculosis associated with infliximab, a tumor necrosis factor alpha-neutralizing agent. *N Engl J Med* 2001; 345:1098-104. [\[CrossRef\]](#)
6. Kwok SK, Park SH. Guidelines for prevention of tuberculosis in patients with rheumatoid arthritis treated with TNF-alpha blockers. *J Korean Rheum Assoc* 2007; 14:105-11. [\[CrossRef\]](#)
7. Gomez-Reino JJ, Carmona L, Valverde VR, Mola EM, Montero MD; BIOBADASER Group. Treatment of rheumatoid arthritis with tumor necrosis factor inhibitors may predispose to significant increase in tuberculosis risk: a multicenter active-surveillance report. *Arthritis Rheum* 2003; 48:2122-7. [\[CrossRef\]](#)
8. Min JY, Bang SY, Min SY, Lee DS, Kim BS, Kim JE, et al. A Case of Peritoneal tuberculosis developed after infliximab therapy for refractory RA. *Tuberc Respir Dis (Seoul)* 2012; 73:234-8. [\[CrossRef\]](#)

9. Yamada T, Nakajima A, Inoue E, Tanaka E, Hara M, Tomatsu T, et al. Increased risk of tuberculosis in patients with rheumatoid arthritis in Japan. *Ann Rheum Dis* 2006; 65:1661-3. [\[CrossRef\]](#)
10. Askling J, Forede CM, Brandt L, Baecklund E, Bertilsson L, Cöster L, et al. Risk and case characteristics of tuberculosis in rheumatoid arthritis associated with tumor necrosis factor antagonists in Sweden. *Arthritis Rheum* 2005; 52:1986-92. [\[CrossRef\]](#)
11. Schiff MH, Burmester GR, Kent JD, Pangan AL, Kupper H, Fitzpatrick SB, et al. Safety analyses of adalimumab (HUMIRA) in global clinical trials and US postmarketing surveillance of patients with rheumatoid arthritis. *Ann Rheum Dis* 2006; 65:889-94. [\[CrossRef\]](#)
12. Cagatay T, Aydın M, Sunmez S, Cagatay P, Gulbaran Z, Gul A, et al. Follow-up results of 702 patients receiving tumor necrosis factor- α antagonists and evaluation of risk of tuberculosis. *Rheumatol Int* 2010; 30:1459-63. [\[CrossRef\]](#)
13. Doğan C, Kırıl N, Cömert NŞ, Fidan A, Çağlayan B, Salepçi B. Anti TNF- α kullanan hastalarda tüberküloz sıklığı. *Türk Toraks Derg* 2012; 13:93-8.
14. T.C. Sağlık Bakanlığı, Türkiye Halk Sağlığı Kurumu, Tüberküloz Daire Başkanlığı. Erişim tarihi: 11 Temmuz 2013. Erişim yeri: <http://tuberkuloz.thsk.gov.tr/index.php>.
15. Centers for Disease Control and Prevention (CDC). Tuberculosis associated with blocking agents against tumor necrosis factor- α California, 2002 - 2003. *MMWR Morb Mortal Wkly Rep* 2004; 53:683-6.
16. Kıyan E. Bağışıklığı baskılanmış durumlarda tüberküloz: Tüberküloz. Ed. Özkara Ş, Kılıçaslan Z. İstanbul: Aves Yayıncılık; 2010:383-98.
17. Keser G, Direskeneli H, Akkoç N, İnanç M, Özkara Ş, Öngen G, Gül A, Uçan ES, Ertenli İ, Yazıcı H, Doğanavşargil E. TNF- α : Engelleyici İlaç Kullanan Olguların Tedavi Öncesinde Tüberküloz Açısından Değerlendirilmesi ve Alınması Gerekli Önlemler. RAED II. Uzlaş Toplantısı Raporu, 7 Mayıs 2005, İzmir.
18. Kashyap S, Mohapatra PR, Saini V. Endobronchial tuberculosis. *Indian J Chest Dis Allied Sci* 2003; 45:247-56.
19. Lee JH, Park SS, Lee DH, Shin DH, Yang SC, Yoo BM. Endobronchial tuberculosis. clinical and bronchoscopic features in 121 cases. *Chest* 1992; 102:990-4. [\[Cross-Ref\]](#)
20. Miguel Campos E, Puzo Ardanuy C, Burgués Mauri C, Castella Riera J. A study of 73 cases of bronchial tuberculosis. *Arch Bronconeumol* 2008; 44:282-4.
21. Chung HS, Lee JH. Bronchoscopic assessment of the evolution of endobronchial tuberculosis. *Chest* 2000; 117:385-92. [\[CrossRef\]](#)
22. Lee KS, Kim YH, Kim WS, Hwang SH, Kim PN, Lee BH. Endobronchial tuberculosis: CT features. *Comput Assist Tomogr* 1991; 15:424-8. [\[CrossRef\]](#)
23. Ip MS, So SY, Lam WK, Mok CK. Endobronchial tuberculosis revisited. *Chest* 1986; 89:727-30. [\[CrossRef\]](#)
24. Yarkın T, Tahaoğlu C. Endobronşiyal tüberküloz: Başlangıçta akciğer kanseri tanısı konmuş olan iki ilginç olgunun analizi. *Toraks Dergisi* 2001; 2:56-60.
25. Soto A, Salazar D, Acurio V, Segura P, Van der Stuyft P. Evaluation of the diagnostic utility of fiberoptic bronchoscopy for smear-negative pulmonary tuberculosis in routine clinical practice. *J Bras Pneumol* 2012; 38:757-60.