

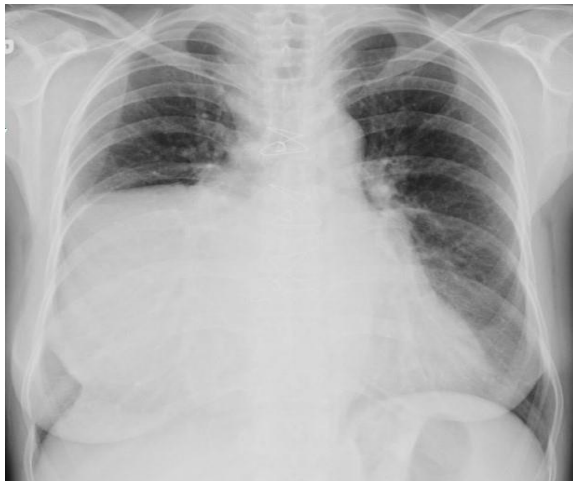

Dev Sağ Atriyum

Giant Right Atrium

Sayın Editör,

İleri derecede sağ atriyum genişlemesi erişkinlerde nadiren görülen ve genellikle kalp kapak hastalıklarına bağlı olarak ortaya çıkan bir durumdur. Erişkinlerde atriyumların genişleme ve hipertrofisi özellikle mitral kapak ve triküspit kapağın tutulduğu romatizmal kapak hastalıklarında meydana gelir (1-3).

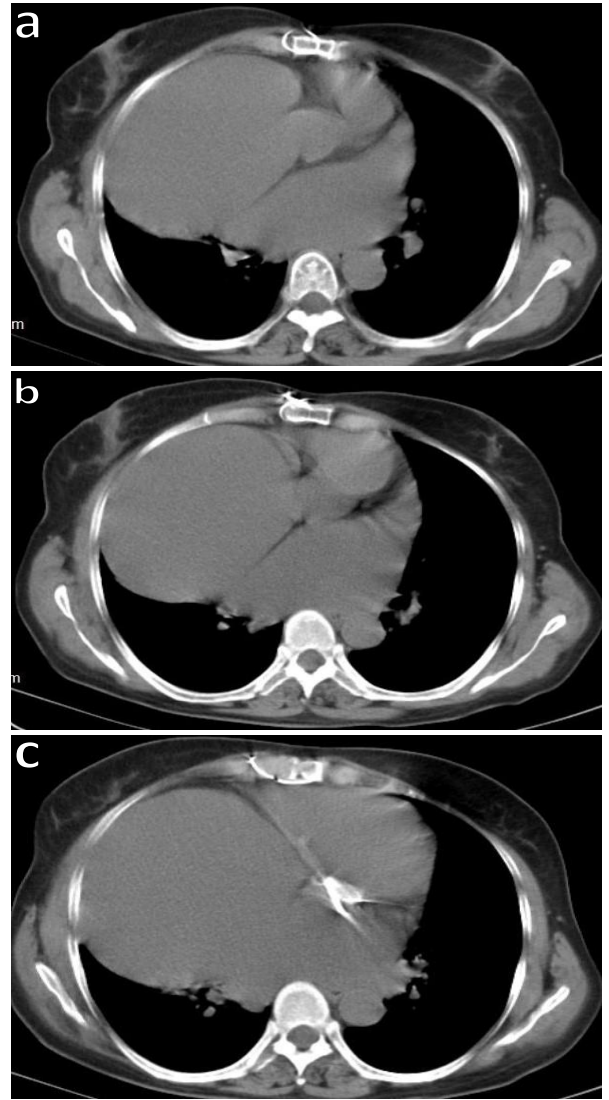
Elli beş yaşında kadın hasta, nefes darlığı ve öksürük şikâyeti nedeni ile değerlendirildi. Özgeçmişinde iskemik kalp hastalığı nedeni ile üç yıl önce koroner bypass operasyonu mevcuttu. Solunum sistemi muayenesinde ekspiryumda uzama ve sağda solunum seslerinde azalma saptandı. Dolaşım sistemi muayenesinde ekspiryumda uzama ve sağda solunum seslerinde azalma saptandı. Dolaşım sistemi muayenesinde kalp ritmi aritmik idi. Elektrografisinde atriyal fibrilasyon mevcuttu. Diğer sistem muayeneleri normal olarak saptandı.



Şekil 1: Sağ orta alt zonda minor fissürle sınırlı homojen opasite.

Posteroanterior akciğer grafisinde sağ orta alt zonda minor fissürle sınırlı homojen opasite saptandı (Şekil 1). Toraks tomografisinde, en geniş çap 13x12 cm olan sağ atriyumda genişleme mevcuttu (Şekil 2a, b ve c). Ekokardiyografisinde kapak

problemi saptanmayan hastada atriyal genişleme nedeni olabilecek bir etken saptanmadı. Kardiyoloji tarafından atriyal fibrilasyonu için medikal tedavi olarak metoprolol (50 mg/gün), ramipril (5 mg/gün), warfarin sodyum (5 mg/gün) verildi. Hasta takibe alındı.



Şekil 2a, b ve c: En geniş çap 13x12 cm ulaşan sağ atriyumda genişleme.

Levent Özdemir¹, Burcu Özdemir²

¹Dörtyol Devlet Hastanesi, Göğüs Hastalıkları Kliniği, Hatay
²İskenderun Devlet Hastanesi, Göğüs Hastalıkları Kliniği, Hatay
İletişim (Correspondence): Levent Özdemir, Dörtyol Devlet Hastanesi, Göğüs Hastalıkları Kliniği, Hatay

e-mail: levent2408@mynet.com

ÇIKAR ÇATIŞMASI

Bu makalede herhangi bir çıkar çatışması bildirilmemiştir.

YAZAR KATKILARI

Fikir - L.Ö., B.Ö.; Tasarım ve Dizayn - L.Ö., B.Ö.; Denetleme - L.Ö., B.Ö.; Kaynaklar - L.Ö., B.Ö.;

Malzemeler - L.Ö., B.Ö.; Veri Toplama ve/veya İşleme - L.Ö.; Analiz ve/veya Yorum - L.Ö.; Literatür Taraması - L.Ö.; Yazıyı Yazan - L.Ö.; Eleştirel İnceleme - L.Ö.

KAYNAKLAR:

1. Ariyarah V, Soni A, Morris A. Giant right atriyum in an adult. Echocardiography 2008; 25:1121–3. [\[CrossRef\]](#)
2. Demir D, Çeviker K, Şahinalp Ş, Karataş B, İnce İ. Olgu Sunumu: romatizmal mitral kapak hastalığında dev sağ atriyum. Çağdaş Tıp Dergisi 2014; 4:91–5.
3. Doğu İK, Alihanoğlu Yİ, Aslan O, Karabulut N. Dev sağ atriyum. Türk Kardiyol Dern Arş 2013; 41:368.

