



Akciğer kist hidatiğini taklit eden schwannoma: Olgu sunumu

Schwannoma mimicking pulmonary hydatid cyst: Case report

Erkan Akar

Özet

Schwannomalar sinir kılıfından veya schwann hücrelerinden köken alan sıklıkla soliter, kapsüle, asemptomatik lezyonlardır. Altmışsekiz yaşında bayan hastadan kontrol amaçlı istenen akciğer radyogramında arka mediastinal kompartmanda 5 cm çaplı yuvarlak kitle lezyonu tespit edilmişti. Çekilen toraks bilgisayarlı tomografi incelemesi sonucunda, akciğer kist hidatiği radyolojik ön tanısı ile kliniğimize yatırıldı. Sol postero lateral torakotomi ile çıkarılan paraspinal kitlenin histopatolojik incelemesi sonucu schwannoma olarak raporlandı. Posterior mediasten yerleşimli bir kitle tespit edildiğinde, schwannoma ayırıcı tanıda düşünülmelidir.

Anahtar Sözcükler: Schwannoma, torakotomi, nörolemmoma.

Abstract

Schwannomas are usually solitary, capsulated, and asymptomatic lesions originating from nerve sheath or schwann cells. A round mass lesion measuring 5 cm in diameter was detected in posterior mediastinal compartment on chest radiography obtained for control in a 68-year-old female patient. The patient was hospitalized in our clinic with radiological prediagnosis of pulmonary hydatid cyst after the imaging study of thorax computed tomography. Histopathological examination of the paraspinal mass removed with left posterolateral thoracotomy was reported as schwannoma. Schwannoma should be considered in differential diagnosis when a mass is detected in the posterior mediastinum.

Key words: Schwannoma, thoracotomy, neurilemmoma.

Şevket Yılmaz Eğitim ve Araştırma Hastanesi, Göğüs Cerrahi Kliniği, Bursa

Şevket Yılmaz Training and Research Hospital, Chest Surgery Clinic, Bursa

Submitted (Başvuru tarihi): 06.05.2012 Accepted (Kabul tarihi): 13.06.2012

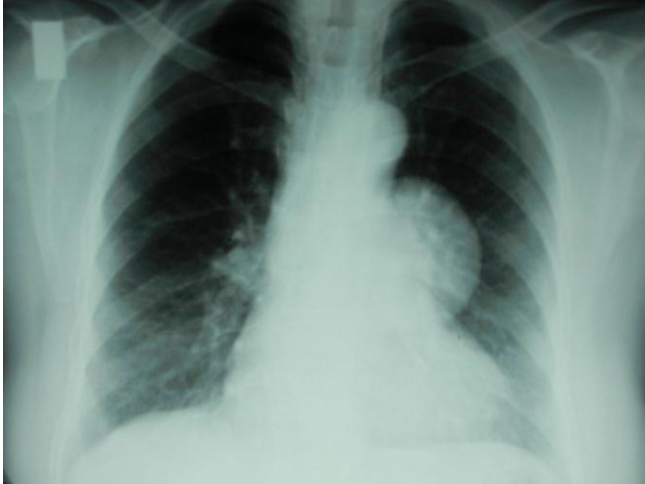
Correspondence (İletişim): Erkan Akar, Şevket Yılmaz Eğitim Ve Araştırma Hastanesi, Göğüs Cerrahi Kliniği, Bursa
e-mail: drerkanakar@hotmail.com



Schwannoma (neurilemmoma) posterior mediasten yerleşimli ve çoğunlukla da benign seyreden nörojenik bir tümördür. Nadiren malign transformasyon gözlenebileceği bildirilmiştir (1). Sıklıkla radyografide asemptomatik soliter kitle şeklinde ortaya çıkan schwannomanın bazı durumlarda tanısı ve tedavisinde sorunlar oluşturabilmektedir. Biz burada farklı endikasyonla istenen bilgisayarlı tomografide (BT) posterior mediastende kitle saptanan ve schwannoma tanısı konan bir olguyu sunmak istiyoruz.

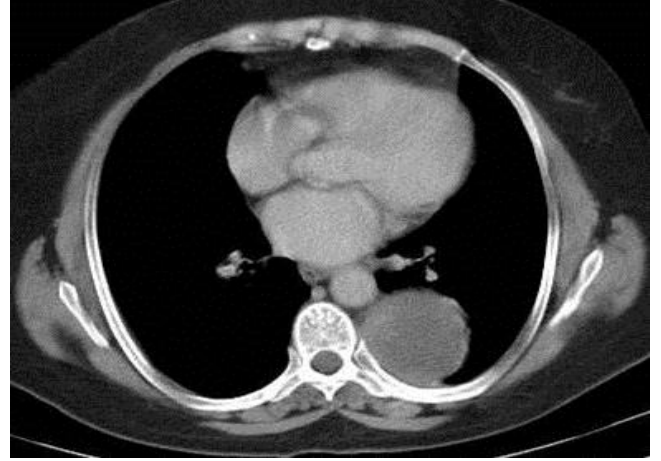
OLGU

Herhangi bir yakınması bulunmayan 68 yaşındaki bayan hastada, kontrol amaçlı çekilen akciğer radyogramında (PA) arka mediastende düzgün sınırlı yaklaşık 5 cm çaplı homojen dansiteli yuvarlak kitle lezyonu tespit edildi (Resim 1).



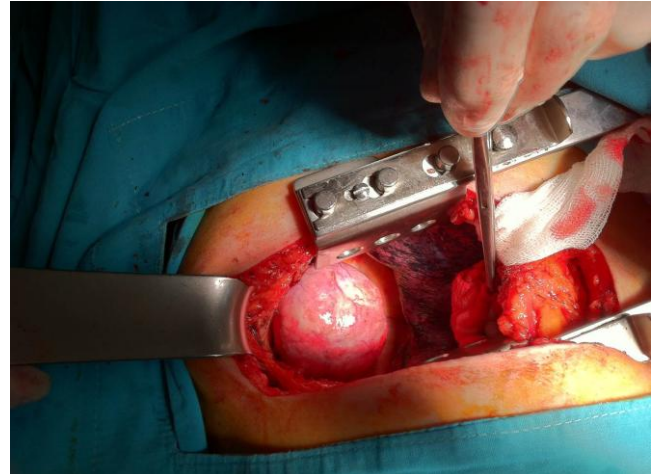
Resim 1: Posteroanterior akciğer grafisinde kalbin konturlarını silmeyen posterior mediastende kitle lezyonu

Toraks BT incelemesi yapılarak ileri tetkik ve tedavi amacıyla kliniğimize yatırıldı. Hastanın özgeçmişinde bir özellik yoktu. Solunum sistemi muayenesi ve diğer sistem bulguları normaldi. Rutin kan sayımı ve biyokimyasal parametreleri normal düzeylerdeydi. Abdominal ultrasonografisi ve elektrokardiyografik incelemesi normaldi. Solunum fonksiyon testleri normal bulundu. Olgunun BT'si; sol akciğer alt lob superior segment düzeyinde plevral tabanlı yaklaşık 5x5x5 cm boyutlarında, dansitesi 20 HÜ olan plevrada reaktif kalınlaşmaya yol açmış, düzgün konturlu lezyon (kist hidatik?) olarak raporlanmıştı (Resim 2).

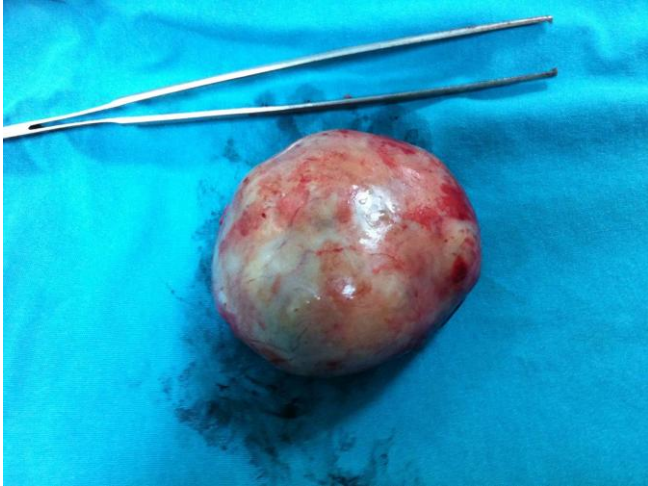

Resim 2: Toraks bilgisayarlı tomografisinde, sol hemitoraks alt alan posterior duvarda 5 cm. boyutunda solid lezyon (kist hidatik? nörojenik tümör?)

Hastaya ameliyat kararı alınarak, sol posterolateral torakotomi insizyonu ile altıncı interkostal aralık seviyesinden toraks boşluğuna girildi. Yaklaşık 5 cm boyutunda, intratorasik ekstraparankimal, kapsüle lezyon tespit edildi, küt diseksiyonlarla total olarak kitle eksize edildi (Resim 3). Makroskopik incelemede kitle, gri-sarı renkli, kapsüllü ve elastik kıvamda idi (Resim 4).



Resim 3: Sol posterolateral torakotomi de saptanan posterior mediastindeki düzgün kenarlı kitle lezyonu



Resim 4: Düzgün kenarlı, yumuşak, gri sarı renkli 5x5x5 cm boyutlarında kitle lezyonu

Histopatolojik incelemede, rezeke edilen kitlenin benign schwannoma olduğu raporlandı. Hastada postoperatif ek nörolojik defisit ve komplikasyon gelişmedi. Beş aydır klinik takibimiz altında olan hastada nüks görülmedi.

TARTIŞMA

Nörojenik tümörler %90 oranında posterior mediastene yerleşirler ve bu bölgedeki bütün tümörlerin yaklaşık %75 ini oluştururlar. Sinir kılıfından köken alan schwannoma ve nörofibroma erişkin yaş grubunda mediastenin en sık görülen nörojenik tümörleridir (1). Benign ya da malign nörojenik tümörlerin yarısında tanıya götürebilecek herhangi bir semptom yoktur. Bu hastalarda kitle, genellikle hastamızda da olduğu gibi başka nedenlerle istenen direkt grafi ya da BT'de rastlantısal olarak bulunmaktadır (2). Diğer nörojenik tümörlerde olduğu gibi benign schwannoma da uzun bir periyotta yavaş olarak büyümektedir. Büyük oranda benign ve asemptomatiktir, ancak lezyonun basısına bağlı torasik ağrı, Horner sendromu, ses kısıklığı, öksürük, nefes darlığı ve üst ekstremitelerde güçsüzlük yapabilir (1,3). Nadir de olsa özellikle von Recklinghausen hastalığı ile birlikte görülen schwannomalarda malign değişim gözlenebilir (1,4). Akciğer grafisi ve toraks BT'de genellikle düzgün sınırlı soliter kitle olarak gözlenirler. Kalsifikasyon ve kistik değişiklikler gözlenebilir (1,5). Malign karakter gösterenlerde düzensiz sınırlar ve çevre kemik dokulara invazyon sık görülür. Olgumuzun preoperatif radyolojik tanısı akciğer kist hidatiği olarak değerlendirilmiştir. Schwannoma ile aralarında radyolojik farklar vardır. Kist hidatik tanısı temel radyolojik incelemeler sonucu konur. Pulmoner kistlerin tanısında PA akciğer grafisi ve BT gibi noninvaziv görüntüleme yöntemleri kullanılmaktadır. Basit kistler PA akciğer grafisinde düzgün

sınırlı, yuvarlak opasite şeklinde görünür. Kist rüptüre olduğunda ise nilüfer çiçeği manzarası ve hilal arazi gözlenir. Schwannoma ise radyolojik olarak keskin kenarlı, yuvarlak, lobule ve paraspinoz kitleler olarak görülür. Olguların yarısında basıya bağlı, kot, vertebra ve nöral foraminada erezyona neden olurlar. BT'de dağınık kalsifikasyon, hiposellüler, kistik değişim yapısı görülür. Yüzde 10 oranında spinal kanala ilerleme (Dumbbell =hourglass = kum saati) gösterir. MRI ise preoperatif intraspinal tümör yayılımını ve yumuşak doku rezolüsyonunu daha iyi gösterir (6). Olgumuzda ise akciğer grafisi ve BT görüntülerinin operasyon için yeterli olduğu düşünüldüğünden, hem maliyeti artırmamak hem de zaman kaybını önlemek için MRI istenmemiştir. Ayrıca kist hidatikli hastaların ancak % 33-85'inde serumda solübl ekinoкок antijenleri gösterilebilir (7). Hastamızda serolojik testlere bakılmamıştır.

Paravertebral yerleşim gösteren schwannoma olgularında medullaspinalis ve Adamkiewicz arteri ile ilişkinin gösterilmesi açısından miyelografi ve anjiyografi gerekli olabilir. Bizim hastamızda rutin kontrol sırasında çekirtilen akciğer radyogramındaki lezyon görüntüsü üzerine toraks BT istenmiş ve düzgün sınırlı soliter kitle lezyonu tespit edilmişti. Radyolojik olarak tespit edilip benign karakterler taşıyan lezyonlarda kitlenin torakotomi ile radikal cerrahi rezeksiyonu tam şifa sağlar. Prognoz son derece iyidir ve nüks nadirdir. Hastamızda, rastlantısal olarak saptanan posterior mediasten kitlesi, belirgin semptom oluşturmamasına karşın histolojik veri olmadığı için torakotomi ile tanı endikasyonu vardı ve kitle başarılı bir şekilde rezeke edildi. Hastanın beş aydır süren klinik takiplerinde nüks görülmedi. Malign schwannomalar kostovertebral sulkusta yerleşim göstermişse komple cerrahi rezeksiyon zordur. Radyoterapi lokal kontrolde faydalı olabilir, kemoterapinin rolü ise belirsizdir (8). Hastamızın patoloji sonucu benign schwannoma olarak raporlanmıştı.

Sonuç olarak; posterior mediasten kitlelerin asemptomatik olsalar bile kesin tanı konulabilmesi, ileride olabilecek bası semptomlarının ve malign dönüşümlerin önlenilmesi amacı ile rezeke edilmesi gerektiği kanaatindeyiz.

KAYNAKLAR

1. Reynolds M, Shields TW. Benign and malignant neurogenic tumors of the mediastinum in children and in adults. In: Shields TW, editor. General thoracic surgery. 6th ed. Philadelphia; William &Wilkins; 2004. s. 2729-56.

2. Davis RD, Oldham HN, Sabiston DC. Primary cysts and neoplasms of the mediastinum: recent changes in clinical presentation, methods of diagnosis, management, and results. *Ann Thorac Surg* 1987; 44: 229–37.
3. Strollo DC, Rosado-de-Christenson ML, Jett JR. Primary mediastinal tumors: part II. Tumors of the middle and posterior mediastinum. *Chest* 1997; 112: 1344-57. [[CrossRef](#)]
4. Molenaar WM, Ladde BE, Schraffordt Koops H, Dam-Meiring A. Two epithelioid malignant schwannomas in a patient with neurofibromatosis. *Cytology, histology and DNA-flow-cytometry. Pathol Res Pract* 1989; 184: 529–34. [[CrossRef](#)]
5. Petkar M, Vaideeswar P, Deshpande JR. Surgical pathology of cystic lesions of the mediastinum. *J Postgrad Med* 2001; 47: 235–9.
6. Sayır F. Kist hidatikli olgularda cerrahi deneyimimiz. *EAJM* 2007; 39: 178–2.
7. Gönügür U, Gönügür TE, Akkurt İ. Kist hidatik tanısında serolojik testlerin değeri. *Akciğer Arşivi* 2004; 5: 158–161.
8. Cıncık H, Güngör A, Baloğlu H, Çolak A, Candan H. Başboyun yerleşimli sinir kılıfı tümörleri: Üç olgu sunumu. *Türk Arch Otolaryngol* 2004; 42: 220–4.