



Genetik Yatkınlık Zemininde Gelişen Eş Zamanlı Masif Pulmoner Emboli ve Brakiyal Arter Embolisi

Concurrent Massive Pulmonary Embolism and Brachial Artery Embolism in a Genetic Background

Serdar Berk,¹ Aslı Bingöl,¹ Nurkay Katrancıoğlu,² Ömer Tamer Doğan,¹ Sulhattin Arslan,¹ İbrahim Akkurt¹

Özet

Bazı genetik risk faktörlerinin arteriyel ya da venöz tromboz riskini artırdığı kesin olarak bilinmesine karşın plazminojen aktivatör inhibitör-1 (PAI-1) ve Angiotensin Converting Enzim (ACE) D/D mutasyonlarının tromboz riskini artırıp artırmadıkları tartışmalıdır. Bu yazıda eş zamanlı masif pulmoner tromboemboli ile brakiyal arter embolisi gelişen ve genetik analizlerde PAI-1, ACE D/D mutasyonu saptanan bir olgu sunulmuştur. Elli altı yaşında erkek hasta göğüs ağrısı, sol kol ağrısı, nefes darlığı ve bayılma şikâyetleri ile acil servise başvurdu. Yapılan muayene ve tetkikleri sonucunda eşzamanlı masif pulmoner tromboemboli ve brakiyal arter embolisi tanısı kondu. Hastanın transözefageal ekokardiyografisinde intrakardiyak şant saptanmadı. Hasta trombolitik tedavi ve brakiyal arter embolektomi cerrahisi ile düzeldi. Sonuç olarak genetik risk faktörlerinin varlığında eş zamanlı arteriyel ve venöz embolilerin olabileceği akılda bulundurulmalı, olası paradoksal emboliye yönelik intrakardiyak şant araştırılmalıdır.

Anahtar Sözcükler: Pulmoner emboli, PAI-1 mutasyonu, ACE mutasyonu.

Abstract

While it is well known that some genetic factors definitively increase the risk for arterial or venous thrombosis, it is still controversial whether or not that risk is augmented by plasminogen activator inhibitor 1 (PAI-1) and angiotensin converting enzyme (ACE) D/D mutations. This study presents a patient with concurrent pulmonary thromboembolism and brachial artery embolism, who showed PAI-1 and ACE D/D mutations in genetic analyses. The patient, a 56-year-old male, presented to the emergency department with complaints of chest pain, pain in the left arm, shortness of breath, and fainting. The physical examination and diagnostic workup revealed concurrent massive pulmonary thromboembolism and brachial artery embolism. Transesophageal echocardiography did not display any intracardiac shunt. The patient recovered with thrombolytic treatment and surgical brachial artery embolectomy. In conclusion, it should be kept in mind that venous and arterial thromboembolism may coincide with the presence of genetic risk factors, and intracardiac shunts should be investigated for possible paradoxical embolism.

Key words: ACE mutation, PAI-1 mutation, pulmonary embolism.

¹Cumhuriyet Üniversitesi Tıp Fakültesi, Göğüs Hastalıkları Anabilim Dalı, Sivas

²Cumhuriyet Üniversitesi Tıp Fakültesi, Kalp Damar Cerrahisi Anabilim Dalı, Sivas

¹Department of Chest Disease, Cumhuriyet University Faculty of Medicine, Sivas, Turkey

²Department of Cardiovascular Surgery, Cumhuriyet University Faculty of Medicine, Sivas, Turkey

Submitted (Başvuru tarihi): 17.09.2012 **Accepted (Kabul tarihi):** 13.11.2012

Correspondence (İletişim): Serdar Berk, Cumhuriyet Üniversitesi Tıp Fakültesi, Göğüs Hastalıkları Anabilim Dalı, Sivas

e-mail: serdar_berk@mynet.com



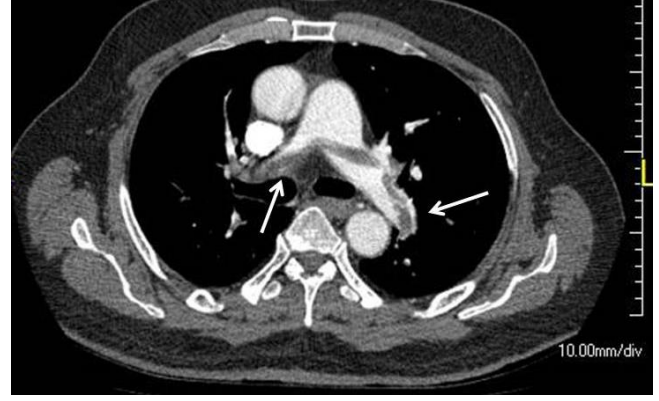
Pulmoner emboli (PE), pulmoner arter ve dallarının değişik nitelikteki maddelerle tıkanması ile ortaya çıkan klinik tablodur. Tıkanmaya en sık neden olan madde, venlerde oluşan ve daha sonra koparak venöz kan akımı ile akciğere ulaşan trombüslendir. Olguların büyük bölümünde trombüs kaynağı alt ekstremitelerin derin venleri, özellikle iliak, femoral ve popliteal venlerdir (1).

Venöz tromboembolizm (VTE) için pek çok risk faktörü tanımlanmıştır. Protein C, protein S antitrombin III eksikliği, faktör V Leiden ve protrombin 20210A polimorfizmi, hiperhomosisteinemi, displazminojenemi, disfibrinojenemi, yüksek plazminojen aktivatör inhibitör düzeyleri (PAI-1 4G/5G polimorfizmi) ve artmış faktör VIII düzeyleri kalıtsal hiperkoagülabilité oluşumuyla ilişkiliyken; antifosfolipid antikorların varlığı, trombositemi, disproteinemi, heparinin indüklediği trombositopeni, östrojen tedavisi, malignite, gebelik, immobilizasyon, ameliyat, travma ise edinsel hiperkoagülabilité nedenleri arasında sayılabilir (2,3).

Gerek PAI-1 gerekse ACE D/D mutasyonlarının tromboz riskini artırıp artırmadığı tartışmalıdır. Bu yazıda eş zamanlı masif pulmoner emboli ve brakial arter embolisi gelişen PAI-1 heterozigot ve ACE D/D homozigot mutasyonları bulunan bir olgu tartışılmıştır.

OLGU

Elli altı yaşında erkek hasta üç gündür olan göğüs ağrısı, sol kol ağrısı, nefes darlığı ve bayılma şikâyetleri ile acil servise başvurdu. Hastanın başvurdan 3 gün önce başka bir merkezde koroner anjiyografi olduğu ve koroner arterlerin açık olduğu öğrenildi. Ayrıca bir yıldır alt ekstremitelerde derin ven trombozu (DVT) nedeniyle takipte olduğu, ancak bir aydır düzenli antikoagulan tedavi almadığı belirlendi. Fizik muayenesinde dudaklarda ve sol üst ekstremitelerde belirgin siyanoz, her iki alt ekstremitelerde ısı artışı ve ödem mevcuttu. Solunum sayısı; 34/dk, kan basıncı; 170/100 mmHg nabız; 94/dk. olarak saptandı. PA akciğer grafisinde kardiyomegali dışında patoloji saptanmadı. Elektrokardiyografide prekordiyal derivasyonlarda nonspesifik ST-T değişiklikleri saptandı. Hastanın oda havasında alınan arter kan gazı örneğinde pH:7,43, PaCO₂:24mmHg, PaO₂: 42mmHg, SaO₂: %80 olarak saptandı. Serum D-dimer düzeyi 2958 mg/dL, protrombin zamanı 12,7sn, INR değeri 1,16 idi. Hastanın pulmoner tromboemboli, aort anevrizması ön tanılarıyla çekilen toraks BT anjiyografisinde her iki ana pulmoner arter ile segment ve subsegment dallarında tromboemboli ile uyumlu dolmuş defekti görüldü (Şekil 1).

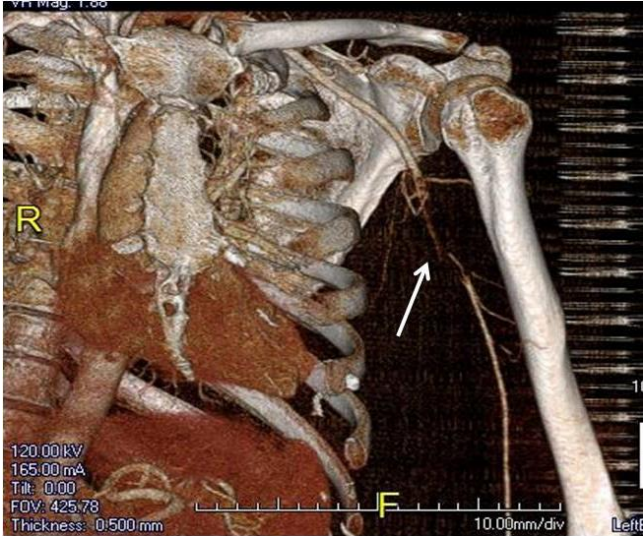


Şekil 1: Toraks BT anjiyografide her iki ana pulmoner arter ile segment ve subsegment dallarında trombüs materyalleri (oklar).

Hastaya acil servis koşullarında yapılan portabl transtoraksik ekokardiyografide (TTE) sağ kalp boşlukları ileri derecede geniş ve fonksiyonları deprese olarak izlendi, basınçlar ölçülemedi. Sol üst ekstremitelerde periferik siyanozu olan hastanın üst ekstremitelerde arteriyel doppler ultrasonografisinde radyal arterde kan akımının olmadığı belirlendi. Alt ekstremitelerde venöz sistem doppler ultrasonografide de sağda yüzeysel femoral ve popliteal ven ile solda femoral vende trombüs saptandı.

Hastaya masif pulmoner tromboemboli, DVT, brakial arter embolisi ve akut kor pulmonale tanıları ile intravenöz 100 mg doku plazminojen aktivatörü (rt-PA) uygulandı. Tedaviden sonra semptomları azalan hastada beş gün sonra yapılan kontrol TTE'de sağ boşluklarda dilatasyon ve minimal triküspid yetmezliği saptandı. Sistolik pulmoner arter basıncı (sPAP) 21mmHg olarak ölçüldü. Ayrıca yine beşinci gün yapılan üst ekstremitelerde BT anjiyografide sol brakial arter proksimalinde yaklaşık 55mm'lik segmentte lümeninde %90'ın üzerinde stenoza neden olan minimal geçişe izin veren trombüs materyali izlendi (Şekil 2).

On beş gün sonra sol brakial embolektomi yapılan hastada postoperatif nabızlar +3 olarak palpe edildi. Hastada eş zamanlı arteriyel tromboemboli ve VTE bulunması nedeniyle intrakardiyak şant araştırması için transözofageal ekokardiyografi (TÖE) planlandı. Teknik nedenlerle bir ay sonra yapılabilen TÖE' de intrakardiyak septum intak izlendi. Oral antikoagulan ile sekonder profilaksi uygulanan hastanın üçüncü ayda yapılan kontrollerinde solunumsal ve dolaşımalsal semptomlarının belirgin olarak azaldığı görüldü.



Şekil 2: Trombolitik tedavi sonrası üst ekstremité BT anjiyografide sol brakial arter proksimalinde minimal geçişe izin veren trombüs materyali (ok).

TARTIŞMA

Pulmoner emboli, pulmoner sirkülasyonun değişik derecelerdeki tıkanmasına bağlı gelişen ve hafif nefes darlığından şok, senkop veya ani ölüme kadar değişen klinik tablolarla seyreden bir hastalıktır. Etyolojisinde en sık sebep alt ekstremité venlerinden kaynaklanan embolilerdir (1). Kardiyak sağ sol şantın bulunmadığı olgularda alt ekstremité venlerinden kaynaklı emboli materyalinin arteriyel sistemde emboli oluşturması olası değildir.

Sistemik emboli ve VTE birlikteliğinde paradoksal emboliden şüphelenilmelidir. Paradoksal emboli venöz sistem kaynaklı emboli materyalinin intrakardiyak şant yoluyla arteriyel sisteme geçmesiyle oluşur. İtrakardiyak şant nedeni genellikle patent foramen ovaledir (PFO) (4). Pulmoner tromboemboli geliştiğinde sağ atriyum basıncı artar ve trombüs materyali PFO'dan sistemik dolaşıma geçebilir (5). Kasper ve ark.'nın (6) araştırmasında pulmoner emboli geçiren 85 hastanın 33'ünde PFO, bunların %39'unda da sistemik emboli saptanmıştır. Eğer paradoksal emboli şüphesi varsa TTE veya TÖE yapılarak intrakardiyak şantta kontrastlanma araştırılmalıdır (7). Hastamızda arteriyel ve VTE (sistemik emboli)'nin birlikte bulunması nedeniyle paradoksal emboliden şüphelenilmiş ancak yapılan TÖE'de şant saptanmamıştır. Trombolitik tedavi sonrası muhtemelen sağ kalp basınçlarının azalmış olması (5.günde sPAP:21mmHg) ve TÖE'nin geç dönemde yapılmış olması olası intrakardiyak şantın kapanmış olabileceğini akla getirmektedir. Zira masif PTE'nin akut döneminde sağ kalp boşluklarında basınç artışına bağlı veya Valsalva manevrasının tetiklediği sağ kalpte basınç artışı ile geçici olarak intrakardiyak şant sağlanmış olabilir.

Bununla birlikte literatürde sunulan benzer bir olguda intrakardiyak şant olmaksızın PTE ve bilateral femoral arter embolisi saptanması bu iki embolinin eş zamanlı iki farklı olay olma olasılığını akla getirmektedir. Zira Darwish ve ark.'nın (8) sunduğu bu olguda birinci günde hastaya TÖE yapılmış, sağ atriyumda trombüs saptanmış, sPAP yüksek ölçülmekle birlikte intrakardiyak şant ve sol kalp boşluklarında trombüs saptanmamıştır. Diğer taraftan TÖE duyarlılığının, PFO tanısında %89 (9), intrakardiyak trombüs tanısında ise %35 (10) olduğu da akılda bulundurulmalıdır.

Pulmoner emboli etyolojisinde genetik risk faktörlerinin de sorumlu tutulduğu bilinmektedir. Ancak PAI-1 ve ACE mutasyonlarının trombüs gelişiminde ki rolü tartışmalıdır. Literatürlerde yüksek PAI-1 seviyelerine yol açan, PAI-1 geninin 4G/5G delesyon / insersiyonunun hem arteriyel hem de venöz tromboz oluşumunu artırdığını bildiren veriler mevcuttur (11,12). Yüz yirmi bin vakanın 180000 kontrolünü irdeleyen geniş çaplı bir meta analizde PAI-1 4G/5G mutasyonunun VTE riskini 1,62 kat artırdığı bildirilmiştir (13). Diğer taraftan Amerika'da 14916 orta yaşlı erkek üzerinde yapılan başka bir araştırmada PAI-1 4G/5G polimorfizminin arterio-venöz tromboz riskini artırmadığı saptanmıştır (14). Katta ve ark. (15) ise fibrinolitik sistemin önemli mediatörlerinden olan PAI-1'in artmış konsantrasyonlarının in situ tromboz gelişimiyle ilişkili olduğunu bildirmişlerdir. Bizim olgumuzda da PAI-1 gen polimorfizminin saptanması hem arteriel hem venöz sistemde in situ trombüslerin oluşmuş olabileceğini düşündürmektedir.

Benzer tartışmalar ACE gen polimorfizmi için de söz konusudur. On dört çalışmada 3448 hastanın incelendiği bir meta-analizde, ACE DD genotipinin, 3 çalışmada VTE riskini artırdığı, 3 çalışmada VTE için koruyucu faktör olduğu 6 çalışmada ise herhangi bir etkisinin olmadığı bildirilmiştir (16). Fatini ve ark. (17) ACE DD genotipinin VTE için bağımsız bir risk faktörü olduğunu ve bu genotipe sahip kişilerde VTE riskinin 3,29 kat fazla olduğunu bildirmişlerdir. Postoperatif venöz tromboz ile ACE gen polimorfizmi arasındaki ilişkiyi araştıran bir çalışmada da total diz artroplastisi uygulanan hastalarda ACE DD genotipinin tromboz için güçlü risk faktörü olduğu öne sürülmüştür. Bu çalışmada özellikle Afrika kökenli Amerikalılarda ACE DD genotipinin venöz tromboz riskini 3 kat artırdığı saptanmıştır (18). Bizim olgumuzda ise VTE için DVT dışında edinsel bir risk faktörü yoktu. Genetik analizlerde PAI-1 ve ACE gen polimorfizmi saptandı. Her ne kadar geniş serilere rağmen konu tartışmalı gibi gözükse de bu iki polimorfizmin sinerjistik etki ile hem arteriyel

hem venöz tromboembolizm için risk oluşturduğunu düşünürüz.

Masif pulmoner embolide damar yatağının %50'den fazlasının aniden tıkanması sonucu, pulmoner arter basıncı kısa sürede 40 mmHg'nın üzerine çıkar ve akut sağ ventrikül dilatasyonu, sistolik disfonksiyonu ve kardiyovasküler kollaps (sistemik hipotansiyon, şok) gelişir. Gerek masif embolide gerekse mortalite riskinin yüksek olduğu submasif olgularda (ciddi hipoksemi, spiral BT veya sintigrafide yaygın tutulum, EKG'de S1Q3T3 paterni) kontrendikasyon yoksa trombolitik tedavi başlanması önerilmektedir (19). Bizim olgumuzda ise hipotansiyon olmakla birlikte (muhtemel sempatik deşarjla ilişkili) sağ ventrikül disfonksiyonu, solunum yetmezliği, senkop, EKG değişiklikleri, ana pulmoner arterler ve segment dallarında yaygın trombüs ve aynı zamanda brakial arter embolisi olması üzerine trombolitik tedavi uygulandı. Tedavi sonrası hastanın pulmoner semptomları azalmakla birlikte brakial arterdeki akım tam olarak sağlanamadı. On beş gün sonra brakial arter embolektomisi yapılan hasta oral antikoagulan tedavisi ile takibe alındı.

Sonuç olarak PAI-1 ve ACE gen polimorfizmi gibi genetik risk faktörleri varlığında sistemik arteriyel ve venöz tromboemboliler görülebilmektedir. Bu tür hastalarda paradoksal emboli olup olmadığını belirlemek için erken dönemde intrakardiyak şant araştırılmalıdır.

TEŞEKKÜR

Katkılarından dolayı Sayın Kürşat Epöztürk'e teşekkür ederiz.

ÇIKAR ÇATIŞMASI

Bu makalede herhangi bir çıkar çatışması bildirilmemiştir

KAYNAKLAR

1. Palevsky HL, Kelly MA, Fishman AP. Pulmonary thromboembolic disease. In: Fishman AP, ed. Fishman's Pulmonary Diseases and Disorders. 3rd Ed. New York: Mc Graw-Hill; 1998:1297-329.
2. Abramson N, Abramson S. Hypercoagulability: clinical assessment and treatment. South Med J 2001; 94:1013-20. [\[CrossRef\]](#)
3. Thomas DP, Roberts HR. Hypercoagulability in venous and arterial thrombosis. Ann Intern Med 1997; 126:638-44. [\[CrossRef\]](#)
4. Ozgul U, Gölbaşı Z, Gülel O, Yıldırım N. Paradoxical and pulmonary embolism due to a thrombus entrapped in a patent foramen ovale. Tex Heart Inst J 2006; 33:78-80.
5. Kasper W, Geibel A, Tiede N, Just H. Patent foramen ovale in patients with haemodynamically significant pulmonary embolism. Lancet 1992; 340:561-4. [\[CrossRef\]](#)
6. Loscalzo J. Paradoxical embolism: clinical presentation, diagnostic strategies, and therapeutic options. Am Heart J 1986; 112:141-5. [\[CrossRef\]](#)
7. Aggarwal K, Jayam VK, Meyer MA, Nayak AK, Nathan S. Thrombus-in-transit and paradoxical embolism. J Am Soc Echocardiogr 2002; 15:1021-2. [\[CrossRef\]](#)
8. Darwish RS, Gilbert TB, Bhatti AS, Ferguson MK, Fahy BG. Simultaneous systemic and pulmonary thromboembolism in the absence of an obvious intracardiac shunt. Hosp Physician 2004; 40:33-6.
9. Schneider B, Zienkiewicz T, Jansen V, Hofmann T, Noltenius H, Meinertz T. Diagnosis of patent foramen ovale by transesophageal echocardiography and correlation with autopsy findings. Am J Cardiol 1996; 77:1202-9. [\[CrossRef\]](#)
10. Uchiyama S, Yamazaki M, Iwata M, Maruyama S. Diagnosis of intracardiac thrombi by various imaging techniques and activation of platelets and coagulation-fibrinolysis in patients with cardioembolic stroke. Rinsho Shinkeigaku 1996; 36:429-35.
11. Dawson S, Hamsten A, Wiman B, Henney A, Humphries S. Genetic variation at the plasminogen activator inhibitor-1 locus is associated with altered levels of plasma plasminogen activator inhibitor-1 activity. Arterioscler Thromb 1991; 11:183-90.
12. Balta G, Altay Ç, Gurgey A. PAI-1 gene 4G/5G genotype: A risk factor for thrombosis in vessels of internal organs. Am J Hematol 2002; 71:89-93. [\[CrossRef\]](#)
13. Gohil R, Peck G, Sharma P. The genetics of venous thromboembolism. A meta-analysis involving approximately 120,000 cases and 180,000 controls. Thromb Haemost 2009; 102:360-70. [\[CrossRef\]](#)
14. Ridker PM, Hennekens CH, Lindpaintner K, Stampfer MJ, Miletich JP. Arterial and venous thrombosis is not associated with the 4G/5G polymorphism in the promoter of the plasminogen activator inhibitor gene in a large cohort of US men. Circulation 1997; 95:59-62. [\[CrossRef\]](#)
15. Katta S, Vadapalli S, Sastry BK, Nallari P. t-plasminogen activator inhibitor-1 polymorphism in idiopathic pulmonary arterial hypertension. Indian J Hum Genet 2008; 14:37-40. [\[CrossRef\]](#)
16. Hsiao FC, Hsu LA. Meta-Analysis of association between insertion/deletion polymorphism of the angiotensin I-converting enzyme gene and venous thromboembolism. Clin Appl Thromb Hemost 2011; 17:51-7. [\[CrossRef\]](#)

17. Fatini C, Gensini F, Sticchi E, Battaglini B, Prisco D, Fedi S, et al. ACE DD genotype: an independent predisposition factor to venous thromboembolism. *Eur J Clin Invest* 2003; 33:642-7. [\[CrossRef\]](#)
18. Philipp CS, Dilley A, Saidi P, Evatt B, Austin H, Zawadsky J, et al. Deletion polymorphism in the angiotensin-converting

enzyme gene as a thrombophilic risk factor after hip arthroplasty. *Thromb Haemast* 1998; 80:869-73.

19. Türk Toraks Derneği. Pulmoner tromboembolizm tanı ve tedavi uzlaşma raporu. *Türk Toraks Dergisi* 2009; 10:1-49.