



Kronik Öksürük Nedeni Olarak Trakeal Divertikül

Chronic Cough Due to Tracheal Diverticulum

Gülbahar Darılmaz Yüce,¹ Sevinç Sarıncı Ulaşlı,²

Özet

Trakeal divertikül paratrakeal hava kistlerine neden olan trakea duvarının invajinasyonu ile karakterize nadir görülen benign bir durumdur. Altmış dokuz yaşında bayan hasta kliniğimize göğüs ağrısı, üç aydır süren kuru öksürük ve nefes darlığı yakınmalarıyla başvurdu. Hastanın sigara içme hikayesi yoktu. Fizik muayenesinde akciğer sesleri doğaldı. Akciğer grafisi ve solunum fonksiyon testi normaldi. Toraks bilgisayarlı tomografisinde sağ paratrakeal alanda trakeanın posterolateralinde 1 cm çapında trakea ile bağlantılı bir hava dansitesinin olduğu görüldü. Hastaya trakeal divertikül tanısı kondu. Trakeal divertikül hastamızda da olduğu gibi genelde trakeanın sağ duvarında yerleşir. Hastaların çoğunda herhangi bir semptom görülmezken bu lezyonlar sekresyonlar için rezervuar görevi görerek tekrarlayan enfeksiyonlara neden olabilir. Klinik pratik ve literatürde nadir olarak bildirilse de trakeal divertikül insidansı %2'ye kadar çıkabilir. Bu nedenle kronik öksürük nedeniyle değerlendirilen özellikle akciğer grafisi ve spirometrenin normal olduğu hastalarda trakeal divertikül tanısını akılda tutmak gerekir.

Anahtar Sözcükler: Öksürük, trakea, divertikül

Abstract

Tracheal diverticulum (TD) is a rare benign condition characterised by invaginations of the tracheal wall resulting in paratracheal air cysts. Sixty nine years old female patient admitted to our clinic with chest pain, prolonged cough for 3 months and dyspnea. She had no smoking history. Physical examination, chest X-ray and pulmonary function test results were normal. Air filled lesion with 1 cm in dimension on right paratracheal area connected to tracheal lumen was determined on thorax computed tomography. Patient was diagnosed as TD. TD is usually located on the right wall of trachea as in our patient. Majority of patients are asymptomatic, however diverticulum can retain secretions and act as reservoir for secretions predisposing recurrent infections. TD incidence may be as high as 2%, although rarely reported in clinical practice and literature. Therefore, clinicians should keep in mind TD for patients presenting with chronic cough particularly if chest radiograph and spirometry are normal.

Key words: Cough, trachea, diverticulum

¹T.C. Sağlık Bakanlığı, Etlik İhtisas Eğitim ve Araştırma Hastanesi, Ankara

²Afyon Kocatepe Üniversitesi, Tıp Fakültesi, Göğüs Hastalıkları Anabilim Dalı, Afyon

¹Etlik İhtisas Training and Research Hospital, Ankara, Turkey

²Afyon Kocatepe University, Faculty of Medicine, Department of Pulmonary Diseases, Afyon, Turkey

Submitted (Başvuru tarihi): 28.06.2012 **Accepted (Kabul tarihi):** 08.08.2012

Correspondence (İletişim): Gülbahar Darılmaz Yüce, T.C. Sağlık Bakanlığı, Etlik İhtisas Eğitim ve Araştırma Hastanesi, Ankara

e-mail: yucegulbahar@yahoo.com.tr



Trakeal divertikül paratrakeal hava kistlerine neden olan trakea duvarının invajinasyonu ile karakterize nadir görülen benign bir durumdur. Konjenital ve kazanılmış olmak üzere iki şekilde gelişebilir. Kazanılmış formu başarısız entübasyonlar, trakea içi basıncını arttıran kronik öksürük, kronik obstrüktif akciğer hastalığı gibi durumlarda ve trakea kas zayıflığı ile birlikte olduğunda izlenebilir (1,2). Trakeal divertikül tanısı olan olgumuzu nadir görülmesi nedeniyle literatür eşliğinde değerlendirerek sunmayı amaçladık.

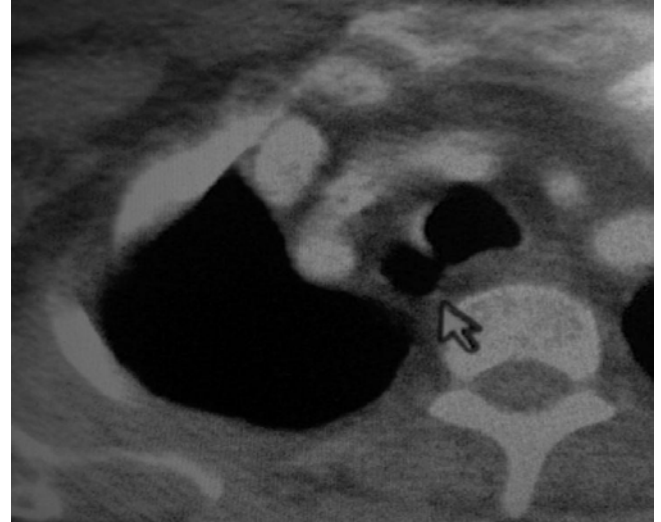
OLGU

Altmış dokuz yaşında bayan hasta kliniğimize göğüs ağrısı, üç aydır süren kuru öksürük ve nefes darlığı yakınmalarıyla başvurdu. Hastanın sigara içme hikâyesi, gastroözefageal reflü, allerjik rinit semptomları ve ACE inhibitörü kullanım öyküsü yoktu. Özgeçmişinde bir yıl önce yapılan kolesistektomi operasyonu dışında özellik bulunmuyordu. Soygeçmişinde özellik yoktu. Fizik muayenesinde akciğer sesleri doğaldı. Solunum fonksiyon testi normaldi. Akciğer grafisinde herhangi bir patoloji izlenmedi. Kronik öksürük nedeniyle istenen Kulak-Burun-Boğaz konsültasyonu sonucuna göre allerjik rinit veya larinks muayenesinde gastroözefageal reflüye ait bulgu saptanmadı. Kronik öksürük etiyojisi araştırılmak üzere hastadan toraks bilgisayarlı tomografi (BT) tetkiki istendi. BT kesitlerinde sağ paratrakeal alanda trakeanın posterolateralinde 1 cm çapında trakea ile bağlantılı bir hava dansitesinin olduğu görüldü (Şekil 1,2).

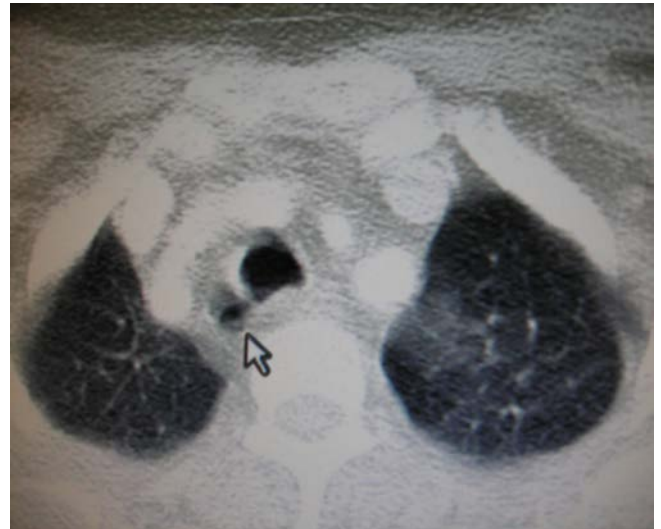Hastaya trakeal divertikül tanısı konuldu. Bronkoskopi yapılması planlandı. Ancak hasta bronkoskopiye kabul etmedi. Hastaya antibiyotik ve mukolitik tedavi verildi, ileri yaş grubunda olması nedeniyle cerrahi tedavi düşünülmedi.

TARTIŞMA

Trakeal tomurcuklanma anomalileri intrauterin hayatta trakeal bifurkasyonun geliştiği 26. günde meydana gelmektedir (3). Genelde trakeanın sağ posterolateral duvarında yerleşir ve vokal kordlardan yaklaşık olarak 4–5 cm uzaklıktadır (4,5). Hastamızda da divertikül trakeanın sağ posterolateral duvarında gözlemlendi. Erkeklerde kadınlardan daha sık rastlanır. Trakeal diverti-



Şekil 1: Toraks BT, sağ paratrakeal alanda trakeanın posterolateralinde 1 cm çapında trakea ile bağlantılı hava dansitesi (mediasten kesiti)



Şekil 2: Toraks BT parankim kesiti

kül konjenital veya kazanılmış olabilir. Diğer konjenital anomalilerle birlikte gözlemlenebilir (5,6). Kazanılmış formu başarısız entübasyonlar, trakea içi basıncını arttıran kronik öksürük, kronik obstrüktif akciğer hastalığı gibi durumlarda ve trakea kas zayıflığı ile birlikte olduğunda izlenebilir (1,2). Hastamızın BT'sinde de sağ paratrakeal alanda, trakea hava sütunu ile bağlantılı hava dansitesi izlendi. Hastamızda diğer konjenital anomalilerin olmaması, ileri yaş grubunda olması ve bir yıl önce genel anestezi altında geçirilmiş operasyon öyküsü olması nedeniyle kazanılmış trakeal divertikül olabileceği düşünüldü.

Trakeal divertikül girişi genellikle dardır ve drenajı zayıftır bu nedenle içi mukusla dolu olarak gözlenir.

Hastaların çoğunda herhangi bir semptom görülmezken bu lezyonlar sekresyonlar için rezervuar görevi görerek tekrarlayan enfeksiyonlara neden olabilirler (4). Hastalar kronik akciğer enfeksiyonları, öksürük, nefes darlığı, göğüs ağrısı, hemoptizi ve stridor yakınmalarıyla başvurabilirler (1,2,7). Hastamızda da kronik öksürük, göğüs ağrısı ve nefes darlığı yakınmaları mevcuttu. Ayrıca divertikül vokal kordlara bası yaparak disfoniye de neden olabilir (8). Trakeal divertikül tedavisi medikal ve cerrahi tedavi olmak üzere iki şekildedir. Trakeal divertikülü olan hastalar genelde asemptomatiktir ve bu nedenle spesifik bir tedavi gerekmez. Semptomatik vakalarda divertikülün içinin boşaltılmasını sağlayan fizyoterapi ve enfeksiyonun önlenmesine yönelik girişimler faydalı olabilir. Enfeksiyonu olan hastalar için antibiyotik ve mukolitik ilaçlar kullanılabilir. Cerrahi tedavi genç ve semptomatik hastalar için düşünülmelidir. Cerrahi girişimler, rijid bronkoskop yoluyla lazer koterizasyon ve lateral servikal yaklaşım ile açık onarım olmak üzere iki şekilde yapılır (1). Hastamızın ileri yaş grubunda olması ve medikal tedavi ile semptomlarının düzelmesi nedeniyle cerrahi girişim düşünülmemiştir. Klinik pratik ve literatürde nadir olarak bildirilse de trakeal divertikül insidansı %2'ye kadar çıkabilir (1). Bu nedenle kronik öksürük nedeniyle değerlendirilen özellikle akciğer grafisi ve spirometrenin normal olduğu hastalarda trakeal divertikül tanısını akılda tutmak gerekir.

ÇIKAR ÇATIŞMASI

Bu makalede herhangi bir çıkar çatışması bildirilmemiştir.

KAYNAKLAR

1. Pinot D, Breen D, Pelsoni JM, Gaubert JY, Dutau H, Vervloet D. An incidental finding in a 34-year-old male under investigation for haemoptysis. *Eur Respir J* 2009; 33:1227-9. [\[CrossRef\]](#)
2. Kokkonouzis I, Haramis D, Kornezos I, Moschouris H, Katsenos S, Bouchara S. Tracheal diverticulum in an asymptomatic male: a case report. *Cases J* 2008; 1:181. [\[CrossRef\]](#)
3. Azizkhan RG. Congenital pulmonary lesions in childhood. *Chest Surg Clin North Am* 1993;3:547-68.
4. Hernandez Perez JM, Negrin LP, Batista Martin JJ, Hernandez FG. Intratracheal divertikulum. *J Bronchol* 2005; 12:104-5.
5. Restrepo S, Villamil MA, Rojas IC, Lemos DF, Echeverri S, Triana G, et al. Association of two respiratory congenital anomalies: tracheal divertikulum and cystic adenomatoid malformation of the lung. *Pediatr Radiol* 2004; 34:263-6. [\[CrossRef\]](#)
6. Morel V, Corbineau H, Lecoz A, Verhoye JP, Heautot JF, Bassen R, et al. Two cases of "asthma" revealing a diverticulum of Kommerell. *Respiration* 2002; 69:456-60. [\[CrossRef\]](#)
7. Early EK, Bothwell MR. Congenital tracheal diverticulum. *Otolaryngol Head Neck Surg* 2002; 127:119-21. [\[CrossRef\]](#)
8. Infante M, Mattavelli F, Valente M, Alloisio M, Preda F, Ravasi G. Tracheal diverticulum: a rare cause and consequence of chronic cough. *Eur J Surg* 1994, 160 :315-6.