



# Çok Nadir Görülen Skapula Ekzositozu

## A Rarely Seen Scapula Osteochondroma

Fatih Meroğlu, Atalay Şahin

### Özet

Soliter osteokondrom en sık görülen benign kemik tümörüdür. Yedi yaşında erkek çocuk fiziksel aktiviteyle ağrısı yakınması vardı. Bu olgularda cerrahi sonrası nüks nadir görülmektedir. Klinik bulgu veren soliter osteokondromlu olgularda cerrahi eksizyon uygun bir tedavi seçeneğidir. Nadir görülen ve tipik görüntüsüyle özel bir görünüm arz eden skapula ekzositozunu sunmayı amaçladık.

**Anahtar Sözcükler:** Ekzositoz, osteokondrom, skapula.

### Abstract

Solitary osteochondroma is a frequently seen benign bony tumor. This case study presents a scapula osteochondroma with a special view in a seven-year-old boy who had pain following physical activity. Recurrence after surgical resection in such cases is rare. Surgical excision is preferable in solitary osteochondromas presenting symptoms. We presented the scapula exocytosis that a rare and typical image has a special outlook.

**Key words:** Exosytosis, osteochondroma, scapula.

Soliter Osteokondromlar en sık görülen kemik tümörleridir. Bütün kemik tümörlerinin %35'ini oluşturur (1). Skapula yerleşimli osteokondromlar, tüm osteokondrom olgularının %4'ünü teşkil eder ve daha çok kostalara bakan yüzde yerleşirler (2). Omuz çevresinde ağrı ve mekanik

belirtileri olan hastaların ayırıcı tanısında, nadir olarak görülse de skapula yerleşimli osteokondromlar düşünülmelidir. Çoğunlukla çocuklukla başlar ve iskelet gelişimi ile birlikte büyür. Hastaların büyük çoğunluğu 30 yaş altındadırlar.

Dicle Üniversitesi Tıp Fakültesi, Göğüs Cerrahisi Anabilim Dalı, Diyarbakır

Department of Thoracic Surgery, Dicle University Faculty of Medicine, Diyarbakır, Turkey

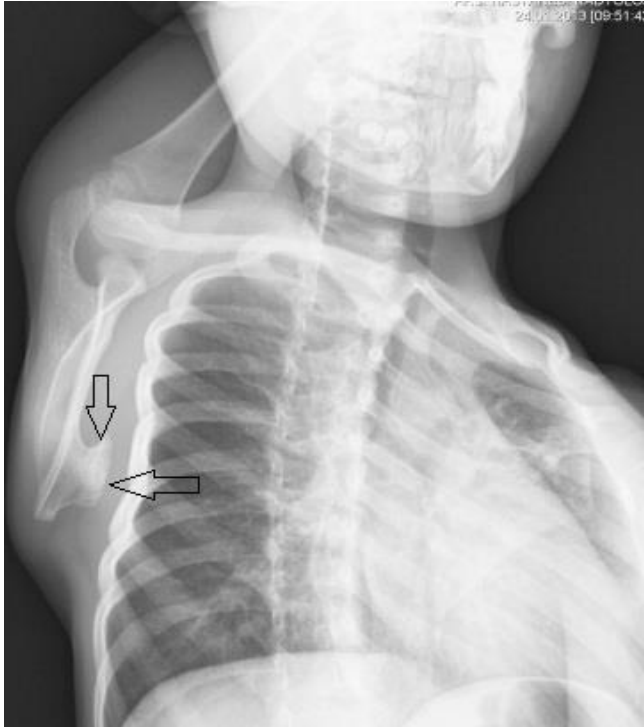
**Submitted (Başvuru tarihi):** 07.05.2013 **Accepted (Kabul tarihi):** 20.06.2013

**Correspondence (İletişim):** Fatih Meroğlu, Dicle Üniversitesi Tıp Fakültesi, Göğüs Cerrahisi Anabilim Dalı, Diyarbakır  
**e-mail:** drfatihmeteroglu@hotmail.com



## OLGU

Yedi yaşında erkek hasta, yaklaşık 2 yıldır sağ skapula da anormal görünüm olması üzerine kliniğimize başvurdu. Fiziksel aktiviteyle ve üzerine yattığında ağrıları olduğunu ifade ediyordu. Özgeçmişinde ve soy geçişinde bir özellik yoktu. Fizik muayenede inspeksiyonla sağ skapulunun sola göre daha kalkık ve kanat görünümünde olduğu görüldü. Akciğer sesleri doğaldı. Lateral akciğer grafisinde skapulunun altında kotal yüzeyde anormal ekzositoz görünümü mevcut (Şekil 1). Ayrıca dış merkezde toraks bilgisayarlı tomografisi (BT) çekilmiş ve skapulada kotal yüzeyde şapka görüntüsünü veren ekzositozla uyumlu görünümün mevcuttu (Şekil 2 ve 3). Hasta opere edildi. Operasyonda ekzositoza uygulanan ufak darbeyle rahatlıkla yerinden ayrıldı. Postoperatif takiplerinde komplikasyon olmadı. Hasta halen kontrolümüzdedir.



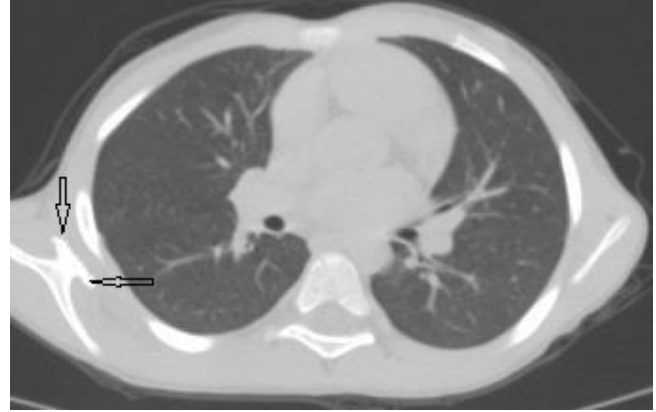
Şekil 1: PA akciğer grafisi.

## TARTIŞMA

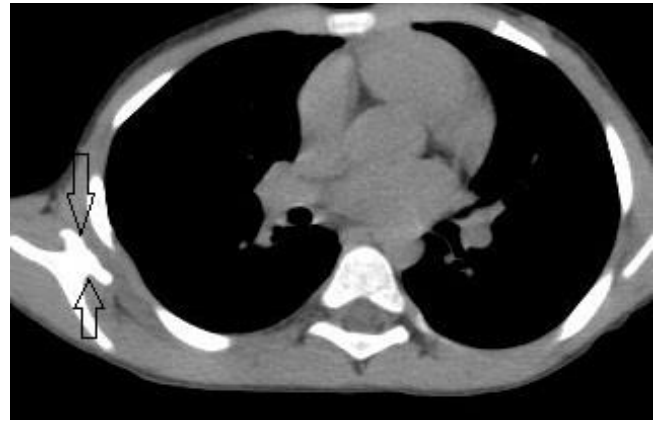Osteokondrom en sık görülen benign kemik tümörüdür (3,4). Çoğunlukla çocuklukta başlar ve iskelet gelişimi ile birlikte büyür. Hastaların büyük çoğunluğu 30 yaş altındadır. Erkeklerde daha sık görülür.

Radyolojik olarak kemik yüzeyinde saplı veya sapsız çıkıntı şeklindedir. Arka-ön akciğer grafisi gerçek yerleşim yerini belirlemede yetersizdir. Bilgisayarlı tomografi (BT) ve MRG ile yerleşim yeri, komşu dokularla ilişkisi ve morfolojisi daha net saptanır (5). Ancak olgumuzda çekilen direkt

akciğer grafisinde ve toraks BT'de osteokondrom çok net olarak görülüyordu.



Şekil 2: Toraks BT parankim penceresi.



Şekil 3: Toraks BT mediasten penceresi.

Osteokondroma genellikle spesifik belirti vermez (6). Bazen ilerleyici iskelet deformitelerine neden olabilirler (7). En sık görülen deformiteler ekstremite kısalığı, ekstremite eşitsizlikleri, diz ve ayak bileğinin valgus deformitesi, pektoral ve pelvik kuşakta asimetri, el bileğinde radiusun eğimine bağlı ulnar deviasyon ve radiokapitaler eklemden subluksasyondur (3). Olgumuzda sağ skapula sola göre anormal bir şekilde farklı olup adeta kanat gibi bir görüntü mevcuttu. Ayrıca fiziksel aktivite dışında ağrı yakınması yoktu.

Tüm kemik tümörlerinin %10-15'i ve tüm benign kemik tümörlerinin %20-50'sini osteokondrom kapsar. Soliter osteokondrom ve genetik geçiş gösteren (Hereditör Multipl Ekzositoz) osteokondromatozis olmak üzere iki tipi vardır (4). Hereditör multipl ekzositoz, multipl osteokondromlarla karakterize, otozomal dominant bir hastalıktır (3). Osteokondromun en sık tuttuğu yerler, alt ekstremite %50, sıklıkla femur distali ve tibia proksimali, %10 olguda elin ve ayağın küçük kemikleri, %5 pelvis, %4 skapula ve %2 vertebralardır (6).

Cerrahi sonrası nüks nadirdir. Bottner ve ark. (8) 92 olguluk serilerinde, olguların %79 unda ağrı yakınması bulunduğunu bildirmiştir. Cerrahi eksizyon yaptığı olguların %93,4'ünde ameliyattan önceki semptomların gerilediğini belirtmektedir. Olgumuzda ameliyat sonrası fiziksel aktiviteyle ağrılarının olmadığını ve skapulunun görüntüsünün düzeldiği görüldü. Soliter osteokondromda %1, multipl herediter osteokondromda %10 malignite gelişme olasılığı vardır. Pelvik ve skapula yerleşimli olan osteokondromlarda malign dejenerasyon daha sık gözlenmektedir (9). Dolayısıyla bizde olgumuzu takibe aldık ve düzenli aralıklarla kontrolleri yapılmaktadır.

Sonuç olarak, skapula ventral yüzündeki osteokondromlar erişkin dönemlere kadar sessiz kalabilen, ağrı, yalancı kanat skapula, snapping skapula ve reaktif bursit kliniği ile görülebilen ve eksizyon ile tedavi edilebilen lezyonlardır. Soliter osteokondromlu olgularda cerrahi eksizyon uygun bir tedavi seçeneğidir.

## ÇIKAR ÇATIŞMASI

Bu makalede herhangi bir çıkar çatışması bildirilmemiştir.

## YAZAR KATKILARI

Fikir - F.M., A.Ş.; Tasarım ve Dizayn - F.M., A.Ş.; Denetleme - F.M., A.Ş.; Kaynaklar - F.M.; Malzemeler - F.M.; Veri Toplama ve/veya İşleme - F.M.; Analiz ve/veya Yorum - F.M., A.Ş.; Literatür Taraması - F.M.; Yazıyı Yazan - F.M., A.Ş.; Eleştirel İnceleme - F.M., A.Ş.

## KAYNAKLAR

1. Demircan S, Kurul İC, Yorgancılar CD, Karakurt O. Kosta kökenli osteokondrom olgusu. TGKD Cer Derg 2008; 16:131-2.
2. Danielsson LG, el-Haddad I. Winged scapula due to osteochondroma. Report of 3 children. Acta Orthop Scand 1989; 60:728-9. [\[CrossRef\]](#)
3. Karakurt L, Yılmaz E, Varol T, Özdemir H, Serin E. Dirsekte soliter osteokondroma bağlı gelişen unlar sinir basısı: Olgu Sunumu. Acta Orthop Traumatol Turc 2004; 38:291-4.
4. Herring JA. Benign musculoskeletal tumors. In: Tachdian's pediatric orthopedics. Vol.3, 3rd ed. Philadelphia: W.B. Saunders; 2002:1901-53.
5. Neben K, Werner M, Bernd L, Ewerbeck V, Delling G. Ho AD. A man with hereditary exostoses and high-grade non-Hodgkin's lymphoma of the bone. Ann Hematol 2001; 80:682-4.
6. Calafiore G, Calafiore G, Bertone C, Urgelli S, Riviera F, Maniscalco P. Osteochondroma. Report of a case with atypical localization and symptomatology. Acta Biomed Ateneo Parmense 2001; 72:91-6.
7. Stieber JR, Dormans JP. Manifestations of hereditary multiple exostoses. J Am Acad Orthop Surg 2005; 13:110-20.
8. Bottner F, Rodl R, Kordish I, Winklemann W, Gosheger G, Lindner N. Surgical treatment of symptomatic osteochondroma. A three-to eight-year follow-up study. J Bone Joint Surg Br 2003; 85:1161-5.
9. Karakaş K, Perçin S, Kış M. Soliter osteokondromda pedikül kırığı. Acta Orthop Traumatol Turc 2000; 34:96-7.