

Toraks Travmasına Sekonder Herpes Zoster Olgusu

A Case of Herpes Zoster Associated with Thoracic Trauma

Murat Türk¹, Gazi Göktuğ Ceylan², Celal Buğra Sezen³

Özet

Herpes Zoster (zona), kimlerde gelişeceği önceden tahmin edilemeyen ani başlangıçlı bir hastalıktır. İleri yaş ve immünsüpresyon dışındaki risk faktörleri net değildir. Travma sonrası erken dönemde görülme sıklığının artabileceği bildirilmiştir. Bu yazıda küt toraks travması sonrası gelişen zona olgusu sunulmaktadır.

Anahtar Sözcükler: Toraks travması, herpes zoster, zona.

Abstract

Herpes Zoster (zona) is an unpredictable disease with sudden onset. Risk factors other than older age and immunosuppression are still not clear. Its frequency may increase early after an injury. Herein, we present a zona case developed after a blunt thoracic injury.

Key words: Thoracic trauma, herpes zoster, zona.

Herpes zoster (zona), çocukluk çağında suçiçeği şeklinde geçirilen *Varicella zoster* virüs (VZV) enfeksiyonu ile dorsal kök ganglionunda latent kalan VZV'nin reaktivasyonu ile oluşan bir klinik tablodur. Hastalık, tutulan sinire ait dermatom hattında kaşıntılı ve ağrılı veziküler lezyonlar ile karakterize

dir (1). Özellikle yaşlı ve bağışıklık sistemi baskılanmış kişilerde görülme sıklığı artmıştır, ancak reaktivasyon nedenleri ve mekanizması kesin değildir. Biz de etyolojide sık karşılaşmaması nedeni ile toraks travmasına sekonder zona gelişen bir olguyu sunuyoruz.

¹Yerköy Devlet Hastanesi, Göğüs Hastalıkları Bölümü, Yozgat

²Yerköy Devlet Hastanesi, Acil Servis Bölümü, Yozgat

³Ağrı Devlet Hastanesi, Göğüs Cerrahisi Bölümü, Ağrı

¹Department of Chest Diseases, Yerköy Public Hospital, Yozgat, Turkey

²Department of Emergency Service, Yerköy Public Hospital, Yozgat, Turkey

³Department of Chest Surgery, Ağrı Public Hospital, Ağrı, Turkey

Başvuru tarihi (Submitted): 01.07.2015 **Kabul tarihi (Accepted):** 22.09.2015

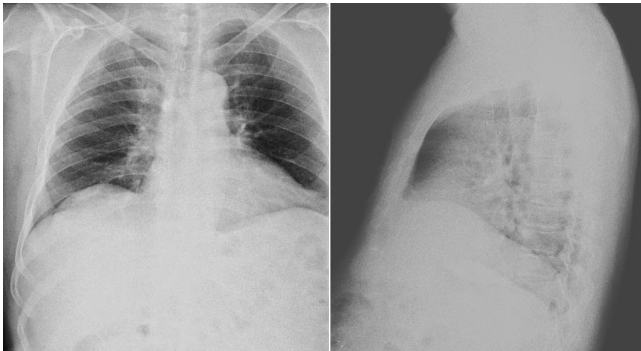
İletişim (Correspondence): Murat Türk, Yerköy Devlet Hastanesi, Göğüs Hastalıkları Bölümü, Yozgat

e-mail: mrtrk@gmail.com

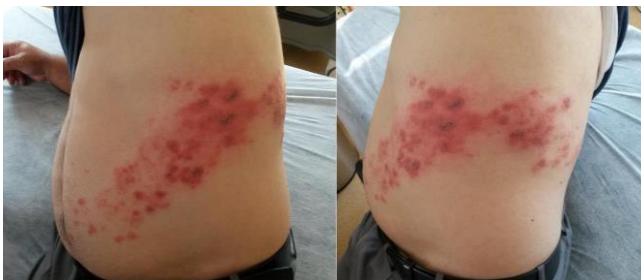

OLGU

Atmış dokuz yaşında erkek hasta, acil servise göğsünde yeni gelişen lezyonlar ve göğüs ağrısı şikâyetleri ile başvurdu. Hikâyesinden üç gün önce bir metre yükseklikteki bir ağaç dalından sol yanı üzerine düştüğü ve bir gün öncesine kadar belirgin yakınması olmadığı öğrenildi. Hastanın hipertansiyon dışında tanıli hastalığı yoktu. Hasta, bir gün önce sol göğüs duvarında yeni gelişen yaygın ağrılı lezyonlar oluşması üzerine acil servisimize başvurdu. Başvuru anındaki vital bulguları stabil, SpO₂ %99 olarak bulundu. Çekilen iki yönlü akciğer grafisinde patolojik bulguya rastlanmadı (Şekil 1). Tam kan sayımı ve biyokimyasal testleri normaldi. Solunum sesleri doğaldı. İncelemede sol göğüs duvarında dermatom hattı ile uyumlu şekilde dağılan, veziküler ve yer yer krutlu kırmızı renkli lezyonlar izlendi (Şekil 2). Hikâyesinde daha önce böyle bir yakınma tariflemeyen hastaya herpes zoster (zona) tanısı konuldu. Hastalığı tetikleyebilecek faktörler sorgulandığında, kontrol altında seyreden hipertansiyon dışında immünsüpresyon yaratacak herhangi bir sistemik hastalık ön planda düşünülmedi ve üç gün önce gerçekleşen yüksekten düşme dışında herhangi bir travma ya da majör stres kaynağı tespit edilmedi. Dermatoloji konsültasyonunda zona tanısı doğrulanan hastaya; yaşı, erken dönemde başvurması ve şiddetli ağrılarını nedeniyle oral valasiklovir 3x1 gr. tedavisi başlandı. Acil servisten taburcu edilen hasta takibi için dermatoloji polikliniğine yönlendirildi.



Şekil 1: Hastanın acil servis başvurusuna ait iki yönlü akciğer grafisi.



Şekil 2: Hastanın göğüs duvarında dermatom hattı boyunca seyreden, yer yer krutlu ve veziküler lezyonlar.

TARTIŞMA

Zona, varicella zoster virüsün (VZV) reaktivasyonu sonucu gelişen bir klinik tablodur. Çocukluk çağında geçirilen primer VZV enfeksiyonu sırasında virüs dorsal kök gangliyonuna yerleşir ve reaktivasyona kadar semptom ya da bulgu vermez. Latent enfeksiyonun reaktive olması sonrası tutulan sinirin dermatom hattında yayılım gösteren, ağrılı ve veziküler lezyonlar izlenir. Zona görülme riski, yaşlı ve hücrel immünitesi baskılanmış kişilerde artmıştır. Ancak hastalık gelişimiyle ilişkili diğer risk faktörleri net değildir (1).

Literatürde cerrahi yaralarda, spinal cerrahi sonrası ve travma sonrası gelişen zona olguları mevcuttur (2-5). Thomas ve ark. (6) 726 hastayı kapsayan olgu-kontrol tasarıma sahip çalışmalarında, aynı ay içinde gerçekleşen travmanın, travma bölgesinde zona gelişimini 12 kat artırdığı gösterilmiştir. Zhang ve ark. (7) 184.473 hastayı kapsayan olgu-kontrol tasarıma sahip çalışmalarında, bir önceki hafta içerisinde travma geçirmenin yaşa göre düzeltilmiş odds oranının zonalı hastalarda kontrol grubuna göre 3,4 kat (%95 CI; 2.8-4.2) fazla olduğu gösterilmiştir. Travma sonrası aradan geçen süre arttıkça bu oran azaldığı izlenmiştir. Bu sonuçlar, travma ve zona gelişimi arasında ilişki bulunduğunu göstermektedir. Bizim olgumuzda da travma ile tanı arasında üç günlük bir süre geçmiştir. Benzer şekilde travma ve herpes simplex virüsü reaktivasyonu (uçuk, genital herpes) arasında da ilişki bulunduğu gösterilmiştir. Net olmamakla birlikte travmanın lokal duysal sinirleri uyararak latent enfeksiyonu reaktive ettiği ya da lokal kutanöz immüniteyi bozduğu düşünülmektedir.

Hastalığın seyrinde izlenebilecek en sık komplikasyonlar post-herpetik nevralsi, oküler tutulum (keratopati, episklerit, keratit), bakteriyel cilt enfeksiyonları, kranial ve periferik sinir paralizileridir. Özellikle yaşlı hasta grubunda en sık izlenen komplikasyon post-herpetik nevralsidir ve %70'e varan görülme oranları bildirilmiştir. Tutulan dermatom hattında, döküntülerin ortaya çıkmasından bir ay sonra hala devam eden ağrı olarak tanımlanabilir. Antiviral tedavinin post-herpetik nevralsi riskini azalttığını gösteren yeterli kanıt bulunmamaktadır (8).

Zona tedavisindeki amaç, ağrıyı, hastalığın şiddetini ve komplikasyonları azaltmak ve iyileşmeyi hızlandırmaktır. Tedavinin erken dönemde başlanması daha iyi klinik yanıt alınmasını sağlar. Her hastaya lezyonların kuru ve temiz tutulması önerilmelidir. Sempatik sinir blokajı ihtiyacı doğurabilecek kadar şiddetli ağrı olabileceğinden, nevralsi ağrıları açısından dikkatli olunmalıdır. Kimlere tedavi

başlanacağı net olmamakla birlikte, bizim olgumuz gibi yüksek komplikasyon riski bulunan, yaşlı, immünsüpresif ve oküler tutulumu bulunan hastalara tedavi başlanması düşünülmelidir. Oral antiviral tedavi yeterlidir. Valasiklovir 3x1 gr, famsiklovir 3x500 mg, asiklovir 5x800 mg veya brivudine 1x125 mg 7 gün süre ile kullanılabilir (9).

Olgumuzda izlendiği gibi, klinisyenler travma sonrası zona gelişimi açısından dikkatli olmalıdırlar. Özellikle lezyonlar ortaya çıkmadan önce başlayan ağrının travmaya mı yoksa zonaya mı bağlı olduğunun ayırımının yapılması güçtür. Zona ihtimali ilk haftalarda daha yüksek olduğundan erken dönemde hastalar yakın takip edilmeli ve bilgilendirilmelidir. Yüksek komplikasyon riski bulunan hastalar tedavi açısından mutlaka değerlendirilmelidir.

ÇIKAR ÇATIŞMASI

Bu makalede herhangi bir çıkar çatışması bildirilmemiştir.

YAZAR KATKILARI

Fikir - M.T., G.G.C., C.B.S.; Tasarım ve Dizayn - M.T., G.G.C., C.B.S.; Denetleme - M.T., G.G.C., C.B.S.; Kaynaklar -; Malzemeler -; Veri Toplama ve/veya İşleme -; Analiz ve/veya Yorum -; Literatür Taraması - M.T., G.G.C., C.B.S.; Yazıyı Yazan - M.T., G.G.C., C.B.S.; Eleştirel İnceleme - M.T.

KAYNAKLAR

1. Gnann JW Jr, Whitley RJ. Clinical practice. Herpes zoster. N Engl J Med 2002; 347:340-6.
2. Nikkels AF, Pierard GE. Shingles developing within recent surgical scars. J Am Acad Dermatol 1999; 41:309-11. [\[CrossRef\]](#)
3. Weiss R. Herpes zoster following spinal surgery. Clin Exp Dermatol 1989; 14:56-7. [\[CrossRef\]](#)
4. Foye PM, Stitik TP, Nadler SF, Chen B. A study of post-traumatic shingles as a work related injury. Am J Ind Med 2000; 38:108-11. [\[CrossRef\]](#)
5. Godfrey EK, Brown C, Stambough JL. Herpes zoster--varicella complicating anterior thoracic surgery: 2 case reports. J Spinal Disord Tech 2006; 19:299-301. [\[CrossRef\]](#)
6. Thomas SL, Wheeler JG, Hall AJ. Case-control study of the effect of mechanical trauma on the risk of herpes zoster. BMJ 2004; 328:439. [\[CrossRef\]](#)
7. Zhang JX, Joesoef RM, Bialek S, Wang C, Harpaz R. Association of physical trauma with risk of herpes zoster among Medicare beneficiaries in the United States. J Infect Dis 2013; 207:1007-11. [\[CrossRef\]](#)
8. Opstelten W, Eekhof J, Neven AK, Verheij T. Treatment of herpes zoster. Can Fam Physician 2008; 54:373-7.
9. Yavaşoğlu İ, Arslan E, Gök M, Kurna R. Erişkin Zona: Olgu Serisi ve Derleme. Uludağ Üniversitesi Tıp Fakültesi Dergisi. 2008; 34: 123-5.