



# Multipl Pulmoner Nodül Etiyolojisi: Mitral Stenoz

## Etiology of Multiple Pulmonary Nodules: Mitral Stenosis

Funda Aksu,<sup>1</sup> Alper Yurdasiper,<sup>2</sup> Serdar Akyüz,<sup>3</sup>

### Özet

Sekiz yıl önce mitral kapak replasman operasyonu geçirmiş olan 36 yaşında erkek hasta göğüs ağrısı ile başvurdu. Fizik muayenesinde göğüs ön duvarda sternotomi skarı bölgesinde şişlik, kızarıklık ve hassasiyet dışında patoloji saptanmadı. Akciğer grafisinde bilateral nodüler dansiteler mevcuttu. Bilgisayarlı toraks tomografisinde mitral kapak düzeyinde kalsifikasyon ve her iki akciğerde dağınık yerleşimli, bazıları kalsifiye çok sayıda milimetrik nodüller saptandı. İleri tetkiklerde multipl pulmoner nodül etiyojisini açıklayacak enfeksiyöz, granulatöz ya da neoplastik bir patoloji saptanmadı ve nodüller öncelikle mitral stenozla sekonder düşünüldü. Göğüs ağrısının nedeni sternal tel batması olarak saptandı ve operasyonla tel eksize edildi. İlk başvurusundan 16 ay sonra hasta hemoptizi ve şiddetli göğüs ağrısı nedeni tekrar başvurdu. Kardiyak değerlendirme ile hemoptizi ve pulmoner nodüllerin mitral kapak replasmanı operasyonu sonrası inefektif warfarin kullanımına bağlı sol atriyum basıncında yükselmelerle seyreden pulmoner konjesyona bağlandı. Romatizmal kalp hastalıkları ülkemizde halen sık olarak görülmekte olup multipl pulmoner nodül etiyojilerinde ayırıcı tanıda düşünülmelidir.

**Anahtar Sözcükler:** Mitral kapak darlığı, Çoklu akciğer nodülleri, Idiopatik pulmoner hemosiderozis.

### Abstract

A 36-year-old male patient, with a history of mitral valve replacement (MVR) operation eight years prior, was admitted with chest pain. A physical examination revealed no pathologies except swelling, redness, and sensitivity on the site of the scar tissue of a sternotomy. Bilateral nodular densities were detected in the chest X-ray. Computed tomography of the thorax revealed calcification at the site of the mitral valve and randomly distributed, multiple millimetric pulmonary nodules, some of which were calcified. Underlying infectious, granulomatous, or neoplastic pathologies were not detected upon further evaluation, and the nodules were accepted as secondary to mitral valve stenosis. Chest pain was due to sternal wire sutures and was completely resolved after removal of the sutures. Patient was readmitted with hemoptysis and severe chest pain 16 months after the first admission. Cardiac evaluation revealed that hemoptysis and the pulmonary nodules were caused by pulmonary congestion together with increases in the left atrial pressure, due to ineffective warfarin treatment after the MVR operation. Rheumatic heart diseases should be a part of the differential diagnosis in researching the etiology of pulmonary nodules, as they continue to be encountered frequently in Turkey.

**Key words:** Mitral Valve Stenosis, Multiple Pulmonary Nodules, Idiopathic pulmonary hemosiderosis.

<sup>1</sup>Eskişehir Yunus Emre Devlet Hastanesi, Göğüs Hastalıkları Kliniği, Eskişehir

<sup>2</sup>Eskişehir Yunus Emre Devlet Hastanesi, Radyoloji Kliniği, Eskişehir

<sup>3</sup>Eskişehir Yunus Emre Devlet Hastanesi, Kardiyoloji Kliniği, Eskişehir.

<sup>1</sup>Eskişehir Yunus Emre Hospital, Department of Chest Diseases, Eskişehir

<sup>2</sup>Eskişehir Yunus Emre Hospital, Department of Radiology, Eskişehir

<sup>3</sup>Eskişehir Yunus Emre Hospital, Department of Cardiology, Eskişehir, Turkey.

Submitted (Başvuru tarihi): 01.08.2012 Accepted (Kabul tarihi): 31.08.2012

Correspondence (İletişim): Funda Aksu, Eskişehir Yunus Emre Devlet Hastanesi, Göğüs Hastalıkları Kliniği, Eskişehir  
e-mail: fundayardim@gmail.com



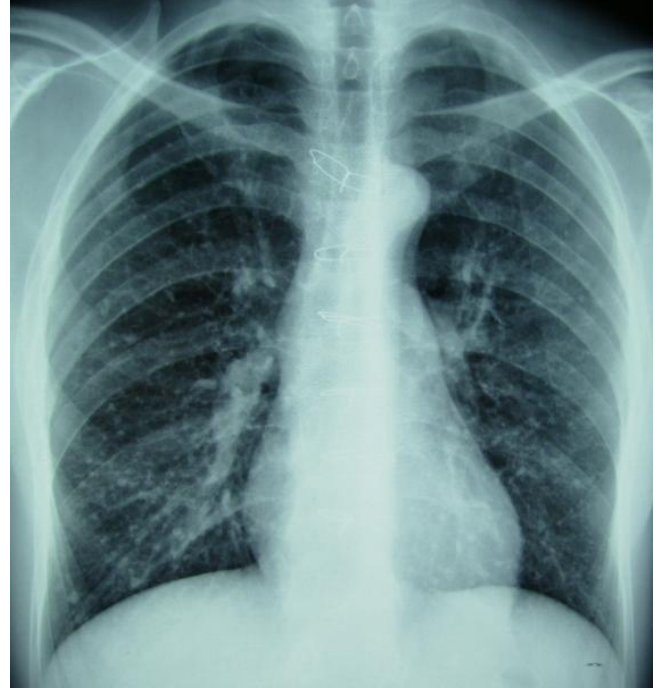
Romatizmal kalp hastalıkları azalan sıklığına rağmen gelişmekte olan ülkelerde halen önemli bir halk sağlığı sorunudur. Saf mitral darlık bütün romatizmal kapak hastalıklarının % 25'ini oluşturur (1). Mitral kapak darlığında pulmoner venöz hipertansiyona bağlı olarak pulmoner parankimal bulgulara rastlanılabilir (2). Bu makalede multipl pulmoner nodül saptanan genç erkek hastada yapılan ileri tetkikler sonucunda pulmoner nodüllerin hastanın mitral kapak patolojisi öyküsüne bağlı olduğu saptanmış ve literatür eşliğinde sunulmuştur. Romatizmal kalp hastalıkları ülkemizde halen sık görülüyor olması nedeni ile pulmoner nodül etiyojisi araştırılırken ayırıcı tanıda düşünülmalıdır.

## OLGU

Sekiz yıl önce mitral kapak replasman operasyonu geçirmiş olan 36 yaşında erkek hasta göğüs ön duvarda sternum üzerinde 1–2 aydır devam eden ağrı nedeni ile göğüs hastalıkları polikliniğine başvurdu. Özgeçmişinde ek bir hastalık öyküsü yoktu, 12 paket/yıl sigara öyküsü mevcuttu, bunun dışında mesleksi ya da çevresel maruziyet öyküsü tanımlamıyordu. Mitral kapak hastalığı nedeni ile warfarin, asetil salisilik asit ve beta bloker tedavileri kullanılmaktaydı. Fizik muayenesinde, eski sternotomi skarı bölgesinde şişlik, kızarıklık ve hassasiyet mevcuttu. Vital bulguları ve diğer sistem muayeneleri normaldi.

Akciğer grafisinde bilateral multipl nodüller dansiteler saptanması nedeni ile hastaya ileri tetkik planlandı (Şekil 1). Hastanın daha önceki tarihlerde çekilmiş akciğer grafileri bulunamadığı için karşılaştırılmadı. Çekilen bilgisayarlı toraks tomografisi ve yüksek rezolüsyonlu toraks tomografisinde mitral kapak düzeyinde kalsifikasyon ve her iki akciğerde dağınık yerleşimli, orta ve alt zonlarda bazıları kalsifiye çok sayıda milimetrik nodüller saptandı ve ana pulmoner arter çapı normalin üst sınırındaydı (Şekil 2). Olguda mitral kapak hastalığı mevcut olduğu için nodüller öncelikle mitral stenoza sekonder pulmoner hemosideroz ile uyumlu olarak değerlendirildi ve ancak ayırıcı tanıda enfeksiyöz, granulomatöz ve malign patolojiler düşünüldü. Laboratuvar incelemesinde tam kan sayımı normaldi, sola kayma yoktu, eritrosit sedimentasyon hızı 2mm/saattir. Biyokimyasal incelemede böbrek, karaciğer fonksiyonları, açlık kan şekeri ve tiroit fonksiyon testleri normal, tümör belirteçleri negatifti. Yapılan tiroit, skrotal ve batin ultrasonografi incelemelerinde patoloji saptanmadı. Hastanın elektrokardiyografik incelemesinde normal sinüs ritmi, kalp hızı 66/dakika ve ek olarak sağ dal bloğu mevcuttu. Ekokardiyografi ile değerlendirilen hastada sol ventrikül ejeksiyon fraksiyonu %65 (normal),

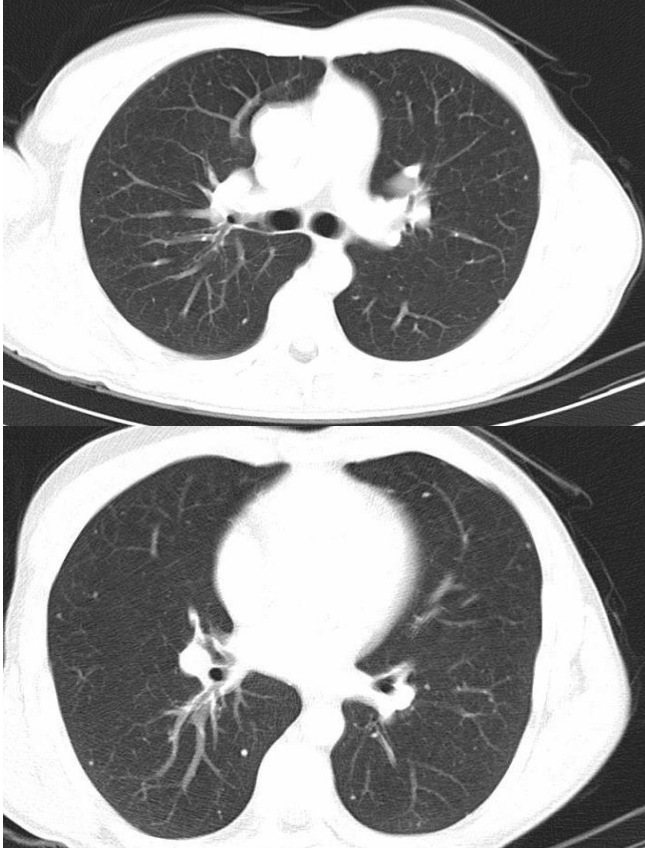
mitral kapak alanı 3,5 cm<sup>2</sup> ve mitral kapak gradiyenti 8/3 mmHg olarak bulundu. Bu bulgular doğrultusunda olguda mitral stenoza bağlı gelişmiş pulmoner hemosideroz tanısı düşünüldü. Olgunun ağrı şikâyeti için kalp damar cerrahisi kliniğine danışıldı ve sternal tel batması düşünülerek tel eksize edildi. İşlem sonrası ağrı yakınması tamamen geriledi.



**Şekil 1:** Posteroanterior akciğer grafisinde pulmoner konüsün belirgin olduğu ve her iki akciğerde dağınık yerleşimli, orta ve alt zonlarda belirgin çok sayıda nodüller izlenmektedir. Ayrıca geçirilmiş mitral kapak replasman operasyonuna bağlı sternal sütürler mevcuttur.

Multipl pulmoner nodül etiyojisi ve ayırıcı tanısında kalsifik pulmoner metastazlara neden olan osteojenik sarkom, kondrosarkom, tiroit karsinomu, over, meme ve testis tümörleri arasından olgunun genç erkek olması nedeni ile metastatik testis tümörü, tiroit karsinomu ve osteojenik sarkom ile kondrosarkom ayırıcı tanıda öncelikle düşünüldü. Olguda malignite lehine değerlendirilecek iştahsızlık, kilo kaybı ve gece terlemesi gibi destekleyici semptomlara ve kemik ağrısı, ele gelen kitle gibi fizik muayene bulgularına rastlanmadığı gibi bu yönde yapılan ileri araştırmalarda eritrosit sedimentasyon hızı ve tümör belirteçleri yüksekliği ya da herhangi bir ultrasonografik bulgu saptanmadı. Multipl pulmoner nodül gelişimine yol açan miliyer tüberkülozdan radyolojik olarak apekslerin korunmuş olması ve hastada ateş, halsizlik, kilo kaybı gibi sistemik belirtiler, beyaz küre, eritrosit sedimentasyon hızı yüksekliği bulunmaması nedeni ile uzaklaşıldı. Yine olguda, göz, cilt tutulumu veya eritema nodozum varlığı eşlik etmediği için ve hiler, mediastinal lenf nodları ya da

retiküler infiltrasyon olmaması nedeni ile sarkoidozdan, mesleki ya da çevresel belirgin bir maruziyet öyküsü bulunmaması nedeni ile pnömokonyozdan uzaklaşıldı. Kollajen doku hastalıkları da yine hastada sistemik bir yakınma olmaması ve uyumlu radyolojik görünüm saptanmaması ve akut faz reaktan yüksekliği bulunmaması nedeniyle dışlandı.



**Şekil 2:** Toraks BT kesitlerinde bilateral dağınık yerleşimli, bazıları kalsifiye çok sayıda milimetrik nodüller izlenmektedir.

Sternal tel batması kaynaklı lokalize ağrı dışında, olguda herhangi bir aktif hastalık düşündürülen ek pulmoner ya da sistemik yakınma olmaması, enfeksiyöz, granülomatöz ya da malign hastalık lehine hiçbir klinik ve laboratuvar bulgu saptanmaması ve radyolojik görünümün mitral stenoza bağlı pulmoner nodüller ile uyumlu olması nedeniyle olguya ilk aşamada histopatolojik inceleme yapmak üzere herhangi bir invazif işlem planlanmadı. Hastanın kardiyoloji ve göğüs hastalıkları kliniğinde takiplerine devam etmesi kararı alındı.

Hastanın izleminde üçüncü ve altıncı aylarda akciğer grafi kontrollerinde, nodüllerin aynen sebat ettiği radyolojik progresyon olmadığı izlendi. Sonrasında takiplerine devam etmeyen hasta ilk başvurusundan 16 ay sonra hemoptizi ve şiddetli göğüs ağrısı nedeni ile acil servise başvurdu. Hastanın INR değeri warfarin tedavisi altında

olmasına karşın 2'nin altında idi. Hastada radyolojik olarak nodüllerin sabit olduğu ve çap ve sayıca artış göstermediği saptandı. Kardiyak değerlendirmede ekokardiyografik incelemede mitral kapak alanı 1,3 cm<sup>2</sup> ve mitral kapak gradiyenti 16/9 mmHg olarak bulundu ve reoperasyon gerekliliği düşünüldü. Ancak hastanın INR değerinin efektif kabul edilen 2,5–3,5 aralığında olmayıp ineftif düzeyde olması ve geçmişte de rutin INR kontrollerini yaptırmaması nedeni ile warfarin dozu yükseltilecek takibe alındı. INR efektif doza ulaşıldığında, 2. ayda yapılan kontrol ekokardiyografik değerlendirmede mitral kapak gradienti 8/3 mmHg ve normal saptanarak hasta medikal takibe alındı. Hastada saptanan hemoptizi ve pulmoner nodüller mitral kapak replasmanı operasyonu sonrası ineftif warfarin kullanımına bağlı sol atriyum basıncında yükselmelerle seyreden pulmoner konjesyona bağlandı.

## TARTIŞMA

Uzun süreli mitral stenozu olan olguların akciğer grafilerinde dağınık miliyer nodüllerin saptanabildiği dikkati çekmiştir. Bu nodüller yumuşak dansiteli veya kalsifik olabilmektedir. Uzun süreli mitral darlıklarda, kısa süren yetmezlik atakları sonucunda, mikroskobik olarak demir birikimi, lokalize fibrotik alanlar ve kalp yetmezliği hücrelerinin alveollerde birikimi sonucu bu nodüler görünüm izlenir (3,4). Nodüller sıklıkla, miliyer tüberküloz, pnömokonyoz ve sarkoidoz ile karıştırılır. Mitral stenozlu hastaların oldukça az bir oranında bu nodüler dansitelerin saptanıyor olması, pulmoner lezyonların ayırıcı tanısında mitral stenozun akla getirilmiyor olmasına bağlı olabilir (3).

Kardiyak pulmoner hemosideroz saptanan olguların çoğunluğu, genç erişkinlik dönemindeki erkekler olup rekürren hemoptizi ya da balgamda çizgi şeklinde kan bulunması da şart değildir. Belirgin radyolojik bulgulara karşın hiçbir fiziksel yakınma bulunmayabileceği gibi pulmoner ödem tablosuna varabilen ağır bir klinikle de karşılaşılabilir. İdiyopatik pulmoner hemosiderozda olduğu gibi radyolojik bulgular karakteristiktir; miliyer nodüller esas olarak orta ve alt zonlarda yerleşimli ve apeksler temizdir. Nodüller keskin ve yoğun olup 1-3mm çaplıdırlar (2,5). Bazı vakalarda akciğer biyopsisi tanı için gerekebilir. Olgulara valvulotomi uygulanmasına karşın miliyer nodüller yıllarca sebat edebilir ya da zaman içinde gerileyebilir. Pulmoner hemosideroz varlığı mitral kapak replasmanı için kontrendikasyon yaratmamaktadır (5).

Mitral stenozlu hastalarda semptomlar esas olarak sol atrial basınçtaki kronik yükselmeye bağlı ortaya çıkar.

Mitral stenoz sebebi ile sol ventriküle geçen kan miktarı düşerek kardiyak debide azalma meydana gelir ve gelişen pulmoner konjesyona bağlı semptomlar görülür. Erken dönemde efor dispnesi, halsizlik ve yorgunluk belirginken ileri dönemlerde sol atrial basınç artışı ve pulmoner konjesyon derecesine bağlı olarak öksürük, hemoptizi, ortopne, paroksizmal nokturnal dispne, sağ kalp yetmezliği bulguları ve pulmoner ödem görülür (1).

Mitral kapak darlığının tipik radyolojik bulguları vasküler sefalizasyon, interstisyel, perivasküler ya da nadiren alveoler pulmoner ödem, difüz alveoler hemoraji, hemosiderozis ve pulmoner osifikasyondur (2). Pulmoner hemosiderozis, kronik mitral darlıklarda akciğer dokularının patolojik incelemesi yapıldığında olguların çoğunda saptanmasına karşın, direkt grafilerde görülme oranı %10-25'tir. Hemosiderozis akciğerlerin interstisyel dokusunda hemosiderin ve alveoler boşluklarda hemosiderin yüklü makrofajların birikimi sonucu oluşur (2). Mitral stenozda pulmoner hemosiderozis gelişimi artmış sol ventriküler dolum basıncına bağlı gelişen pulmoner venöz hipertansiyon ve sonrasında post-kapiller pulmoner arteriyel hipertansiyon nedeni ile olur. Pulmoner arteriyoller ve bronşiyal damarlar arasındaki anastomozlarda tekrarlayıcı kanamalar meydana gelir (6).

Sunulan olgunun ilk değerlendirmesinde multipl pulmoner nodül etiyojisini aydınlatacak miliyer tüberküloz, enfeksiyöz ya da malign patolojiler, sarkoidoz, kollajen doku hastalıkları ve pnömokonyoz tanılarının lehte klinik ya da laboratuvar bulguların olmaması, ileri radyolojik incelemelerde pulmoner nodüller haricinde ek patoloji izlenmemesi ve mesleki/çevresel maruziyet öyküsü bulunmaması nedeni ile bu tanılardan uzaklaşıldı ve bir yılı aşkın devam eden takiplerinde hastada ilgili ek klinik bulgu gelişmediği izlendi. Mitral kapak replasmanı öykü-

sü varlığına dayanarak ve radyolojik görünümün destekleyici yorumlanması ve ekokardiyografide mitral kapak gradientinin artmış bulunması ile olguda mitral stenozla bağlı gelişmiş pulmoner hemosiderozis tanısı konulmuştur. Yine olgunun radyolojik takiplerinde nodüllerde progresyon olmaması bu tanıyı desteklemiştir.

Bu olgu, mitral stenozun multipl pulmoner nodül oluşumuna yol açabileceğini ve hiçbir aktif klinik bulgusu olmayan multipl pulmoner nodül ile prezente olan olgularda, invaziv işlemler planlamadan önce mitral stenoz yükünün de sorgulanmasının önemini vurgulamak için sunulmuştur.

## ÇIKAR ÇATIŞMASI

Bu makalede herhangi bir çıkar çatışması bildirilmemiştir.

## KAYNAKLAR

1. Becit N, Ünlü Y, Ceviz M. Edinsel mitral kapak hastalıklarında cerrahi tedavi endikasyonları. *EAJM* 2001; 33: 61-8.
2. Woolley K, Stark P. Pulmonary parenchymal manifestations of mitral valve disease. *Radiographics* 1999; 19: 965-72.
3. Sahn SH, Levine I. Pulmonary nodules associated with mitral stenosis. *Arch Intern Med (Chic)* 1950; 85: 483-9. [[CrossRef](#)]
4. Arnott WM. The lungs in mitral stenosis I. *Br Med J* 1963; 2: 765-70. [[CrossRef](#)]
5. Elleman P. Pulmonary Haemosiderosis. Clinical and radiological aspects. *Proc R Soc Med* 1960; 53: 333-8.
6. Agrawal G, Agarwal R, Rohit MK, Mahesh V, Vasishtha RK. Miliary nodules due to secondary pulmonary hemosiderosis in rheumatic heart disease. *World J Radiol* 2011; 3: 51-4. [[CrossRef](#)]