

# Akut kolesistit akut pyelonefritin bir komplikasyonu olabilir mi?

Abdulkadir KÜÇÜKBAYRAK (\*), Keziban DEMİRLİ (\*\*), Davut ÖZDEMİR (\*\*\*), Burhan YAZICI (\*\*\*\*), Ali KAYIKÇI (\*\*\*\*\*), İsmet ÖZAYDIN (\*\*\*\*\*)

## SUMMARY

### Does acute cholecystitis be a complication of acute pyelonephritis?

Urinary tract infections are one of the most common infections in outpatient. Acute pyelonephritis is an upper urinary tract infection. Infections of the biliary tract are most often associated with obstruction to the flow of bile. Twenty-four years old female patient admitted to emergency clinic with complaints of fever, chill, shivering, myalgia, arthralgia, nausea, vomiting and right sided abdominal pain. In her past medical history, there was no disease other than nephrolithiasis. In her vital signs, body temperature was 39.8°C. In physical examination, there were pain at deep palpation of right upper quadrant of abdomen and right costovertebral angle. Also, there was Murphy sign. Other system examination was normal. At the admission time, in laboratory examination; white blood count was 15.270/mm<sup>3</sup> with 90 % of neutrophile. Microscopic examination of urine showed pyuria. Abdominal ultrasound revealed edema and thickening of fundus (5.3 mm) of gall bladder and dilatation of right proximal urether and mucosal edema of right renal pelvis and proximal urether. Abdominal computerize tomography showed 2x2.5x5 cm hypodense lesion with irregular border at the cortical region of the middle zone of right kidney and hypodense effusion around the gall bladder. With the diagnosis of pyelonephritis, renal abscess and acute cholecystitis treatment of ceftriaxone 2x1 gr/day and ornidasole 2x500 mg/day was given for 3 weeks. There were no other complaints in 6 months of follow.

**Key words:** Acute pyelonephritis, acute cholecystitis, complication

**Anahtar kelimeler:** Akut pyelonefrit, akut kolesistit, komplikasyon

Üriner sistem enfeksiyonları toplumda en sık görülen enfeksiyonlardandır. Akut pyelonefrit bir üst

üriner sistem enfeksiyonudur. Akut pyelonefrit (APN) yan ağrısı veya hassasiyeti veya her ikisinde, ateş, idrar yaparken yanma-sızı, idrar kaçırma ve sık idrara çıkma şikâyetleri ile karakterize bir hastalıktır. Bu semptomlar enfeksiyon olmadan da bulunabilir (Ör: Renal enfekt, renal kalkül). En sık etken Escherichia coli'dir. Akut pyelonefrit geçiren hastalarda; renal abse, perirenal abse, karın içi abseler ve sepsis gibi komplikasyonlar gelişebilir (1).

Akut kolesistit (AK); safra kesesi iltihabıdır. En sık nedeni safra yolları tıkanıklığıdır. Hastalar sıklıkla sağ üst kadranda ağrısıyla başvururlar fakat bazı hastalarda lokalize bulgular bulunmayabilir. Hastalarda ateş, taşikardi sık görülen bulgulardandır. AK tanısı için ilk olarak ve en sık yapılması gereken görüntüleme metodu ultrasonografidir (US). Komplikasyondan şüphelenilen durumlarda bilgisayarlı tomografi (BT) çekilebilir (2).

## OLGU SUNUMU

24 yaşında bayan hasta acil servise ateş, üşüme, titreme, halsizlik, kas-eklem ağrıları, bulantı, kusma ve sağ yan ağrısı şikâyetleri ile başvurdu. Belirlenen şikâyetleri başvurudan 2 gün önce başlamıştı. Özgeçmiş sorgulamasında üç yıl önce taş düşürme öyküsü dışında özellik yoktu, soygeçmiş sorgulamasında özellik görülmedi.

**Geliş tarihi:** 02.8.2008

**Kabul tarihi:** 08.3.2009

Atatürk Göğüs Hastalıkları ve Göğüs Cerrahisi Eğitim ve Araştırma Hastanesi, Enfeksiyon Hastalıkları ve Klinik Mikrobiyoloji Kliniği, Uz. Dr.\*; Düzce Üniversitesi Tıp Fakültesi, Enfeksiyon Hastalıkları ve Klinik Mikrobiyoloji Anabilim Dalı, Asist. Dr.\*\*; Doç. Dr.\*\*\*; Radyoloji Anabilim Dalı, Doç. Dr.\*\*\*\*; Üroloji Anabilim Dalı, Yrd. Doç. Dr.\*\*\*\*\*; Genel Cerrahi Anabilim Dalı, Yrd. Doç. Dr.\*\*\*\*\*

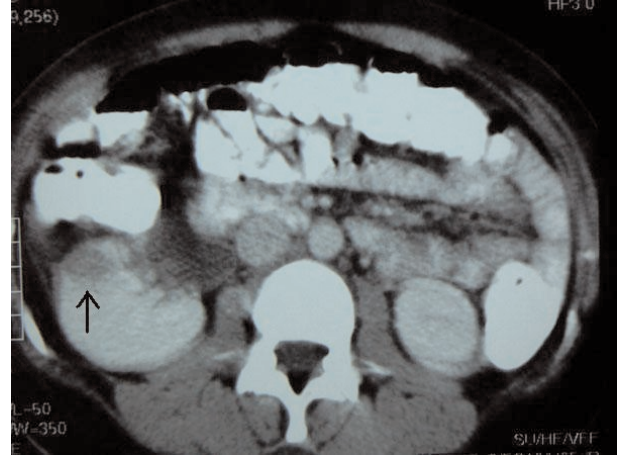
Hastanın acil servise başvuru sırasındaki vital bulguları; ateş 39,8°C, tansiyon 110/70 mmHg, nabız 86 atım/dk. ve solunum sayısı 24/dk. idi.

Fizik muayenede; batında derin palpasyonla yaygın ağrı tarifleyen hastada rebound veya defans yoktu. Sağ kostovertebral açı hassasiyeti (KVAH) ve Murphy işareti varlığı dışında özellik saptanmadı.

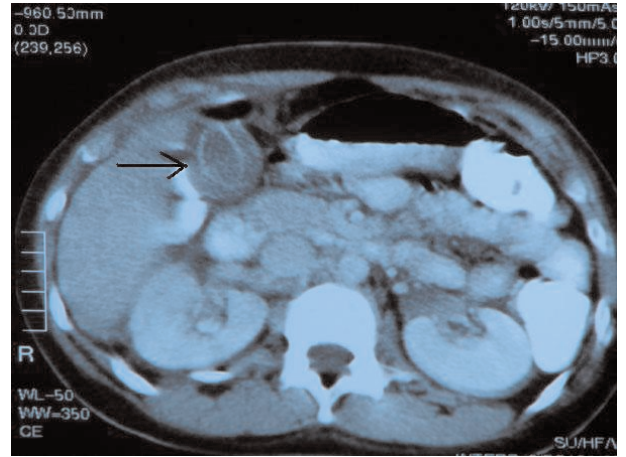
Başvuru sırasındaki laboratuvar değerleri; beyaz küre 15.270/mm<sup>3</sup> (%90 parçalı hâkimiyeti) ve tam idrar tetkikinde (TİT) silme lökosit olarak tespit edildi. Yapılan acil üriner US'nde; sağ pelvikalisijel sistemde minimal ektazi, ekstrarenal pelvis ve safra kesesi duvarı ödemi dışında patoloji izlenmedi.

Hastanın kan ve idrar kültürleri gönderildi. APN öntanısıyla servisimize yatırılan hastaya seftriakson 2x1 gr i.v. tedavisi başlandı.

Hastanın yatışının birinci günü sabahı yapılan fizik muayenesinde sağda KVAH hala devam ediyordu. Batında sağ subkostal palpasyonla hassasiyet ve palpasyonla sırta vuran ağrı tarifliyordu. Hastaya yapılan tüm batın US tetkikinde, safra kesesi fundus anterior duvarı kalınlaşmış (5.3mm) ve ödemli görünümdeydi, sağ pelvikalisijel sistem minimal ektazik olup ekstrarenal pelvis izlendi. Sağ proximal üreter dilate, sağ böbrek renal pelvisi ve proximal üreterin mukozası ödemli görünümdeydi. Yapılan tüm batın BT tetkikinde; sağ böbrek orta zonda yaklaşık 2x2.5x5 cm boyutlarında kortikal yerleşimli sınırları net ayırtedilemeyen hipodens görünüm (Şekil 1) ve safra kesesi duvarı etrafında hipodens mayii izlenmiştir (Şekil 2). Sağ toraks boşluğunda en kalın yerinde yaklaşık 1.5 cm, solda yaklaşık 0.5 cm. ölçülen hipodens plevral mayii izlendi. Hastada bu bulgularla APN yanında akut kolesistitte düşünüldü. Ayrıca AK tanısı ve sağ böbrekteki hipodens yapının abse formasyonu olabileceği düşünülerek tedaviye ornidazol 2x500 mg eklendi. Genel cerrahi ve üroloji ile ortak değerlendirme sonucunda mevcut tedavinin devamına karar verildi.



Şekil 1. Böbrekteki hipodens alan.



Şekil 2. Safra kesesi duvarındaki hipodens sıvı.

Tedavinin 48. saatinde idrar kültüründe E. coli üretti. Bakteri seftriakson ve siprofloksasin duyarlıydı. Yapılan günlük muayenelerinde tedavinin 48. saatinden sonra genel durumu düzelen hastanın, ateşi tedavinin beşinci günü normal seviyelere geriledi. Kontrol TİT normal olan hastanın kontrol idrar kültüründe üremesi olmadı, kan kültürlerinde üreme olmadı.

Tedavinin 10. günü oral siprofloksasin ile taburcu edilen hastanın tedavisi 21 güne tamamlandı. Poliklinik kontrolünde TİT normal tespit edildi, idrar kültüründe üremesi olmadı. Yapılan kontrol US'i normal olarak değerlendirildi. Hastanın altı aylık takiplerinde sorun yaşanmadı.

## TARTIŞMA

Yaptığımız literatür taramalarında APN geçiren hastalarda klinik destekli olarak A-K prevalansını gösteren bir çalışmaya rastlamadık. Görüntüleme temelli bildirilen yazılarda APN geçiren hastalarda safra kesesi duvarı kalınlaşması ve ödemi gösterilmiştir. Bu konuda ilk bildirim 1990'da Talarico ve ark. (3) yapmıştır. Daha sonra Zissin ve ark. (4) bu çalışmada içine alacak şekilde yeni bir bildirimde bulunmuşlardır. Zissin ve ark. bildirdiği yazıda 123 APN atağı geçiren hastanın 33'üne batın BT çekilmiştir. 20 hastanın batın BT'sinde ekstrakrenal bulgulara rastlanmıştır. Bir hastaya 2 kez APN geçirdiği için her atak sırasında BT çekilmiş ve toplam 21 batın BT bulgusu değerlendirilmiştir. 21 APN atağının 11'i bilateral, dokuzu sağ ve biri sol bulunmuştur. Bu hastaların biri erkek 19'u kadındır ve yaş aralığı 18-57'dir. Bu 21 BT'de görülen ekstrakrenal patolojiler; 19 safra kesesi duvarı kalınlaşması, 17 periportal kalınlaşma, 17 dilate intravenöz konjesyon, 16 plevral efüzyon, 15 akciğer interlobüler septa kalınlaşmasıdır. Bu çalışma görüntüleme temelli yapıldığı için tüm hastaların ayrıntılı klinik durumu ifade edilmemiştir. Otörler hastalardaki yaygın sıvı birikiminin şu nedenlere bağlı olabileceğini ifade etmektedirler; hipotalbüminemi, sepsis, sodyum reabsorpsiyon bozukluğu, karaciğer fonksiyon testi bozukluğu, hepatit, kalp yetmezliği ve kolesterol düşüklüğüdür. Bu çalışmada "Hastalarda APN atağı sırasındaki safra kesesi patolojisi AK atağını değil mi?" belirtilmemektedir. Fakat AK atağı dışında bir durum olarak değerlendirilmiş ve safra kesesi duvarı patolojisi değişik şekillerde açıklanmaya çalışılmıştır. Bu çalışmada 123 APN atağı geçiren hastanın 19'unda (% 15.4) safra kesesi duvarında ödem bulunmuştur.

Hastamızı bu bilgiler ışığında tekrar değerlendirdiğimizde, hastanın başvuru sırasındaki en belirgin

şikâyeti ateş, disüri ve sağ yan ağrısı idi. Daha sonra bulantı, kusma ve karın ağrısı gelmekteydi. Böbrekte görülen lezyon abse olarak değerlendirildi. Hastamızın özgeçmiş sorgulamasında nefrolitiazis dışında özellik yoktu. Soygeçmiş sorgulamasında özellik yoktu. Kan kültürlerinde üreme olmadı. Safra kesesinde taş yoktu. Karaciğer fonksiyonları, lipid profili, elektrolitleri, hepatit belirteçleri ve kan basıncı değerleri normal düzeylerdeydi. Biz abse gelişme sürecinde sağ APN'ye sekonder AK geliştiğini düşünüyoruz. Böbrekteki bakteriyel yükün komşuluk yoluyla safra kesesine ulaşmış olabileceği kanısındayız.

Zissin'in bulduğu yüksek safra kesesi ödemi (% 15.4) APN geçiren hastalarda gelişen bu durumun tesadüf olmadığını düşündürmektedir. Safra kesesi patolojisi sadece ödem ve duvar kalınlaşması olarak mı kalıyor yoksa klinik olarakta AK meydana geliyor mu? Bu durumun araştırılması gerektiğini düşünüyoruz. Ağır APN olgularında safra kesesi bulgularında baskılanacağı için muhtemel bir enfeksiyona bağlı safra kesesi patolojisi kaçırılabilir.

Sonuç olarak; biz bu konuda klinik temelli çalışmalara gerek olduğunu düşünüyoruz. Bu bilgiler ışığında AK prevalansının zannedilenden daha yüksek olabileceği kanısındayız.

## KAYNAKLAR

1. Sobel JD, Kaye D. Urinary tract infections. In: Mandel, Douglas and Bennets Principles and Practica of Infectious Diseases. 6th Ed., Elsevier Churcill Livingstone, Philadelphia-Pensylvania, 875-905, 2005.
2. Johannsen EC, Madoff LC. Infections of the Liver and Biliary System. In: Mandel, Douglas and Bennets Principles and Practica of Infectious Diseases. 6th Ed., Elsevier Churcill Livingstone, Philadelphia-Pensylvania, 951-959, 2005.
3. Talarico HP, Rubens D. Gallbladder wall thickening in acute pyelonephritis. J Clin Ultrasound 1990;18:653-7.
4. Zissin R, Osadchy A, Gayer G, et al. Extrarenal manifestations of severe acute pyelonephritis: CT findings in 21 cases. Emerg Radiol 2006;13:73-7.