

# Artroskopik tamir yapılan Triangular Fibrokartilaj kompleks periferik (Palmer tip 1b) yırtıklarında erken dönem değerlendirme sonuçları

İsmail Bülent ÖZÇELİK (\*), Mehmet YAZAR (\*\*), Berkan MERSA (\*), Fatih KABAKAS (\*), Erden ERTÜNER (\*\*\*) , Sevim PURİSA (\*\*\*\*)

## ÖZET

**Amaç:** Triangular fibrokartilaj kompleks (TFKK) hasarlanma-sı el bileğinin ulnar taraf ağrıları ve distal radioulnar eklem instabilitesinin başlıca nedenidir. Bu çalışmada, artroskopik olarak onarılan TFKK periferik (Palmer tip 1B) yırtıklarının tedavi sonuçları retrospektif değerlendirildi.

**Gereç ve Yöntem:** TFKK periferik (palmer tip 1B) yırtığı nedeniyle 2007-2011 seneleri arasında başvuran ve 6 R portal 1 cm altından açılan ayrı bir portalden dışarıdan içeriye teknik ile artroskopik tamir uygulanan 11 hasta (6 erkek, 5 kadın, ortalama yaş: 27,6 (Dağılım:19-42) değerlendirildi. Tüm hastalarda konservatif tedavi ile sonuç alınamayan el bileği ağrısı ve hareket kısıtlılığı mevcuttu. MRG (magnetik rezonans görüntüleme) incelemesinde hastaların tümünde periferik TFKK yırtığı saptandı. Yakınmaya başlama zamanları ile operasyon arasında geçen süre ortalama 16.2 (Dağılım: 4-46) ay, ameliyat sonrası ortalama takip süresi ise 11.6 (Dağılım: 6-21) aydı. Fonksiyonel değerlendirmede "Türkçe Quick DASH" ölçeği ve VAS (Görsel analog skala) kullanıldı. Ameliyat öncesi ve takip dönemine ait veriler istatistiksel olarak kıyaslandı.

**Bulgular:** Ameliyat öncesi ortalama 20.45 (Dağılım: 9,09-38,63) olan Quick-DASH semptom skorlarının ameliyat sonrasında ortalama 4.33'e gerilediği (Dağılım: 2,27-9,09) saptandı. Ameliyat öncesi VAS değerleri ortalama 6.53 (Dağılım: 4,5-8,2) olup, ameliyat sonrası bu değer 1.48 (Dağılım: 0,3-3,1) olarak bulundu. Sonuçlar arasında istatistiksel açıdan ileri derecede anlamlı fark mevcuttu.

**Sonuç:** Artroskopik teknikle minimal hasarlanma ile TFKK tamiri yapılabilen; eklem yapılarının daha iyi görüntülenmesi ve değerlendirilmesi sağlanabilmektedir. 6 R portalin 1 cm altında açılan portalden uygulanan dışarıdan içeriye dikiş tekniği ulnar sinir yüzeyel dalının etkilenme olasılığının olmadığı minimal travmatik yöntemdir. Bu yöntem ile DRUE instabilitesi ve ameliyat öncesi ağrı yakınmalarının anlamlı olarak giderilmesi olasıdır.

**Anahtar kelimeler:** Üçgen fibrokartilaj, artroskopi, el bileği yaralanmaları, el bileği eklemi

## SUMMARY

**Early results with arthroscopic repair of peripheral tears of the triangular fibrocartilage complex (Palmer Type 1B)**

**Aim:** Injury to the triangular fibrocartilage complex (TFCC) is one the major causes of ulnar sided wrist pain and distal radioulnar joint instability. In this study, the results of arthroscopic repair of peripheral (Palmer Type 1) TFCC tears were retrospectively analyzed.

**Material and Methods:** The results of eleven patients (6 males, 5 females, mean age: 27.6 years (range:19-42 yrs)) who presented with peripheral (Palmer type 1B) TFCC tears and underwent arthroscopic repair between 2008-2011 using a separate portal opened 1 cm below the 6R portal and outside-in suture technique were retrospectively analyzed. All patients had wrist pain and limited range of motion that did not respond to conservative treatment. MRI (Magnetic resonance imaging) revealed peripheral TFCC tear in all patients. Mean interval between onset of symptoms and surgery was 16.2 (range: 4-46) months, and mean follow up after surgery was 11.6 months (range:6-21 months). Functional assessment was made with "Quick DASH in Turkish" and VAS (Visual Analog Scale). Preoperative and follow up data were statistically compared.

**Results:** Mean Quick DASH symptom scores decreased from 20.45 (range: 9.09-38.63) before surgery to 4.33 (range: 2.27-9.09) after surgery. Mean VAS decreased from 6.53 (4.5-8.2) before surgery decreased to 1.48 (range:0.3-3.1) after surgery. The difference between the results were statistically highly significant.

**Conclusion:** Arthroscopy enables repair of the TFCC with minimal injury, allows better visualization and evaluation of all joint structures. The outside-in suture technique applied from a portal opened 1 cm below the 6R portal is a minimally traumatic method where injury to the superficial branch of the ulnar nerve is not a possibility. Using this technique, significant reduction in DRUJ instability and preoperative pain can be achieved.

**Key words:** Triangular fibrocartilage, arthroscopy, wrist injuries, wrist joint

**Geliş tarihi:** 18.04.2012

**Kabul tarihi:** 27.05.2012

İST-EL El Cerrahi Mikrocerrahi ve Rehabilitasyon Gurubu \*, Şişli Etfal Eğitim ve Araştırma Hastanesi Plastik ve Rekonstrüktif Cerrahi Bölümü\*\*, Şişli Etfal Eğitim ve Araştırma Hastanesi 2. Ortopedi ve Travmatoloji Kliniği\*\*\*, İstanbul Üniversitesi İstanbul Tıp Fakültesi Bioistatistik Bölümü\*\*\*\*

Triangular Fibrokartilaj kompleks (TFKK) distal radioulnar eklem stabilizasyonunda ve el bileği yük aktarımında önemli rol oynar. TFKK hasarlanması el bileği ulnar taraf ağrıları ve distal radioulnar eklem (DRUE) instabilitesinin başlıca nedenlerindedir<sup>(1)</sup>. Bu çalışmada 6 R portal 1 cm altından açılan ayrı bir portalden dışarıdan içeriye teknik ile artroskopik tamir yaptığımız TFKK periferik (Palmer tip 1b) yırtıklarında tedavi sonuçları retrospektif olarak değerlendirilmiştir.

## GEREÇ ve YÖNTEM

TFKK periferik (palmer tip 1B) yırtığı nedeniyle 2007-2011 yılları arasında dışarıdan içeriye teknik ile artroskopik tamir uygulanan 11 hasta (6 erkek, 5 kadın, ortalama yaş: 27,6 [Dağılım: 19-42] değerlendirildi.

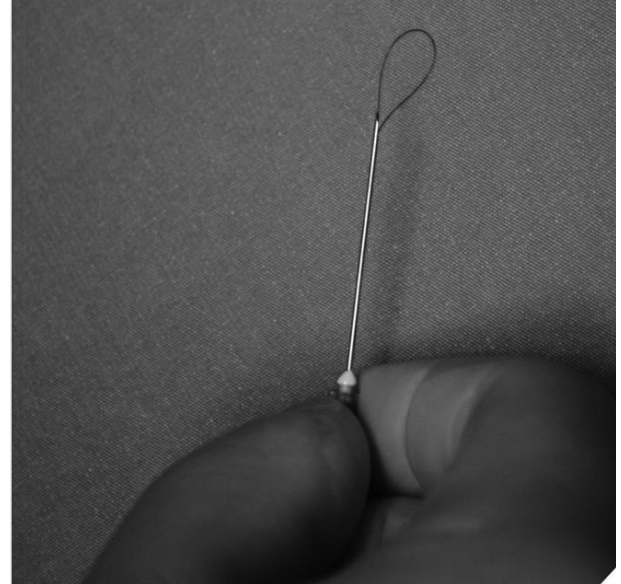
Bütün hastalarda çalışma ve yaşam aktiviteleri sırasında kapasitelerini etkileyen el bileği ulnar taraf ağrı yakınması mevcuttu. Fizik muayenede hastaların hepsinde el bileği ulnar tarafta bası ile ağrı oluşumu ve maksimum ulnar deviasyonda ağrı hissi mevcuttu. Supinasyon - pronasyon hareketleri beş hastada ağrılı idi. Beş hastada ameliyat öncesi DRUE instabilitesi saptandı.

Ameliyat öncesinde hastaların hepsine iki yönlü direkt grafi ve magnetik rezonans görüntüleme (MRG) incelemesi yapılmıştır.

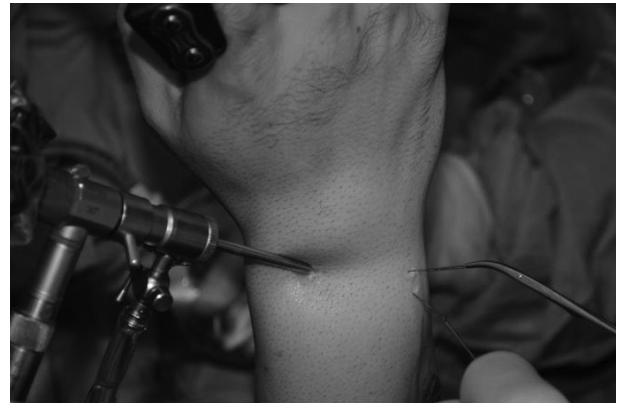TFKK yırtıkları Palmer tarafından tariflenen sınıflama ile sınıflandırıldı<sup>(2-4)</sup>. Palmer tarafından tip 1b olarak tanımlanan periferik meniskal yırtıklar çalışmaya dahil edildi.

Ameliyat tekniği: 5-8 kg ağırlık ile el bileğine distraksiyon uygulandı. Standart olarak 3-4 ve 6 R portaller kullanıldı. Radiokarpal eklem değerlendirilmesini takiben saptanan yırtık kenarları Shaver yardımı ile debride edildi. Yeşil iğnenin (21 G) içine 4/0 Prolen suture halka şeklinde yerleştirildi (Şekil 1). 6 R portal'ın 1 cm altından açılan insiyondan TFKK periferik yırtık kenarına gönderilen

bu yeşil iğne ucundaki halka eklem içinde görüntülendi ve 6 R portalden sokulan klemp yardımı ile portal dışına alındı (Şekil 2). İçine 4/0 Prolen'in tek bir ucu sokulmuş diğer yeşil iğne, aynı şekilde TFKK periferik yırtığına gönderilerek, yine 6R portalden klemp ile portal dışına alındı. Eklem dışına alınan ikinci ip, daha önce dışarı alınan halkanın ortasından geçirildi. Halka halindeki ip uçlarından çekilerek ikinci ipin ucunun 6R portal altından açılan insizyondan dışarı alınması sağlandı (Şekil 3). Gerekli durumlarda aynı teknik ile ikinci suture konuldu. Bu hazırlıklar tamamlandıktan sonra suturelerin yırtık hattını yeterince stabilize ettiği ve trambolin efekti artroskopik olarak kontrol



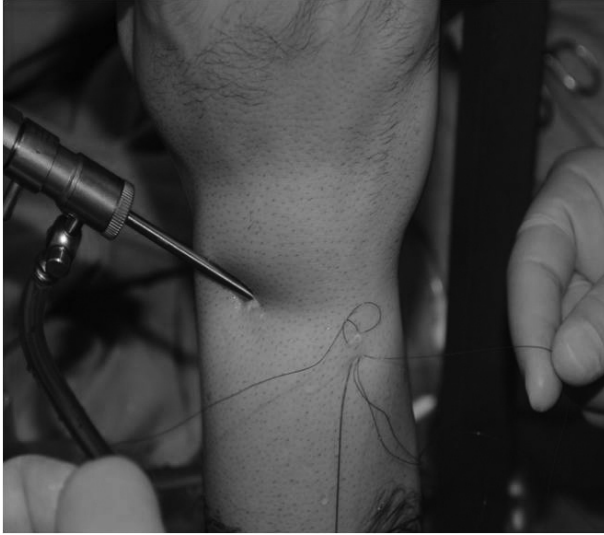Şekil 1. Yeşil iğnenin (21 G) içine 4/0 Prolen suture halka şeklinde yerleştirilmesi.



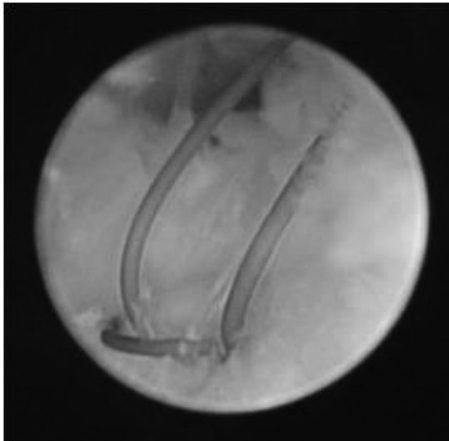
Şekil 2. portal'ın 1 cm altından açılan insizyondan TFKK periferik yırtık kenarına yeşil iğne gönderilmesi ve 6 R portalden sokulan klemp yardımı ile prolens halkasının dışarı alınması.

edildi (Şekil 4). Traksiyon sonlandırılarak el bileği ekstansiyonda ipler düğümlendi (Şekil 5). El bileği ekstansiyonda alçı atel yapıldı. Altı hafta sonra alçı çıkarılarak fizik tedavi programına başlandı.

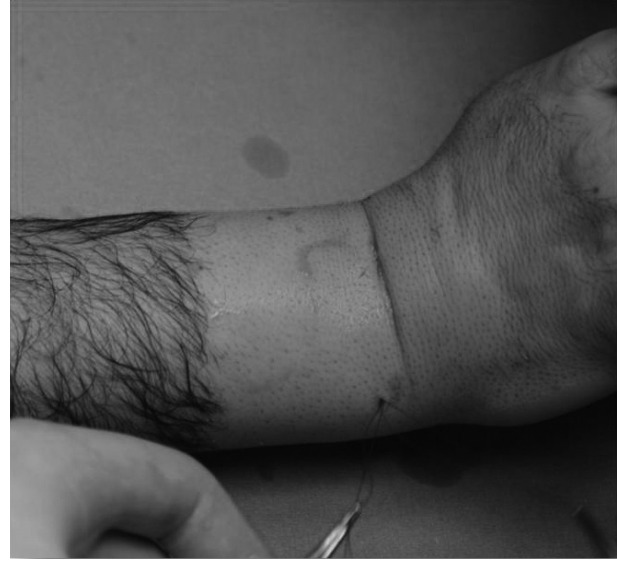Hastaların yakınmaya başlama zamanları ile operasyon arasında geçen süre ortalama 16.2 (Dağılım: 4-46) ay, ameliyat sonrası ortalama takip süresi ise 11.6 (Dağılım: 6-21) aydı. Fonksiyonel değerlendirmede ameliyat öncesi ve sonrasında yapılan "Türkçe QuickDASH" ölçeği ve VAS (Görsel analog ağrı skalası) kullanıldı. Ameliyat öncesi ve takip dönemine ait veriler istatistiksel olarak kıyaslandı.



Şekil 3. Halkanın ortasından geçirilen ikinci ipin diğer ucunun halka yardımı ile 6R altından açılan insizyondan çıkarılması ve stur öncesi artroskopik görünüm.



Şekil 4. Sütürlerin yırtık hattını yeterince stabilize ettiği ve tram-bolin efekti artroskopik görünümü.



Şekil 5. Traksiyonun sonlandırılarak el bileği ekstansiyonda iplerin düğümlenmesi.

## BULGULAR

Veriler ortalama $\pm$ s.sapma, medyan, en küçük ve en büyük değer şeklinde sunuldu. Normalite denetimi Shapiro Wilk testi, histogram ve dal-yaprak grafikleri çizilerek yapıldı. Değişkenlerin ameliyat öncesi ve sonrası değerlerinin karşılaştırılması normal dağılım gösteren değişkenlerde eşli (bağımlı) t testi, normal dağılmayan değişkenlerde Wilcoxon testi ile yapıldı. Analizler SPSS 17.0 istatistik paket programı kullanılarak elde edildi. P değeri çift yönlü ve anlamlılık sınırı 0.05 olarak alındı (Tablo 1).

Tablo 1. Quick DASH ve VAS değerlerinin karşılaştırılması.

	Ameliyat Öncesi	Ameliyat Sonrası	p
Quick DASH ort $\pm$ SS,	20.45 $\pm$ 8.62,	4.33 $\pm$ 2.37,	0.003*
medyan (min.-max.)	20.45 (9.1-38.6)	4.54 (2.27-9.09)	
VAS (Ort. $\pm$ SS)	6.53 $\pm$ 1.20	1.48 $\pm$ 0.82	<0.001**

\*Wilcoxon testi, \*\*Eşli t testi

Ameliyat öncesi ortalama 20.45 (Dağılım: 9,09-38,63) olan Quick-DASH semptom skorlarının, ameliyat sonrasında ortalama 4.33'e gerilediği (Dağılım: 2,27-9,09) saptandı. Ameliyat öncesi VAS değerleri ortalaması 6.53 (Dağılım: 4,5-8,2) olup, ameliyat sonrası bu değer 1.48 (Dağılım: 0,3-3,1) olarak bulundu (Tablo 2).

Tablo 2. Değerlendirme sonuçları.

	Ameliyat Öncesi Q-DASH	Ameliyat Sonrası Q-DASH	Ameliyat Öncesi VAS	Ameliyat Sonrası VAS
1	15,90	4,54	7,2 CM	1,8 CM
2	20,45	4,54	8,1 CM	3,1 CM
3	15,90	2,27	7,3 CM	1,2 CM
4	38,63	6,81	8,2 CM	2,1 CM
5	29,54	6,81	6,9 CM	1,4 CM
6	22,72	4,54	5,8 CM	1,1 CM
7	18,18	2,27	6,3 CM	0,9 CM
8	25,00	9,09	5,6 CM	1,6 CM
9	20,45	2,27	6,9 CM	2,3 CM
10	9,09	2,27	4,5 CM	0,5 CM
11	9,09	2,27	5 CM	0,3 CM
	ORT 20,45	ORT 4,33	ORT 6,53	ORT 1,48

Ameliyat sonrası takiplerinde DRUE instabilitesi saptanan 5 hastanın instabilite bulgularının düzel-diği tespit edilmiştir. Hastalarda ameliyat öncesi ve sonrası hareket kısıtlılığı saptanmamıştır.

## TARTIŞMA

TFKK artikuler disk (meniküs), dorsal ve volar radioulnar ligamanlar, ulnar kollateral ligaman ve ekstansör karpi ulnaris (EKU) tendon kılıfından oluşur (5). Radiusun lunatum eklem yüzü ve sigmoid oyuk arasındaki köşeye bağlananTFKK artiküler diski ulnar stiloide vertikal ve horizontal olarak uzanır (6). TFKK, DRUE stabilitesinde önemli rol oynar (7-10). TFKK, ulnar arterin dorsal ve palmar radiokarpal arterleri ile anterior interosseöz arter yoluyla kanlanır. Meniskus kanlanması periferden santrale doğru difüzyon yoluyla sağlanır. Periferik kanlanmanın iyi olması nedeni ile bu bölgedeki yırtıkların tamir sonrası iyileşme şansı yüksektir (1,11-13).

TFKK; ulnar stiloid, fleksör karpi ulnaris, ulnar baş volar yüzü ve pisiform arasındaki alandan palpe edilebilir. Bu bölgede palpasyon ile ağrı oluşumu "ulnar oyuk belirtisi" olarak adlandırılır (14). Zorlayıcı manevralar yoluyla el bileği ulnar tarafının daraltılması sonrası ağrı oluşumu da lezyonun tespitinde yararlıdır. Muayenede lunotriquetral ligaman ve DRUE instabilitesinin değerlendirmesi gereklidir (1). Çalışmamızdaki tüm hastalarda ulnar oluk belirtisi pozitif ve zorlayıcı manevralarla el

bileği ulnar tarafının daraltılması ile ağrı oluşumu mevcuttu.

TFKK yırtıkları en önemli DRUE instabilite nedenlerinden biridir (13). Çalışma gurubumuzdaki beş hastada ameliyat öncesi DRUE instabilitesi saptanmış olup, ameliyat sonrası takiplerinde DRUE instabilitesinin düzeldiği tespit edilmiştir.

MRG, TFKK değerlendirmesinde önemli bir tet-kiktir (15-17). MRG incelemesinde DRUE'de artmış sıvı ile birlikte volar veya dorsal ligaman hasarlan-maları tespiti DRUE instabilite tanısında yararlıdır.

Özkan, radius distal uç eklem içi kırıkları ile bir-likte Skafolunat ligaman (SL) ve TFKK'nin en çok yaralanan eklem içi yapılar olduğunu bildirmiştir (18). Bombacı ve ark. TFKK yırtıklarının tüm radi-us kırıkları ile beraber olabilmekle birlikte, özelli-kle Frykman Tip VI ve VIII kırıklarına eşlik ettiğini saptamıştır (19). Kırık kaynaması sonrası el bileği ağrısı devam eden hastalarda yumuşak doku pato-lojileri açısından detaylı inceleme yapılmalıdır.

Hermansdorfer ve Kleinman kronik yırtıklar için 11 hastada yaptıkları açık tamir sonuçlarında, yakalama kuvvetinin karşı ekstermiteye göre % 87 iyileştiğini, % 96 oranında fleksiyon ekstansiyon arkının düzeldiğini bildirmiştir (20). Cooney ve ark. açık tamir yaptıkları 33 hastanın modifiye Mayo el bileği skoru (MMWS) ile değerlendirmesinde 11 olağanüstü, 15 iyi, 6 zayıf ve 1 kötü sonuç bildir-miştir (21). Anderson ve ark. 75 travmatik TFKK yırtığı saptadıkları 38 hastaya artroskopik, 39 has-taya açık tamir operasyonu uyguladıklarını ve ista-tiksel olarak sonuçlarda fark bulmadıklarını bildir-miştir. Açık gurupta ulnar sinir duyu dalında hasarlanma ve EKU(Ekstansör karpi ulnaris) tendinitine bağlı postoperatif ağrı yakınması olsa bile bunun istatistiksel olarak belirgin değişiklik yaratmadığını bildirilmiştir (22). Bu sonuçlar açık teknik ile TFKK tamir sonuçları konusunda iyimser sonuçlar ver-mekle birlikte, artroskopik teknikle çok önemli sta-bilizatör role sahip olan EKU tendonunda hasarlanma yaratmadan TFKK tamiri yapılabilmeğe; ekle-

min tüm yapılarının daha iyi görüntülenmesi ve değerlendirilmesi sağlanabilmektedir. 6 R portalın 1 cm altında açılan portalden uygulanan dışarıdan içeriye dikiş tekniği, ulnar sinir yüzeysel dalının etkilenme olasılığının olmadığı minimal travmatik yöntemdir.

Corso ve ark.'nın yaptığı çok merkezli araştırmada artroskopik tamir yapılan TFKK lezyonlarında 37 aylık takip yapılan 45 hastada % 91 iyi sonuç aldıklarını bildirmişlerdir (23). Esterella ve ark. TFKK palmer tip1 B yırtıklarda 35 hasta uyguladıkları artroskopik tamir sonuçlarının değerlendirilmesi sonucu % 74 başarılı sonuç aldıklarını bildirmişlerdir (24). Çalışmamızda Q-DASH ve VAS skorlarında istatistiksel olarak postoperatif anlamlı düzelme sağlanmıştır. Hastalardan hiçbirinde ulnar duysal sinir yaralanması ve EKV tendinitine rastlanmamıştır.

Artroskopik teknikte hastanın elini traksiyondan çözmeden önce dikişlerin stabilitesi ve artiküler diskte yeterli trambolin etkisinin oluşup oluşmadığı özellikle kontrol edilmelidir. Elin traksiyonadan kurtarılıp el bileği ekstansiyonda düğüm atılması, dokuların en rahat pozisyonda karşı karşıya getirilmesi açısından önemli bir noktadır. Elin bu pozisyonda atel ile sabitlenmesi iyileşme için uygun pozisyonun devamı açısından gereklidir

## SONUÇLAR

Sonuç olarak, TFKK yırtıkları, hastaların günlük çalışma ve yaşam fonksiyonlarını kısıtlayan bir patolojidir. Çoğunlukla akut travma sonrası gözden kaçabilen bu durumun tanısının konulması ve artroskopik olarak onarılması ile yüz güldürücü sonuçlar alınarak hastaların eski işlerine eksiksiz olarak dönmeleri olasıdır. TFKK periferik yırtıklarının artroskopik tamiri, açık cerrahiye göre komplikasyon riski daha az olan, erken postoperatif dönemi daha konforlu bir girişimdir.

## KAYNAKLAR

1. **Sachar K.** Ulnar-sided wrist pain: Evaluation and treatment of triangular fibrocartilage complex tears, ulnocarpal impaction syndrome, and lunotriquetral ligament tears. *J Hand Surg* 2008;33A:1669-79.
2. **Palmer AK.** Triangular fibrocartilage complex lesions: a classification. *J Hand Surg* 1989;14A:594-606.
3. **Kalainov DM, Culp RW.** Arthroscopic Treatment of TFCC Tears. *Tech Hand Up Extrem Surg* 1997;1:175-82. <http://dx.doi.org/10.1097/00130911-199709000-00004>
4. **Palmer AK.** Triangular fibrocartilage disorders: injury patterns and treatment. *Arthroscopy* 1990;6:125-32. [http://dx.doi.org/10.1016/0749-8063\(90\)90013-4](http://dx.doi.org/10.1016/0749-8063(90)90013-4)
5. **Palmer AK, Werner FW.** The triangular fibrocartilage complex of the wrist-anatomy and function. *J Hand Surg* 1981;6A:153-62.
6. **Nakamura T, Takayama S, Horiuchi Y, et al.** Origins and insertions of the triangular fibrocartilage complex: A histological study. *J Hand Surg* 2001;26B:446-54. <http://dx.doi.org/10.1054/jhsb.2001.0562> PMID:11560427
7. **Linscheid RL.** Biomechanics of the distal radioulnar joint. *Clin Orthop Relat Res* 1992;275:46-55. PMID:1735232
8. **Rozenal TD, Beredjikian PK, Bozentka DJ.** Instability of the distal radioulnar joint: current diagnostic and treatment methods. *Curr Opin Orthop* 2003;14:245-51. <http://dx.doi.org/10.1097/00001433-200308000-00006>
9. **Adams B.** Anatomic reconstruction of the distal radioulnar ligaments for DRUJ instability. *Tech Hand Up Extrem Surg* 2000;4:154-60. <http://dx.doi.org/10.1097/00130911-200009000-00003>
10. **Palmer AK, Werner FW.** Biomechanics of the Distal Radioulnar Joint. *Clin Orthop Relat Res* 1984;187:26-35. PMID:6744728
11. **Lee AT, Yao J.** An update on the triangular fibrocartilage complex. *Current Orthopaedic Practice* 2008;19:509-14. <http://dx.doi.org/10.1097/BCO.0b013e3283050496>
12. **Shih JT, Lee HM, Tan CM.** Early isolated triangular fibrocartilage complex tears: management by arthroscopic repair. *J Trauma* 2002;53:922-7. <http://dx.doi.org/10.1097/00005373-200211000-00018>
13. **Melone CP Jr, Nathan R.** Traumatic disruption of the triangular fibrocartilage complex. Pathoanatomy. *Clin Orthop Relat Res* 1992;275:65-73. PMID:1735235
14. **Tay SC, Tomita K, Berger RA.** The "ulnar fovea sign" for defining ulnar wrist pain: an analysis of sensitivity and specificity. *J Hand Surg* 2007;32A:438-44.
15. **Lawler E, Adams BD.** Reconstruction for DRUJ Instability. *Hand* 2007;2:123-6. <http://dx.doi.org/10.1007/s11552-007-9034-6> PMID:18780072 PMID:2527144
16. **Braun RM.** The distal joint of the radius and ulna. Diagnostic studies and treatment rationale. *Clin Orthop Relat Res* 1992;275:74-8. PMID:1735236
17. **Albastaki U, Sophocleous D, Göthlin J, Pierre-Jerome C.** Magnetic resonance imaging of the Triangular fibrocartilage complex lesions: A comprehensive clinico-radiologic approach and Review of the literature. *J Manipulative Physiol Ther* 2007;30:522-6.

<http://dx.doi.org/10.1016/j.jmpt.2007.07.003>  
PMid:17870421

18. **Mustafa O, Kadir Yaldiz A.** Kadir Bacakoglu, Ahmet Ekin, Cem Ozcan; Radius distal uç eklem içi kırıklarında yumuflak doku yaralanmaları ve bunların el bileği fonksiyonlarına etkileri. *Acta Orthop Traumatol Turc* 2001;35:21-7.
19. **Bombaci H, Polat A, Deniz G, Akinci O.** The value of plain X-rays in predicting TFCC injury after distal radial fractures. *J Hand Surg* 2008;33B:322-6.
20. **Hermansdorfer JD, Kleinman WB.** Management of chronic peripheral tears of the triangular fibrocartilage complex. *J Hand Surg* 1991;16A:340-6.
21. **Cooney WP, Linscheid RL, Dobyns JH.** Triangular fibrocartilage tears. *J Hand Surg* 1994;19A:143-54.
22. **Anderson ML, Larson AN, Moran SL, Cooney WP, Amrami KK, Berger RA.** Clinical comparison of arthroscopic versus open repair of triangular fibrocartilage complex tears. *J Hand Surg Am* 2008;33:675-82.  
<http://dx.doi.org/10.1016/j.jhsa.2008.01.020>  
PMid:18590850
23. **Corso SJ, Savoie FH, Geissler WB, Whipple TL, Jiminez W, Jenkins N.** Arthroscopic repair of peripheral avulsions of the triangular fibrocartilage complex of the wrist: A multicenter study. *Arthroscopy* 1997;13:78-84.  
[http://dx.doi.org/10.1016/S0749-8063\(97\)90213-9](http://dx.doi.org/10.1016/S0749-8063(97)90213-9)
24. **Estrella EP, Hung LK, Ho PC, Tse WL.** Arthroscopic repair of triangular fibrocartilage complex tears. *Arthroscopy* 2007;23:729-37.  
<http://dx.doi.org/10.1016/j.arthro.2007.01.026>