

8. Ulusal Endoskopik Laparoskopik Cerrahi Kongresi

SÖZLÜ BİLDİRİ ÖZETLERİ - I Gastroözefageal - Obezite

S 1

LAPAROSKOPIK REFLÜ TEDAVİSİNDE TEK CERRAHİN 10 YILLIK TECRÜBESİ

Ahmet Gökhan Türkçapar¹, Haydar Celasin²

¹Ankara Üniversitesi Tıp Fakültesi Genel Cerrahi Anabilim Dalı / Ankara

²Kavaklıdere Umut Hastanesi Genel Cerrahi / Ankara

Amaç: Laparoskopik reflü cerrahisi (LRC) kronik gastro-özofageal reflü (GER) hastalığında sürekli ilaç tedavisi gereken hastalarda, kalıcı tedavi sağlayan bir seçenektir. LRC sonuçlarını bildiren yayınlarda, 5 yıl ötesini bildiren tek merkezli çalışma çok azdır. Bu çalışmada tek cerrahin 10 yıllık süreçte gerçekleştirdiği 1136 vakalık LRC serisinin kısa ve uzun dönem sonuçları irdelendi.

Hastalar ve Yöntem: 1996-2007 yılları arasında 1211 kronik GER hastasına aynı cerrah tarafından LRC uygulandı. Hastalar postoperatif 6. ay, birinci yıl ve sonrasında her yıl semptomatik olarak değerlendirildi. Hastaneye gelemeyen hastalarda telefon ve mektupla ulaşılarak semptomatik kontrolleri yapıldı. Semptomatik kontrolde hastalara modifiye visick sınıflaması uygulandı (grade 1: semptom yok, grade 2: ilaç ve yaşam stili değişikliği gerektirmeyen minimal semptomlar, grade 3: belirgin, ilaç ihtiyacı ve yaşam stili değişikliği gerektiren semptomlar, grade 4: ameliyat öncesine göre semptomatik açıdan daha kötü olan hasta. Visick 3 ve 4 semptomatik nüks kabul edildi). Postoperatif 1.yılıda ve şikayeti olmadığı takdirde 5. ve 10 yılda tüm hastalar endoskopik olarak değerlendirildi; şikayeti olan hastalarda 24 saatlik Ph metre ve motilite çalışmaları ile nüks araştırıldı. Postoperatif dönemde operasyon memnuniyeti ve aynı durumda olsalar yine laparoskopik tedaviyi tercih edip etmeyecekleri standart soru formları ile değerlendirildi.

Sonuç: LRC uygulanan hastaların 526'sı kadın, 610 erkek olup yaş ortalamaları 49 (9-78) idi. Düzenli kontrollerini aksatan ve ulaşılamayan 62 hasta çalışmadan çıkarıldı. Seride morbidite %0.2 iken mortalite saptanma-

dı. Açığa dönme oranı %0.3 (4 vaka), hastanede kalma süresi 1.3 gündür. Operasyon öncesi hastaların 610'unda erozif özofajit (%53,6), 216'sında ilaç tedavisi ile iyileşmiş erozif özofajit (%19), 310'nunda nonerozif (%27.4) GER hastalığı vardı. Postoperatif 1. yılda değerlendirilmesi yapılabilen 872 hastada semptomatik nüks 56 hastada (%6,4), 5. yılda değerlendirilmesi yapılan 321 hastadan ise 36'sında (%11,1) görüldü. Postoperatif dönemde ilaç kullanan hastaların, görüntüleme ve 24 saatlik Ph metre ile gerçek nüks oranları 1.yılıda %69.6 (56 hastanın 39 da nüks vardı), 5. yılda ise %77.7'sinde (36 hastanın 28'de nüks) bulundu. Hastalar aynı durumda olsalar postoperatif 1. yılda hastaların %91.7, 5.yılıda ise %88.8'i yine laparoskopik cerrahi seçeneğini tercih edeceklerini bildirmişlerdir. Sonuç olarak LRC si morbiditesi düşük, kısa ve uzun dönem yüksek başarı sonuçları olan, kronik GER hastalarına sunulması gereken seçkin bir tedavi yöntemidir.

S 2

GASTRO-ÖZOFAGİAL REFLÜ HASTALIĞININ CERRAHİ TEDAVİSİNDE ENDO-LAPAROSKOPIK YAKLAŞIM; DOMUZLARDAN DENEYSEL ÇALIŞMA

Yavuz Selim Sarı¹, Oğuz Koç¹, Vahit Tunalı¹, Esin Erkan¹, Güniz Köksal², Cem Sayılğan², Serdal Uğurlu³

¹S.B İstanbul Eğitim ve Araştırma Hastanesi 4.Cerrahi Kliniği Samatya / İstanbul

²İstanbul Üniversitesi, Cerrahpaşa Tıp Fakültesi Anesteziyoloji Anabilim Dalı / İstanbul

³İstanbul Üniversitesi, Cerrahpaşa Tıp Fakültesi Deneysel Tıp Araştırma Merkezi / İstanbul

Giriş: Gastro-Ösofajial Reflü (GÖR) hastalığının etiolojisinde mide içeriğinin özofagus lümenine patolojik reflüsü söz konusudur. Fiziopatolojisinde sıklıkla alt özofagus sfinkterinin yetmezliği suçlanmaktadır. Çalışmanın Amacı; GÖR hastalığında endoluminal yaklaşımla, kardio-özofajial bileşkeyi daraltarak reflünün ön-

lenmesini sağlamaktır. Bu amaçla minimal invazive olarak yeni bir teknik geliştirilmiştir. Tekniğinin uygulanmasında endoskopun görüş alanından faydalanılmıştır.

Materyal ve Metot: Çalışma İÜ Cerrahpaşa Tıp Fakültesi Deneysel Tıp Araştırma Merkezi'nde yapılmıştır. Çalışmada toplam 5 adet "Landrace" tipi dişi domuz kullanılmıştır. Domuzlarda öncelikle 24 saatlik pH monitorizasyonu yapılarak her bir denekte fizyolojik reflü ortaya konulmuştur. Deneklere genel anestezi altında pH metre yerleştirildi ve 24 saat sonra çıkartıldı. On gün sonra, Perkütan Endoskopik Gastrostomi (PEG) tekniğinde uygulandığı şekilde, gastroskopun görüş alanında önce mideye plastik kaplı iğne sokuldu. Plastik kılıf yerinde bırakılarak içinden plastik kılavuz tel ilerletildi ve endoskopdan girilen polipektomi snare ile bu plastik kılavuz tel yakalandı. Plastik kılavuz üzerinden ilerletilen balonlu torakar mideye yerleştirildi, torakarın balonu şişirildi ve batin duvarına tespitlendi. Gastrik içerik aspire edildi. Z çizgisi seviyesinde, endoskop retrofleksiyondayken, torakardan sokulan "Endostitch" yardımıyla, 2/0 prolene dikiş materyali ile kese ağzı dikişi konuldu. Karın dışında hazırlanan düğüm, kaydırıcı yardımı ile oturtuldu. Düğümün sıkıştırılması sırasında endoskop yeterli açıklığın kalabilmesi için kılavuz görevi görmüştür. Mideye torakarın giriş deliğinin onarımı yapılmış ve karın duvarı kapatılmıştır. Post-operatif 10. günde ve 6. ayda pH monitorizasyonları tekrarlanmıştır. pH ölçümlerinde proksimal ve distal kanallarda temel alınan parametreler; toplam reflü zamanı, uzun reflü period sayısı, en uzun reflü zamanı, DeMeester Skoru'ydu. Sonuçların istatistiksel değerlendirilmesi; Mann-Whitney U testinde yapıldı ve $p < 0,05$ değerleri istatistiksel olarak anlamlı kabul edilmiştir.

Bulgular: Erken dönemde hiçbir denekte ölüm ve komplikasyon gelişmedi. Post op 3. ayda deneklerden bir tanesi bilinmeyen bir sebepten öldü. Yapılan otopside batin içi organlar ve özofagus normal bulundu ve yerleştirilen sutur materyali yerindeydi. Ölüm nedeni açıklanamadı. Tekniğin ortalama uygulanış süresi 42 dakikaydı (35-55 dakika). Post-operatif 10. günde elde edilen pH monitorizasyon sonuçları; tüm parametrelerde pre-operatif ölçümü yapılan fizyolojik reflüde anlamlı düşüşlerin olduğunu ortaya koymuştur ($p=0,04$). Post-operatif 6. ayda yapılan ölçümler, erken dönemdeki elde edilen sonuçlarda minimal bozulmanın olduğunu göstermekle birlikte fizyolojik reflüde anlamlı düşüşlerin devam ettiğini göstermiştir ($p=0,06$).

Tartışma: Alt özofagus sfinkter gevşekliği veya hiatus hernisi bulunması sıklıkla gastrik içeriğin özofagusa reflüsü ile sonuçlanmaktadır. Reflü birçok insanda semptomlara neden olmakta veya Barrett's özofagusu gelişimi ile adenokanser etiolojisinde rol almaktadır. 24 saatlik pH monitorizasyonu GÖR hastalığının tanısında altın standarttır. Sensitivity, specificity ve positive predictive value değerleri %96 olarak bildirilmiştir. Laparoskopik Nissen ameliyatı günümüzde çok sık olarak uygulanmaktadır. Ancak bazı per-post operatif komplikasyonları mevcuttur (İntraoperatif kanama, dalak yaralanmaları, özofagus delinmeleri, disfaji, gas floating gibi). Ayrıca laparoskopik cerrahi de deneyim gerektirmektedir. Endoskopik tedavi yöntemlerinin üs-

tünlükleri: Kolay uygulanabilirlikleri, kısa işlem süresi, ayaktan veya çok kısa süreli hastane yatışı gerektirmesi, minimal morbidite ve hemen hiç olmayan mortalitedir. GÖR hastalığının cerrahi tedavisinde amaçlanan; Mide içeriğinin geri kaçmasını engellemek, olabilecek nüksleri en aza indirmek, yapılacak cerrahi işlemi minimal invazive olarak gerçekleştirmek, uygulanan cerrahi işlemde geri dönüşümün olabildiğini sağlamaktır.

Sonuç: Çalışmamızda öncelikle fizyolojik reflü ortaya konulmuştur. Sonraki aşamada yeni geliştirilen teknikle, minimal invaziv olarak olarak reflünün önlenmesi amacıyla bariyer oluşturulmuştur. Erken ve geç dönemde tekrarlanan ölçümlerle yöntemin etkinliği kanıtlanmıştır.

S 3

GASTRO-ÖZOFAGEAL REFLÜ HASTALIĞININ CERRAHİ TEDAVİSİNDE LAPAROSKOPİK FLOPPY-NİSSEN, ROSSETTI MODİFİKASYONU DENEYİMİMİZ

Fatih Tunca, Levent Avtan, Fatih Yanar, Cavit Avcı

İstanbul Üniversitesi, İstanbul Tıp Fakültesi, Genel Cerrahi Anabilim Dalı, / İstanbul

Amaç: İstanbul Üniversitesi, İstanbul Tıp Fakültesi, Genel Cerrahi Anabilim Dalı A Servisinde Gastro-özofageal reflü hastalığı tanısıyla Floppy-Nissen, Rossetti modifikasyonu uygulanan hastalar prospektif olarak değerlendirildi.

Yöntem: Mayıs 2005- Haziran 2006 tarihleri arasında gastroözofageal reflü hastalığı tanısıyla Floppy-Nissen Rossetti girişimi uygulanan 25 ardışık hastanın demografik özellikleri, ameliyat öncesi şikayetleri, endoskopik bulguları, De Meester skorları, ameliyat süreleri, hastanede kalış süreleri, komplikasyonları ve sonuçları değerlendirildi. Tüm hastalar ameliyat öncesinde özofagogastroskopi, özofagus manometrisi ve 24 saatlik Ph monitörizasyon ile değerlendirildi. Medikal tedaviye yanıtızlık, Barrett metaplazisi ve medikal tedaviye uyumsuzluk başlıca ameliyat endikasyonlarını oluşturdu. Hastaların tamamı ameliyat sonrası pH monitorizasyon (1. ayda) ve semptom sorgulaması [(1. ay, 3. ay ve 1. yıl) disfaji (sıvı, katı), heartburn, postprandiyal dolgunluk, hava yutma ve ameliyat sonrası memnuniyet (Visick 1-5) skalası] ile değerlendirildi.

Bulgular: Hastaların ortalama yaşı 42.4 ± 12.5 (22-77), hastaların 16'sı kadın, 9'u erkekdi (K/E:1.8/1) olarak saptandı. Hastaların ortalama şikayet süresi 32.7 ± 34.6 aydı. Ameliyat öncesi başlıca şikayet rejürjitasyondur ($n=25$) (%100). 17 (%68) hastada heart burn, 10 (%) hastada solunumsal şikayetler (öksürük ve ses kısıklığı) mevcuttu. Ameliyat öncesi özofago-gastroskopik incelemede 13 (%52) hastada özofajit, 10 (%40) hastada özofajit + hiatal herni ve 2 (%8) hastada Barrett metaplazisi saptandı. Ortalama De Meester skoru 26 ± 5.2 (N: <14.6) olarak hesaplandı. Hastaların hiçbirinde özofageal hareket bozukluğu saptanmadı. Tüm hastalarda kısa gastrik damarlar kesilmeden Floppy-Nissen fundoplikasyonu (Rosetti Modifikasyonu) ameliyatı yapıldı.

Ortalama ameliyat süresi 70 ± 24 dakikaydı. Hastaların tamamına ameliyat sonrası ilk 24 saatte oral gıda başlandı. Ortalama hastanede kalış süresi 45.6±14.3 saat olarak saptandı. Ortalama takip süresi 17±3.4 ay olarak hesaplandı. Ameliyata bağlı mortalite görülmedi. Ameliyat sonrası 4 hastada erken dönemde disfaji yakınması oldu. Bu hastaların tamamında disfaji 2 hafta içinde spontan olarak geriledi. Ameliyat sonrası 1. ayda yapılan Ph monitörizasyon da hiçbir hastada patolojik reflü saptanmadı. 1 hastada hava yutma ve postprandiyal dolgunluk şikayeti oldu ve 3. ayda spontan olarak geriledi. Visick memnuniyet değerlendirmesine göre 5 (%20) hastada mükemmel, 19 hastada (%76) iyi, 1 hastada ise (%4) orta derecede iyileşme saptandı.

Sonuç: Gastro-özofageal reflü hastalığı tanısıyla ameliyat edilen hastalarda kısa gastrik damarların rutin olarak ayrıştırılması ameliyat süresini uzatmakla birlikte kanama komplikasyonu riskini de artırmaktadır. Rossetti modifikasyonu Floppy- Nissen tekniği ile birleştirilerek uygulandığında Floppy-Nissen tekniğine benzer sonuçlar elde edilmektedir, uygulaması kolay, ameliyat süresi daha kısa ve komplikasyon oranları düşüktür.

S 4

LAPAROSKOPİK NİSSEN FUNDOPLİKASYON DENEYİMİMİZ

Vahit Özmen, Beyza Özçınar, Abdullah İçci, Oktar Asoğlu, Mahmut Müslümanoğlu, Mustafa Keçer, Neslihan Cabioğlu

İstanbul Üniversitesi İstanbul Tıp Fakültesi Genel Cerrahi Anabilim Dalı C Servisi

Amaç: Gastroözofajeal reflü hastalığının (GÖR) tedavisinde, laparoskopik antireflü cerrahi girişimler giderek artan sıklıkta uygulanmaktadır. Bu çalışmada İstanbul Tıp Fakültesi, Genel Cerrahi Anabilim Dalı C Servisinde 1995-2006 yılları arasında yapılan ve takip edilebilen laparoskopik Nissen fundoplikasyonu olgularımıza ait sonuçlar sunulmaktadır.

Yöntem: Genel Cerrahi kliniğimizde 1995-2006 yılları arasında laparoskopik Nissen Fundoplikasyonu ameliyatı uygulanan ve takip edilebilen toplam 300 hasta demografik özellikleri, hastaneye başvuru şikayetleri, endoskopik bulguları, ameliyat süreleri, hastanede kalış süreleri, ameliyat sırasındaki komplikasyonları açısından değerlendirildi.

Bulgular: Hastaların 160 'ı kadın (%53.3), 140'ı (%46.7) erkek ve ortalama yaş 40.5'ti (17-81). En sık yakınmalar; epigastrik ağrı (%49), regürjitasyon (%35), retrosternal yanma (%34), disfaji (%8) olarak saptandı. Gastroskopi ve distal özofagus biyopsisi rutin yapıldı. Endoskopide; 201 hastada (%67.0) GÖR'e bağlı özofajit, 84 hastada (%28.0) GÖR+Barrett metaplazisi, tüm hastalarda hiyatal herni (%100) saptandı. Gerekli olgularda ameliyat öncesi, özofagografi, özofagus manometresi ve 24 saat pH monitorizasyonu yapıldı. Has-

taların tümü ameliyat öncesi medikal tedavi almıştı. Laparoskopik krus tamiri ve gevşek (floppy) Nissen Fundoplikasyonu ameliyatları yapıldı. Bir hastada kanama nedeni ile açık cerrahiye geçildi (%0.3). Ortalama ameliyat süresi 66 dakika (35-205) olarak bulundu. Hastalara ameliyat akşamı sulu gıda başlandı. Ameliyat sonrası 30 hastada geçici disfaji (%10.0), 5 hastada (%1.7) subkütan amfizem ve pnömotoraks, 1 hastada ameliyattaki pozisyona bağlı omuz dislokasyonu, 1 hastada batın içi kanama saptandı. Ameliyata bağlı mortalite görülmedi. Ortalama hastanede kalış süresi 1.6 gündü (1-5gün), ortalama takip süresi 48 ay (9-130 ay) idi. Yapılan kontrol endoskopi ve biyopsi sonuçlarına göre, Barrett metaplazisinde kısmi gerileme (76 hasta, %25.3), tam gerileme (51 hasta, %17.0) saptandı. Barrett metaplazisi, 172 hastada (%57.3) değişmedi, 1 hastada hafif displaziye progresyon görüldü. Klinik olarak değerlendirildiğinde; hastaların 156'sında (%52.0) mükemmel, 117'sinde (%39.0) iyi, 24'ünde (%8.0) orta derecede iyileşme olduğu belirlendi. Üç hasta ise ameliyattan fayda görmediğini ifade etti. Yakınmaları ameliyattan 1 yıl sonra tekrarlayan ve yapılan tetkiklerinde nüks GÖR hastalığı saptanan 1 hasta yeniden ameliyat edildi.

Sonuç: Laparoskopik anti-reflü cerrahi girişimler, GÖR hastalığının tedavisinde mükemmel sonuçlar veren, hasta yaşam kalitesini arttıran, Barrett metaplazisinde regresyona neden olan altın standart bir cerrahi yöntemdir.

S 5

PERKÜTAN ENDOSKOPİK GASTROSTOMİ: YATAK BAŞI VE AYAKTAN HASTADA UYGULANABİLİR, MINİMAL İNVAZİV BİR YÖNTEM: 200 OLGU İLE DENEYİMİMİZ

Cem Dural, Emre Balık, Bünyamin Gürbulak, Türker Bulut, Yılmaz Büyükuncu, Dursun Buğra, Ali Akyüz, Sümer Yamaner

İstanbul Üniversitesi, İstanbul Tıp Fakültesi Genel Cerrahi Anabilim Dalı / İstanbul

Amaç: Enteral yolla beslemenin gerektiği fakat hastaların yutma işlemini gerçekleştirmediği veya mide yolu üzerindeki tıkaçıcı lezyonlardan dolayı yeterli gıdanın alınmadığı durumlarda gastrostomi gıda alımını sağlamak için ideal bir yöntemdir. Gastrostomi işlemi son yıllarda endoskopik yöntemler kullanılarak uygulanmaya başlanmıştır. Bu çalışmada İstanbul Üniversitesi, İstanbul Tıp Fakültesi, Cerrahi Endoskopi Ünitesinde 1997-2007 yılları arasında uygulanmış olan perkütan endoskopik gastrostomi deneyimlerimizi paylaşmak amaçlanmıştır.

Yöntem: İstanbul Üniversitesi, İstanbul Tıp Fakültesi Cerrahi Endoskopi ünitesi kayıtlarından verilerine ulaşılabilen 200 perkütan endoskopik gastrostomi (PEG) olgusu, retrospektif olarak bilgisayar ortamında değerlendirildi.

Sonuç: Eylül 1997- Aralık 2006 yılları arasında cerrahi endoskopi ünitesinde toplam 200 hastaya perkütan en-

doskopik gastrostomi işlemi gerçekleştirildi. Bu olgulardan 121'si erkek (%60.5), 79'u (%39.5) kadındı. Hastaların ortalama yaşı 54.1 (7-91) idi. İşlem endikasyonlarında birinci sırada santral sinir sistemi patolojileri (n:153, %76.5), ikinci sırada üst gastrointestinal sistem, larenks ve akciğer tümörlerinin komplikasyonlarına bağlı olarak (n:47, %23.5) yer almaktadır. Hastaların tümüne pull tekniği kullanılarak işlem gerçekleştirildi. İşlem sonrası ortalama 24 saat sonra tüm hastalar gastrostomi tüpünden beslenmeye başlandı. Tüm seride yara infeksiyonu oranı %2.0 (n:4) olup, sadece bir (%0.5) hastada PEG tüpü etrafından gerçekleşen karın içine kaçak nedeniyle gelişen peritonit tablosu nedeniyle hasta kaybedilmiştir. Bir hastaya PEG girişimi başarısız olmuş olup, hastaya cerrahi yolla gastrostomi açılmıştır. (n:1 %0.5) İşlem sonrası kanama ve tüp migrasyonu gibi komplikasyonlar seride saptanmamıştır. Yine erken dönemde tekniğe bağlı komplikasyonlardan dolayı işlem tekrarı gerekmemiştir.

Tartışma: PEG işlemi kolay uygulanabilir olması ve genel anestezi gerektirmemesi, yatak başında uygulanabilir ve düşük morbidite - mortalite oranlarıyla enteral beslenmenin devamlılığını sağlayan konforlu ve minimal invaziv bir yöntemdir.

S 6

GENEL CERRAHİ PRATIĞİNDE ERCP UYGULAMALARI: 305 OLGUDA DENEYİMİMİZ

Yavuz Selim Sarı, Hasan Bektaş, Kerim Özakay, Esin Erkan, Vahit Tunalı,

S.B İstanbul Eğitim ve Araştırma Hastanesi Genel Cerrahi Kliniği / İstanbul

Geriplan: Dünyadaki artan eğilimlere paralel olarak, Türkiyede'ki genel cerrahi pratiğinde rutin endoskopik işlemlerin yanı sıra (gastroskopi-kolonoskopi), endoskopik retrograd kolanjio-pankreatikografi (ERCP) uygulamalarını da artan sıklıkta görmekteyiz. Ancak cerrah endoskopistlerin ERCP uygulamaları ülkemizde halen istenilen düzeyde bulunmamaktadır.

Materyal ve Metot: Tamamı genel cerrahlar tarafından 2006 yılında yapılan ERCP uygulamaları çalışmaya alınmış ve sonuçları incelenmiştir.

Bulgular: Toplam 305 hastaya (124 kadın ve 181 erkek), cerrah endoskopistler tarafından ERCP yapılmıştır. Kanülasyon başarısı %94,43 oranında elde edilmiş ve %90,49 olguda invaziv girişim yapılmıştır. Erken ve geç toplam komplikasyon oranımız %4,59 olarak bulunmuştur. Sadece bir hasta geç dönemde, ağır nekrotizan pankreatit nedeniyle tekrarlayan laparatomiler sonrası kaybedilmiştir. ERCP endikasyonunun konulması ve bu hastaların takibi %86,88 olguda genel cerrahi klinikleri tarafından yapılmıştır.

Sonuç: Elde ettiğimiz sonuçlar başarılı ERCP uygulamaları için aranan literatür verileriyle uyumludur. Bu olguların tanı ve tedavisi çok büyük oranda genel cerrahi kliniklerinde yapılmaktadır. Ayrıca ERCP sonrası oluşan komplikasyonlar yine Genel Cerrahi kliniklerinin

de takip ve tedavi edilmektedir. Bütün bu nedenlerle cerrah endoskopistlerin ERCP uygulamaları konusunda çok daha aktif olması gerekmektedir.

S 7

İNTRAGASTRİK BALON UYGULAMALARI VE HEMŞİRENİN ROLÜ

Zeynep Kolçak

Ege Üniversitesi Tıp Fakültesi Cerrahi Anabilim Dalı İZMİR

Amaç: Morbid obezite ciddi sağlık problemlerine neden olan; kişiyi sağlık, sosyo-ekonomik ve psikolojik olarak olumsuz etkileyebilen ciddi bir sağlık problemidir. Bu hastalığın tedavisinde; Non-invaziv bir yöntem olan; hem kilo kaybettirme, hem de hastaları operasyona hazırlama amacı ile kullanılabilen, mide içinde hacim kaplayıcı intragastrik balon (İGB) uygulamasında kullanılmaktadır.

Yöntem: İGB öncesi; Hasta önce hemşire tarafından endoskopi için hazırlanır. Hastanın yapılan endoskopi-sinde bir kontrendikasyon yoksa doktor ve hemşire ile işleme başlanır. Gastroskop çıkarılarak yerine jellenmiş balon özefagustan mideye ilerletilir. Gastroskop altında balonun içi 20 cc metilen mavisi katılmış %0,9 NaCl ile doldurulur.

İGB yerleştirildikten sonra hasta takibinde:

- 1 gün süre ile parenteral olarak;
- 2000 ml sıvı;
- Nevofam amp. 2x40 mg iv,
- Bulantısı olanlara metpamid amp. 3x1 iv,
- Kramp ve ağrılarda spazmolitik verilebilir.
- Hemşire tarafından tüm hastalara gıda alımı, olası yan etkiler ve bunların nasıl azaltılacağı anlatılır. İlk 3-7 gün boyunca kusma olabilir. Balonun etkisiyle midede ülser gelişebilir. Midede şişkinlik, dolgunluk, ağrı, nefes darlığı gibi yan etkiler görülebilir.
- Ağızdan beslenmeye düşük kalorili diyet ile başlanması gerektiği anlatılarak diyetisyenle görüşmesi sağlanır.

Bulgular: Altı aydan sonra balonun delinmesi olasılığı giderek artmaktadır. Bu nedenle balon 6 ay sonunda çıkarılmalıdır. Balonun çıkarılması işleminde endoskopi mideye girilir. İGB görülür. Hemşire tarafından endoskopun çalışma kanalından özel iğne sokularak balon patlatılır. Balonun iyice söndüğünde ve içinde sıvı olmadığı görüldüğünde çalışma kanalından sokulan triportla balon tutularak çekilir. Balon boyuna ulaştığında baş hiperekstansiyona getirilerek balon ağızdan çıkarılır.

Sonuç: İGB uygulaması kolay, güvenilir, etkili bir yöntemdir.

S 8

MORBİD OBEZİTEDE LAPAROSKOPİK GASTRİK BAND UYGULAMASI

Yasin Peker, Necat Cin, Mehmet Cemal Kahya, Haldun Kar, Fatma Tatar

İzmir Atatürk Eğitim ve Araştırma Hastanesi 3. Cerrahi Kliniği / İzmir

Amaç: Şişmanlık bir çok sağlık problemlerini de beraberinde getiren ve kesinlikle tedavi edilmesini gereken bir hastalıktır. Cerrahi tedavi yöntemlerinden olan laparoskopik gastrik band uygulaması operasyon tiplerinden en çok uygulananlarındandır. İzmir Atatürk Eğitim ve Araştırma Hastanesi 3. Cerrahi Kliniğinde uygulanan laparoskopik ayarlanabilir gastrik band uygulamalarımızı sunmayı amaçladık.

Yöntem: Kliniğimizde Aralık 1998 - Nisan 2007 tarihleri arasında opere edilen, American Society of Bariatric Surgery kriterlerine uyan 30 morbid obez hasta; yaş, cinsiyet, operasyon öncesi ağırlık ve vücut kitle indeksi, yandaş hastalık, operasyon tipi, peroperatif ve postoperatif komplikasyon, postoperatif 3., 6., 12. ve 18. aydaki fazla kilo kaybı yüzdeleri açısından değerlendirildi.

Bulgular: Yaş ortalaması 38 (18-59) olan hastaların 26 (%86.7)'si kadın, 4 (%13.3)'ü ise erkekti. Ortalama ağırlıkları 116.6kg. (87-150), vücut kitle indeksi ise 43.3 (36-49) kg/m² olarak saptandı. Yandaş hastalık (hipertansiyon, diabetes mellitus, dislipidemi, diskopati, menstrüel disfonksiyon, patellar kondroplazi, kolelitiazis, insizyonel herni) toplam 18 (%60) hastada mevcuttu. İnsizyonel hernili olan ve açık cerrahi tercih eden 3 hastaya açık cerrahi ile mide bandı yerleştirildi. Diğer 27 olguya laparoskopik operasyon planlandı. Anatomik zorluk, batin içi yapışıklık ve anesteziye bağlı nedenlerle 8 (%29.6) hastada konversiyon uygulandı. Bu olgular ilk olgularımızdı. Deneyimin artması ile son 10 olgu laparoskopik olarak bitirildi. Kolelitiazisli hastaya aynı seansta laparoskopik kolesistektomi yapıldı. Peroperatif komplikasyon olmadı. Postoperatif takiplerde port yeri enfeksiyonu (n:2), migrasyon (n:2), insizyonel herni (n:1) saptandı. Üç olguda gastrik bant çıkarıldı. Post operatif 3., 6., 12. ve 18. aylardaki ağırlıkları sırasıyla 103.7kg., 93.2kg, 85.4kg, 78.6kg.; fazla kilo kaybı yüzdeleri ise %27.5, %37.6, %52.4, %66.3 gerçekleşti. Postoperatif kontrollerde preoperatif var olan yandaş hastalıkların semptom ve bulgularında belirgin azalma saptandı.

Sonuç: Obezitenin cerrahi tedavisinde laparoskopik gastrik band uygulaması, kabul edilebilecek komplikasyon oranları ve etkin sonuçları ile uygun tedavi seçeneklerindedir.

S 9

TÜRKİYE'DE BİR İLK: LAPAROSKOPİK ROUX EN Y GASTRİK BYPASS

Mehmet Görgün, Mehmet Akgün, Mehmet Kemiksiz, Lütfi Dalkılıç, Sedat Tan, Tunay Ataman

S.B. Tepecik Eğitim ve Araştırma Hastanesi Genel Cerrahi Kliniği / İzmir

Morbid obezite günümüz dünyasının önde gelen sağlık sorunlarından birisini oluşturmaktadır. Türkiye'de ilk kez tarafımızdan bugüne kadar 12 hastada uygulanan Laparoskopik Roux en Y Gastrik Bypass ameliyatı ile ilerisi için ümit verici sonuçlar alınmaktadır.

Hastalarımızın 11 i kadın, 1 erkek idi. Vücut kitle index ortalaması 45,1 kg/M2 (40-64 kg/M2) idi. İlk 2 hastada gastrojejunostomi için anvil yerleştirme aşamasında açığa geçilmiş olup diğer 10 hasta laparoskopik yöntemle tamamlanmıştır. Ortalama ameliyat süresi 280 dakika (230-480 dakika) olmuştur. 3 cilt altı enfeksiyonu, 2 akciğer ateletazisi, 1 duodenum 1. kıta perforasyonu nedeniyle açık reoperasyon uygulanmıştır. Altı aylık sonuçları alınan hastalarımızın fazla kilosunun yaklaşık %60'unu kaybettikleri gözlemlendi.

S 10

LAPAROSKOPİK GASTRİK BYPASS, LAP. SLEEVE GASTREKTOMİ, LAP. GASTRİK BANDING, LAP. VERTİKAL BANTLI GASTROPLASTİ, LAP. JEJUNOİLEOSTOMİ SONUÇLARIMIZ

Güner Ögünç, Ayhan Mesci, Burak Korkmaz, Bülent Dinç, Nurettin Ay, Yücel Yüksel, Muhittin Yaprak, Barış Özcan,

Akdeniz Üniversitesi Tıp Fakültesi Genel Cerrahi Anabilim Dalı / Antalya

Morbid obezitenin cerrahi tedavisindeki başarı oranının yüksekliği tüm dünyada olduğu gibi ülkemizde de bariatrik cerrahi prosedürlerin giderek artan sıklıkta yapılmasına neden olmuştur.

Bu çalışmada Akdeniz Üniversitesi Tıp Fakültesi Genel Cerrahi Anabilim Dalı'nda Şubat 2006-Şubat 2007 tarihleri arasındaki bir yıllık sürede yapılan laparoskopik gastrik bypass (LGBs), laparoskopik sleeve gastrektomi (LSG), laparoskopik gastrik banding (LGband), laparoskopik vertikal bantlı gastroplastisi (LVBG), laparoskopik jejunoleostomi (LJI) sonuçları değerlendirildi. Hastaların hiçbirinde kan tx. ve açık cerrahi konversiyon gereksinimi olmadı (Tablo 1).

Hasta sayısının az, takip süresinin çok kısa olmasına karşın en etkin yöntemin LGBs olduğu saptandı.

SÖZLÜ BİLDİRİ ÖZETLERİ - II

Fıtık - Acil

S 11

LAPAROSKOPIK VENTRAL HERNİLERDE KULLANILAN FARKLI YAMALARIN KLİNİK SONUÇLARI

Umut Barbaros¹, Uğur Deveci², Mustafa Tükenmez¹, Yeşim Erbil¹, Rıdvan Seven¹, Ahmet Dinççağ¹, Selçuk Mercan¹, Selçuk Özarmağan¹,
¹*İstanbul Üniversitesi, İstanbul Tıp Fakültesi Genel Cerrahi Anabilim Dalı / İstanbul*
²*Tatvan Asker Hastanesi Genel Cerrahi Kliniği / Van*

Amaç: Ventral hernilerde laparoskopik yaklaşım ilk kez LeBlanc tarafından 1993'te bildirilmiştir. Yöntemin uygulama şekli hemen her merkezde aynı iken, kullanılan yamaların cinsi tartışma konusu olmaya devam etmektedir. Seçilecek yamaların batin içi yapışıklık oluşturmaması, düşük nüks oranı, kolay manüpile edilmesi ve ucuz olması aranan seçkin özelliklerdir. Bu prospektif çalışmada kliniğimize ventral herni nedeniyle başvuran ve laparoskopik yöntemle tedavi edilen hastalar incelenmiş ve kullanılan yamalar birbirleriyle karşılaştırılmıştır.

Materyal-Metot: Bu prospektif çalışmaya Aralık 2001 - Şubat 2007 arasında İstanbul Tıp Fakültesi Genel Cerrahi Anabilim Dalı'na ventral herni nedeniyle başvuran ve laparoskopik onarım yapılan 43 hasta alındı. Hasta grupları non-randomize olarak oluşturuldu. İstatistiksel karşılaştırmalarda Mann Whitney U testi kullanıldı. Hastaların 16 (%43)'sine sepra mesh, 12 (%27)'sine wall mesh, 7 (%16)'sine dual mesh, 8 (%18)'ine silpromesh uygulandı. Yamalar hazırlanırken, defekt kenarından en az 3 cm. geniş olmasına dikkat edildi. Gruplar, ameliyat süresi, hastanede kalış süresi, ağrı skoru ve ameliyat sonrası komplikasyon oranı açısından karşılaştırıldı.

Bulgular: Grupların tümü, yaş, cinsiyet, defekt alanı, mesh alanı, vücut kitle indeksi açısından homojendi. Hastaların 40 (%93) 'ı kadın 3 (%7)'ü erkek idi. Hastaların yaş ortalaması 49,4 (31-74) ±10,2 idi. Ortalama defekt alanı 45,6 (9-225) ± 50,9 cm² iken, ortalama yama alanı 239,8 (25-900) ± 190,1 cm² idi. Ortalama ameliyat süresi 98,4 (24-180) ± 33,8 dk idi. Hastanede kalış süresi 2,97 (1-10) ± 1,95 gün idi. Ortalama takip süresi 26,09 (5-67) ± 15,45 idi. Yapılan analizler yama

türünün, ameliyat süresine (p>0,05), hastanede kalış süresine(p>0,05), ve ağrı skoruna (visual analog skor) (p>0,05) etki etmediğini gösterdi. İstatistiksel anlam taşımaya da wall mesh grubunda ameliyat süresinin daha kısa, dual mesh grubunda ise ameliyat süresinin daha uzun olduğu görüldü. Her dört grupta da ameliyat sonrası yara infeksiyonu ve seroma gelişimi açısından fark saptanmadı (p>0,05). Cerrahi müdahale gerektiren komplikasyonlar açısından karşılaştırıldığında gruplar arasında fark saptanmadı (p>0,05). Total komplikasyon oranı açısından dual mesh grubunda oran anlamlı olarak yüksekti (p<0,05).

Sonuç: Ventral herni tedavisinde laparoskopik yöntemin getirdiği kazanımlar bu yöntemin uygulanabilirliğini artırmıştır. Bu çalışma, çift yüzlü yama olan wall mesh ve silpromeshin, çift katmanlı yama olan dual mesh ve sepra mesh kadar etkin ve güvenli olduğunu gösterdi. Bu serideki bizim gözlemimiz, çift yüzlü yamaların, çift katmanlı yamalara göre daha kolay manüpile edildiği, kısa dönemdeki sonuçları göze alındığında ventral herni tedavisinde güvenle kullanılabilir olduğudur.

S 12

LAPAROSKOPIK TRANSABDOMİNAL PREPERİTONEAL HERNİ ONARIMINDA BALON DİSEKSİYONU: PROSPEKTİF RANDOMİZE KLİNİK ÇALIŞMANIN ERKEN SONUÇLARI

Oğuzhan Karatepe¹, Muharrem Battal¹, Tamer Bavbek², Osman Bilgin Gülççek¹, Ersin Acet¹, Merih Altıok¹, Hakan Güven¹, Servet R. Karahan¹,

¹S.B. Okmeydanı Eğitim Hastanesi Genel Cerrahi Kliniği / İstanbul

²Sivas Asker Hastanesi Genel Cerrahi Kliniği / Sivas

Amaç; Laparoskopik inguinal herni onarımında günümüzde en sık kullanılan teknikler TEPP ve TAPP yöntemleridir. TEPP yönteminde batin içine girilmemesi dolayısıyla TAPP yöntemine göre avantajları olmasına rağmen büyük (Nyhus Tip 3 ve Tip 4) fıtıklarda fıtık kesesinin batin içine redüksiyonu ve kese diseksiyonu gi-

bi dezavantajları mevcuttur. Biz büyük inguinal hernilerde TEPP de uygulanan diseksiyon yöntemi ile TAPP operasyonunun daha kısa sürede yapılabilirdiği ve uygulama kolaylığını bildiriyoruz.

Materyal Metot: 2004-2007 tarihleri arasında değişik merkezlere (Sivas Asker Hastanesi ve Okmeydanı Eğitim Hastanesi) başvuran ve inguinal herni tespit edilen 27 hasta randomize olarak 2 gruba ayrıldı. Tüm operasyonlar tek cerrah tarafından gerçekleştirildi. Randomizasyon kura usulü yapıldı. Grup I (n=12) Grup II (n=15) hasta vardı. Grup 1 deki hastalara TAPP operasyonuna başlarken preperitoneal alan TEPP operasyonunda olduğu gibi balon diseksiyonu ile diseke edildi. Grup II deki hastalara standart TAPP operasyonu uygulandı. Sonuçlar yaş, cinsiyet, operasyon süresi, ortalama hastanede kalış süresi, işe dönüş süresi istatistiksel olarak karşılaştırıldı.

Sonuçlar: Grup I de ortalama yaş 20-45 (22,5) ,Grup II de 19-60 (21.8) idi. Gruplar arasında hastanede yatış süresi, ortalama aktiviteye başlama süresi açısından anlamlı fark yoktu. Operasyon süreleri Grup 1 de 30-120 (50), Grup II de 60-180 (90) anlamlı fark vardı. Tartışma: Özellikle Nyhus Tip 3 ve Tip 4 inguinal hernilerin laparoskopik olarak onarılması teknik güçlükleride beraberinde getirmektedir. Tarif ettiğimiz yöntem pratik, zaman kazandıran ve etkili bir tekniktir. Teknikle ilgili daha geniş serilere ihtiyaç vardır.

S 13

VENTRAL FITIKLARA LAPAROSKOPİK YAKLAŞIM VE DENEYİMLERİMİZ

Süleyman Demiryas, Bilgi Baca, Fadil Ayan, Melih Paksoy, Metin Ertem

İstanbul Üniversitesi Cerrahpaşa Tıp Fakültesi Genel Cerrahi Anabilim Dalı / İstanbul

Giriş: Laparoskopik ventral fitik onarımının sağladığı minimal invaziv cerrahi avantajlar bu tekniğin tercih sıklığını arttırmaktadır. Bu bildiride kliniğimizde ventral fitik nedeniyle laparoskopik onarım uygulanan hastalar ve sonuçları irdelenmiştir.

Hastalar ve yöntem: Kliniğimizde ventral fitik nedeniyle iki cerrah tarafından laparoskopik yöntemle tedavi edilen hastaların dosyaları; yaş, cinsiyet, fitik yerleşim yerleri, uygulanan cerrahi yöntemler, hastanede kalış süreleri, komplikasyonlar ve uzun dönem sonuçları retrospektif olarak incelendi.

Bulgular: Ocak 2000-Mayıs 2007 yılları arasında 95 hastaya laparoskopik ventral fitik onarımı uygulandı. Hastaların 24'ü erkek, 71'i kadın olup, ortalama yaş 54 (29-82)'dür. Hastaların fitik yerleşim yerleri; cerrahi kesi yeri fitiği (n=52), göbek fitiği (n=39), epigastrik fitik (n=2), lomber fitik (n=1), parastomal fitikdir (n=1). Tüm hastalara sentetik kompozit yama kullanılarak laparoskopik onarım uygulandı. Ortalama ameliyat süresi 45 (25-130) dakika olarak saptandı. Ameliyat sonrası orta-

lama hastanede kalış süresi 3.3 (1-14) gündü. Ortalama takip süresi 24 (3-84) ay olan serimizde erken dönem komplikasyon oranımız %13' dü. Erken dönem komplikasyonlarımız; trokar yerinden kanama (n=1), barsak seroza yaralanması (n=2), yara yeri enfeksiyonu (n=2), uzamış parolitik ileus (n=4) ve seromaydı (n=4). Uzun dönem takipte iki hastada yama reaksiyonu (%2) görüldü. Nüks oranı %5 (n=5) olup, bu hastaların hepsi tekrar laparoskopik yöntemle tedavi edilmiştir.

Sonuç: Laparoskopik ventral fitik onarımı daha az ağrı ve daha iyi kozmetik sonuçlarla birlikte deneyimli ellerde düşük komplikasyon ve nüks oranı olan güvenilir bir yöntemdir.

S 14

BOĞULMUŞ FITIKLARIN LAPAROSKOPİK TEDAVİSİ

Bilgi Baca, Ece Kol, Kaya Sarıbeyoğlu, Sinan Çarkman, Kağan Zengin, Salih Pekmezci, Turgut İpek, Erhun Eyüboğlu

İstanbul Üniversitesi, Cerrahpaşa Tıp Fakültesi Genel Cerrahi Anabilim Dalı / İstanbul

Giriş: Günümüzde acil koşullarda boğulmuş fitiklerin laparoskopik onarımı yapılabilmektedir. Bu bildiride boğulmuş fitik nedeniyle laparoskopik onarım yapılan hastaların sonuçlarının değerlendirilmesi amaçlandı.

Hastalar ve Yöntem: Boğulmuş fitik nedeniyle laparoskopik olarak ameliyat edilen hastaların fitik tipi, uygulanan ameliyat, ameliyat bulguları ve ameliyat sonrası takip sonuçları incelendi.

Bulgular: Mart 2000 ile Mart 2007 tarihleri arasında 348 hastaya boğulmuş fitik nedeniyle acil onarım uygulanmıştır. Hastaların 37'sinde onarım laparoskopik olarak yapılmıştır. Ortalama yaş 56 (18-86) olup, hastaların 27 tanesi erkek, 10'u kadındı. Boğulmuş kasık fitiği için 10 hastaya laparoskopik total ekstraparitoneal (TEP) onarım, 1 hastaya total abdominal preperitoneal yama (TAPP) onarımı uygulandı. Boğulmuş ventral fitik nedeniyle 26 hastaya laparoskopik yama onarımı uygulandı. Boğulmuş organlar; omentum (n=21), ince bağırsak (n=15) ve kolon (n=1) olarak saptandı. Sadece iki hastada ileum perforasyonu saptanarak birinde açık yöntemle diğerinde ise laparoskopik yardımcı segmenter ince bağırsak rezeksiyonu uygulandı. Laparoskopik TEP tamiri uygulanan hastalarda işlemin sonunda, boğulmuş organın viabilitesini kontrol etmek için göbekten karına bir adet trokar girilerek laparoskopik yapıldı. Ameliyat süresi ortalama 98 (65-135) dakika olarak saptandı. Açığa dönüş oranı %5 (n=2). Bir hastada iyatrojenik ince bağırsak yaralanması meydana geldi ve minilaparotomi ile ekstrakorporeal olarak onarıldı. Komplikasyon oranı %8 olup, bunlar; skrotal hematoma (n=1) ve seroma (n=2) idi. Laparoskopik tamir sonrası nüks saptanmadı.

Sonuç: Boğulmuş fitiklerin tedavisinde laparoskopik onarım etkili ve güvenilir bir yöntemdir.

ACIL CERRAHİDE LAPAROSKOPİNİN ETKİNLİĞİ

Mustafa Ateş¹ Sacit Çoban² Sedat Sevil³
Alparslan Terzi²

¹Malatya Devlet Hastanesi Genel Cerrahi Kliniği / Malatya

²Harran Üniversitesi Tıp Fakültesi Genel Cerrahi Anabilim Dalı / Şanlı Urfa

³Malatya Devlet Hastanesi, Acil Kliniği / Malatya

Amaç: Laparoskopi elektif koşullarda yaygın kullanılan önemli bir yöntem olmakla birlikte akut karın olgularında son zamanlarda etkin ve sık bir şekilde kullanılmaya başlandı. Akut karın olgularında laparoskopi doğru tanıyı belirlerken eş zamanlı olarak abdominal kavitenin explorasyonunu ve etken patolojinin cerrahi tedavisine de olanak sağlar. Bütün bunlara rağmen halen acil olgularda laparoskopinin tartışmalı olduğu konular vardır. Retrospektif olan bu çalışmada akut karın olgularımızda laparoskopinin etkinliği ve güvenilirliğini değerlendirmeyi amaçladık.

Materyal ve Metot: 2002 Mayıs-2006 Mayıs ayları arasında akut karın olarak değerlendirilen 147 olgu laparoskopik yöntemle opere edildi. 147 olgudan; 68 hasta şüpheli alt kadran peritoniti, 17 hasta peptik ülser perforasyonu, 62 hasta ise akut kolesistit ön tanıları ile operasyona alındı. Malignite hikayesi olan, kanama şüphesi olan, ileri derecede barsak distansiyonu olan, daha önce abdominal açık cerrahi hikayesi olan olgularda ve abdominal travma olgularında laparoskopik yaklaşım tercih edilmedi.

Bulgular: Yüz otuz yedi (%93,1) hastada kesin tanı konulurken 126 (%85,7) hastada cerrahi tedavi başarılı bir şekilde laparoskopik olarak tamamlandı. 24 kadın 1 erkek hastada (%17) gereksiz laparatomiden kaçınıldı. Açık cerrahiye geçme oranımız %14,2 idi. Morbidite oranımız %4,0 ve mortalite oranımız %0,68 idi. Ortalama 16,2 aylık takip süresince hastaların postoperatif değerlendirmelerinde sorun izlenmedi.

Sonuçlar: laparoskopik cerrahi yüksek diagnostik doğruluğu ve terapötik etkinliğinden dolayı akut karın olgularında tecrübeli cerrahlar tarafından etkin ve güvenilir bir şekilde uygulanabilir. Özellikle rutin tetkiklerin yol gösteremediği durumlarda laparoskopi gereksiz laparatomilerden kaçınmak için etkin ve değerli bir yöntemdir. Tecrübenin artması ile laparoskopinin akut karın olgularında kullanım sıklığı artacaktır fakat acil koşullarda rolü ve etkinliğini tam olarak belirlemek için daha kapsamlı çalışmalara ihtiyaç vardır.

S 16

PENETRAN TORAKOABDOMİNAL YARALANMALARDA TANISAL VE TERAPÖTİK TORAKOSKOPİ

Salih Pekmezci, Kaya Sarıbeyoğlu, Bilgi Baca,
Ece Kol, Erhun Eyüboğlu

İstanbul Üniversitesi Cerrahpaşa Tıp Fakültesi Acil Tıp

Birimi / İstanbul

Amaç: Okült diyafragma yaralanmaları tanıda gecikildiği takdirde ciddi mortaliteye neden olurlar. Bu yazıda torakoabdominal bölgenin delici ve kesici alet yaralanmalarında tanısalsal ve terapötik torakoskopi uyguladığımız seçilmiş hasta grubuna ait deneyimimizi sunuyoruz.

Gereç ve Yöntem: Bu çalışmamıza, Haziran 2001 - Nisan 2007 tarihlerinde acil ünitemizde torakoabdominal bölgenin delici ve kesici alet yaralanması nedeniyle torakoskopik yaklaşım uyguladığımız hastaları dahil ettik. Veriler hasta kayıtları göz önüne alınarak geriye dönük olarak analiz edildi.

Bulgular: Torakoabdominal bölgenin delici ve kesici alet yaralanması nedeniyle belirli bir algoritma içinde seçilmiş onüç hastaya tanısalsal ve terapötik torakoskopi uygulandı. Hastaların onikisi erkek, biri bayandı ve yaralanmaların sekizi sol, beşiyse sağ torakoabdominal bölgeden gerçekleşmişti. Ameliyatlarda genel (n=12) ve lokal (n=1) anestezi altında uygulandı. Diyafragma yaralanması dört hastada saptandı ve emilmeyen intrakorporeal dikişlerle onarıldı. İki hastada kanama kontrolü elektrokoterle sağlandı. Geriye kalan yedi hastada terapötik olmayan torakoskopi uygandı. Ortalama ameliyat süresi ve hastanede yatış süresi sırasıyla 35,4 dakika ve 3.5 gün olarak gerçekleşti. Perioperatif veya erken postoperatif dönemde karın içi atlanmış bir yaralanma, komplikasyon ya da mortaliteyle karşılaşmadı.

Sonuç: Torakoskopi diyafragma yaralanmalarının tanı ve tedavisinde etkili ve güvenilir bir yöntemdir.

S 17

KARIN BÖLGESİNİN DELİCİ VE KESİCİ ALET YARALANMALARINDA TANI VE TEDAVİ AMAÇLI LAPAROSKOPİ: 96 OLGULUK SERİ

Kaya Sarıbeyoğlu, Ece Kol, Bilgi Baca,
Salih Pekmezci, Sinan Çarkman, Kağan Zengin,
Turgut İpek, Erhun Eyüboğlu,

İstanbul Üniversitesi Cerrahpaşa Tıp Fakültesi Acil Tıp Birimi / İstanbul

Amaç: Travma alanında kullanımı gün geçtikçe artan laparoskopinin, delici ve kesici alet yaralanmalarında tanı ve tedavi açısından etkinliğini ve güvenilirliğini irdelemek.

Yöntem: Hemodinamisi stabil olan 96 hastaya Şubat 1997 -Mayıs 2007 tarihleri arasında karın bölgesini ilgilendiren delici ve kesici alet yaralanması nedeniyle laparoskopi uygulandı. Hastaların tümüne laparoskopi öncesi lokal yara yeri incelemesi uygulandı. Bu hastaların kayıtları retrospektif olarak incelendi, ameliyat teknikleri ve alınan sonuçlar irdelendi.

Bulgular: Hastaların 91'i erkek, beşi bayandı; ortalama yaş 30.8 (12-95) olarak gerçekleşti. Hastaların 49'unda (%51) cerrahi girişim gerektirecek intraabdominal patoloji saptanmadı: 34 hastada organ yaralanması yoktu, on hastada cerrahi gerektirmeyen düşük dereceli karaciğer ve dalak yaralanmaları mevcuttu, beş hastadaysa lokal yara yeri incelemesi sırasında şüpheli olan pe-

riton penetrasyonu laparoskopide saptanmadı. Hastaların 27'sinde (%28) laparoskopik tedavi edici bir işlem olarak uygulandı: 12 hastada mide onarımı, dört hastada diyafragma onarımı, üç hastada kolon onarımı, iki hastada intraperitoneal kanama kontrolü, bir hastada kombine diyafragma ve mide onarımı, bir hastadaysa kombine diyafragma onarımı ve dalaktan kanama kontrolü uygulandı. Açık ameliyata geçiş hastaların 20'sinde (%21) gerekli oldu. Toplamda laparoskopik hastaların 76'sında non-terapötik bir laparotomi önlemiş oldu. Mortalite görülmedi ve postoperatif dönemde gelişen majör komplikasyonların tümü (n=7; %7) açığa geçilen olgularda saptandı.

Sonuç: Laparoskopik karın bölgesinin delici ve kesici alet yaralanmalarında uygulanabilir, etkin ve güvenilir bir yöntemdir. İşlemin tanısal olduğu kadar tedavi amacıyla da uygulanması non-terapötik laparotomilerin azalmasına neden olacaktır.

S 18

POSTOPERATİF YAPIŞIKLIKLARA BAĞLI BAĞIRSAK TIKANIKLIKLARINDA LAPAROSKOPİK ADEZYOLİZİS

Salih Pekmezci¹, Kaya Sarıbeyoğlu¹, Uğur Korman², Ece Kol¹, Bilgi Baca¹, Adem Karataş, Erhun Eyüboğlu¹

¹İstanbul Üniversitesi Cerrahpaşa Tıp Fakültesi Acil Tıp Birimi / İstanbul

²İstanbul Üniversitesi Cerrahpaşa Tıp Fakültesi Radyo-diagnostik Anabilim Dalı / İstanbul

Amaç: Yapışıklıklara bağlı bağırsak tikanıklıklarında laparoskopik son yıllarda uygulamaya girmiş bir yöntemdir. Bu çalışmamızda konservatif tedavi sonrası oral alımı tolere eden hastalarda uyguladığımız enteroklizis kılavuzluğunda laparoskopik adezyolizis ve oral alımı tolere edemeyen hastalarda gerçekleştirdiğimiz doğrudan laparoskopik adezyolizis serimize ait sonuçları irdeledik.

Yöntem: Postoperatif yapışıklara bağlı bağırsak tikanıklığı olan hastalarda şu yaklaşım uygulandı: akut tikanıklığı olan hastalar nazogastrik dekompresyon ve sıvı resüsitasyonu ile dekomprese edilmeye çalışıldı. Bu tedavi sonucu oral alımı tolere edemeyen hastalara doğrudan laparoskopik adezyolizis uygulandı. Konservatif yaklaşımın başarılı olduğu hastalar taburcu edilerek takibe alındı. En az iki atak geçiren hastalarda dekompresyon sonrası enteroklizis uygulandı ve bu incelemenin sonucuna göre tikanıklığın nedeni yapışıklıksa hastalara enteroklizis-kılavuzluğunda laparoskopik adezyolizis uygulandı. Hastaların kayıtları incelenerek bu yaklaşımın etkinliği ve sonuçları irdelendi.

Bulgular: Ocak 1998 - Mayıs 2007 tarihleri arasında 29 hastaya laparoskopik adezyolizis işlemi uygulandı. Hastaların 21'i kadın, sekizi erkekti; ortalama yaş 49.2 (20-80) olarak gerçekleşti. Yukarıda belirtilen algoritmayı izleyerek, enteroklizis kılavuzluğunda laparoskopik adezyolizis 19 hastada uygulandı. Diğer on hastaya

akut gerilemeyen bağırsak tikanıklığı sonucu doğrudan laparoskopik adezyolizis işlemi yapıldı. Üç hastada ileri derecede yapışıklık ve teknik sorunlar nedeniyle laparotomiye geçildi. Üç hastada iyatrojenik bağırsak yaralanması görüldü ve bunların biri laparoskopik yolla diğer ikisiyse mini-laparotomiyle onarıldı. Hastaların tümünde ameliyat sonrası oral alım tolere edildi ve tikanıklık tablosu geriledi. Ameliyat sonrası hastanede ortalama yatış süresi 4,1 (2-7) gün olarak gerçekleşti. Bir hastada ameliyat sonrası birinci ayda gelişen ve konservatif tedaviyle gerileyen mekanik olmayan bağırsak tikanıklığı atağı görüldü. Diğer tüm hastaların takiplerinde komplikasyon, nüks veya mortaliteyle karşılaşılmadı.

Sonuç: Laparoskopik adezyolizis, yapışıklara bağlı bağırsak tikanıklarının tedavisinde uygulanabilir, güvenilir ve etkin bir yöntemdir. Oral alımı tolere eden hastalarda ameliyat öncesi enteroklizis tetkikinin yapılması hem tikanıklığın niteliğini gösterecek hem de adezyolizisin selektif uygulanması için yol gösterici olacaktır.

S 19

İNTESTİNAL OBSTRÜKSİYONA NEDEN OLAN MEZENTER KİSTİNİN LAPAROSKOPİK EKŞİYONU

Müjdat Balkan, Öner Menteş, Taner Yiğit, Ali Harlak, Salih Deveci, Orhan Kozak, Turgut Tufan

GATA Genel Cerrahi Anabilim Dalı / Ankara

Amaç: Mezenterik kistler intraabdominal kitle lezyonları arasında oldukça nadir görülmektedir. Mezenter kistleri duodondan rektuma kadar retroperitoneal bölge dahil herhangi bir yerde oluşabilirken, çoğunlukla %80 oranında incebarsak mezenterinden kaynaklanmaktadır. Kistin boyutuna, lokalizasyonuna, içeriğine ve komplike olup olmamasına göre değişen derecede abdominal ağrı, bulantı, kusma, kabızlık, ishal, kilo kaybı, batında kitle, distansiyon, bazen kist komplikasyonlarına bağlı torsiyon, enfeksiyon, hemoraji ve rüptür bulguları gibi akut tabloyla hastaneye müracat edebildikleri gibi tamamen asemptomatikte olabilmektedirler. Fizik muayenede %50 oranında palpable edilebilmektedirler. Tanı USG ve/veya BT nadiren MR ile konulabilir. Semptomatik mezenter kistlerinin tedavisi cerrahi rezeksiyondur.

Olgu: Yirmi iki yaşında erkek hasta yaklaşık 2 yıldır epigastriyumda ağrı, son birkaç gündür periumbilikal bölgeye lokalize kolik tarzında yakınmaları olan ve 2 gündür gaz-gaita çıkaramama şikayetiyle acil servise müracat etmişti. Fizik muayenede barsak sesleri hipoaftifti ve ele gelen kitle saptanmadı. BK:14800/mm³, diğer kan tetkikleri normal sınırlardaydı. ADBG'de intestinal hava sıvı seviyesi mevcuttu. Yapılan USG ve BT sonucunda pankreas başı inferior komşuluğunda, V.cava inferior ve sağ psoas kası anteriorunda 4x5x7 cm boyutlu, lobüle kontürlü, düzgün sınırlı hipodens kitle ve ince cidarlı anekoik kitle izlendi. Üst gis endoskopisi normal olarak saptandı.. Laparoskopik olarak yapılan eksplorasyonda kistin tamamen omentum ile örtülü olduğu, pankreas başı anteriorunda, duodondum

2. kıta ve mide antrum alt hizasında yaklaşık 5x7 cm boyutlarında komşu yapılara yapışıklık göstermekteydi. Künt disseksiyon ve koter yardımıyla kist yapışıklıklarından ve vasküler bağlantılarından kesilerek unblok eksize edildi. Kist içeriği aspire edilerek 10 mm'lik porttan batın dışına alındı. Kist içeriği şilöz vasıftaydı. Postoperatif dönemde komplikasyon gelişmeyen hasta cerrahi şifa ile taburcu edildi.

Sonuç: Mezenterik kistler akut-kronik abdominal ağrının iyi dökümente edilmiş ancak nadir gözlenen sebepleri arasındadır. Kesin nedeni belli olmayıp etyolojide idiopatik, konjental ve embriyolojik olarak lenfatik dokunun obstrüksiyonu ve ektopisi, bunun sonucunda lenf adacıklarının proliferasyonu olarak yanlış yerleşimi ve mezenter yapraklarının füzyon defekti öne sürülen teorilerden bazılarıdır. Travma ve inflamasyonda bu durumun gelişimiyle ilişkili olabilir. Tüm yaş gruplarında görülebildiği gibi genellikle yaş dağılımı %70 hastada 30 yaş altındadır. Mezenterik kistler en sık incebarsak mezenter kaynaklı olabileceği gibi duodenumdan rektuma kadar herhangi bir lokalizasyonda oluşabilir. İlk tedavi seçeneği enükleasyon ya da komplet rezeksiyondur. Yüksek rekürrens oranı nedeniyle basit kist aspirasyonunda kaçınılmalıdır. Cerrahi tedavi ayrıca malignite şüphesinde ve kistin enfekte olması, komşu barsakta obstrüksiyon ve volvulus gibi komplikasyonlar varlığında da önerilmektedir. Laparoskopik tedavi azalmış postoperatif ağrı, daha hızlı işe dönüş ve daha iyi kozmetik görünümle sonuçlanır. Operasyon süresi açık prosedürlere göre biraz uzun olabilir ancak postop hospitalizasyon süresi oldukça kısadır. Kullanılan trokar sayısı ise kistin lokalizasyonuna, cerrahın tecrübesine ve önceki abdominal operasyona göre değişebilir. Kistin malign olma ve nüks etme olasılığına karşı intraoperatif kist sıvısının batına sızmasını önlemek için tüm tedbirler alınmalıdır

S 20

DUODENAL ÜLSER PERFORASYONUNDA CERRAHİ TEDAVİ: LAPAROSKOPİK VE AÇIK DUODENORAFİ'NİN RETROSPEKTİF OLARAK KARŞILAŞ-

TIRILMASI

Bilgi Baca, Kaya Sarıbeyoğlu, İlknur Erenler Kılıç, Ece Kol, Sinan Çarkman, Kaan Zengin, Salih Pekmezci, Erhun Eyüboğlu

İstanbul Üniversitesi, Cerrahpaşa Tıp Fakültesi Genel Cerrahi Anabilim Dalı / İstanbul

Amaç: Günümüzde peptik ülser perforasyonlarının cerrahi tedavisi konvansiyonel (açık) veya laparoskopik olarak yapılmaktadır. Laparoskopik peptik ülser onarımı son dönemde gerek açık cerrahiye olan avantajları gerekse de tanısallaparakoskopiyle tüm karnın değerlendirilebilmesi sayesinde tercih edilen yöntem olmuştur.

Yöntem: Ağustos 1999-Mayıs 2007 tarihleri arasında İstanbul Üniversitesi Cerrahpaşa Tıp Fakültesi Acil Tıp Biriminde peptik ülser perforasyonu nedeniyle ameliyat olan 157 hastanın ameliyat bulguları, yöntemi ve klinik seyirleri retrospektif olarak değerlendirildi.

Bulgular: Hastaların 38'i laparoskopik, 119'u açık yöntemle ameliyat edildi. Ortalama yaş 44 (17-90)'dü. Omentoplasti 128 hastaya uygulandı (laparoskopik 19, açık 109). Açık duodenorafi yapılan hastaların 27'sine tanısallaparakoskopi uygulandı. Hastaların 15'inde (laparoskopik %8, açık %10) komplikasyon gelişti (p>0,05). Komplikasyonlar; safra kaçağı, karın içi kanama, yara enfeksiyonu, karın içi apse, mekanik intestinal obstrüksiyon (MIO), evisserasyon ve pilor stenozuydu. Hastaların %26'sında şikayetin başlangıcından ameliyata kadar geçen süre 24 saatin üzerindeydi (p>0,05). Ortalama duodenal defekt çapı 0,79 (0,3-5) cm olarak tespit edildi (p>0,05). Hastanede ortalama yatış süresi 7,3 (2-57) (laparoskopik 6, açık 7,8) gün (p<0,05) olup serimizde mortalite görülmedi.

Sonuç: Ülser perforasyonunda laparoskopik duodenorafi en az açık duodenorafi kadar güvenli bir şekilde yapılabilmektedir. Hastanede kalış süresi laparoskopik onarımda anlamlı olarak daha az tespit edilmiştir. Ayrıca karın içi kontaminasyona bağlı cerrahi yara yeri enfeksiyonu ve evisserasyon laparoskopik yaklaşımda rastlanmamıştır.

SÖZLÜ BİLDİRİ ÖZETLERİ - III

Solid Organ (dalak, pankreas, adrenal, prostat)

S 21

TESTİS KANSERİNİN POSTKEMOTERAPİ REZİDÜEL PARAAORTİK KİTLELERİNDE LAPAROSKOPİK RETROPERİTONEAL LENFADENEKTOMİ

Tibet Erdoğru, Selçuk Yücel, Erdem Akaya, Murat Uçar, Mehmet Baykara

Akdeniz Üniversitesi Tıp Fakültesi Üroloji Anabilim Dalı / Antalya

Amaç: Evre IIb ve IIc testis nonseminomatöz germ hücreli tümörlerinde kemoterapi sonrası rezidüel kitlelerin çıkartılmasında açık cerrahi kadar son yıllarda laparoskopik paraaortik/interaortokaval lenfadenektomi oldukça popülerite kazanmıştır. Laparoskopik retroperitoneal lenfadenektomi (LRPLNx) özellikle düşük morbidite, kısa sürede iyileşme ve kozmetik avantajları gibi özellikleri nedeniyle giderek yaygın olarak uygulanır hale gelmiştir.

Yöntem: Evre IIb ve IIc nonseminomatöz testis tümörü nedeniyle 4 kür BEP kemoterapisi alan ancak kemoterapi sonrasında paraaortik lenfadenopatide herhangi bir ufalma sağlanamayan 2 olguda, sırasıyla (10x6x4 cm) ve (12x7x5 cm) kitle laparoskopik retroperitoneal olarak çıkartıldı.

Bulgular: Klasik sol lomber tomografi pozisyonunda yatırılan hastalarda, Petit aralığından retroperitoneal alana parmakla girilerek, künt disseksiyon ile alan hazırlandı. Petit aralığından 1 adet 12 mm. trokar yerleştirilmesi öncesinde, parmak rehberliğinde 1 adet 10 mm. ve 1 adet 5 mm. trokar yerleştirildi. Sol renal arterin inferior komşuluğundan iliak bifurkasyonun superioruna kadar uzanan ve psoas kası ile aort ön yüzüne yapışık olan kitle üzerindeki ureter dikkatli bir şekilde disseke edilerek serbestlendi. Kitle yoğun psoas kası ve aort üzerinden disseke edildi. Lomber ven ve arterler titanium kliplerle kontrol edilerek kesildi. Tamamen serbestlenen kitle endobag içine alınarak Petit aralığı insizyonundan çıkartıldı. Sırasıyla ameliyat süresi 175 ve 267 dakika olup, kitle yaklaşık 50 ve 220 ml. kanama ile çıkartıldı. Patolojik değerlendirmede teratom metastazi belirlenen iki hastada da kür kabul edilerek, adjuvant

kemoterapi uygulanmadı. Hastanede kalma süresi 2 gün olan hastaların, hospitalizasyon süresince narkotik analjezik kullanımına gerek olmadı.

Sonuç: Germ hücreli testis tümörlerinde kemoterapi sonrasındaki rezidüel paraaortik/interaortokaval lenfadenopatiler benzer ameliyat süresi, az kanama miktarı, düşük morbidite, hızlı iyileşme süresi ile LRPLNx ile başarı ile tedavi edilebilir. Aynı zamanda Evre I NSGH tümörlerin evrelemesinde de LRPLNx düşük morbidite ve hızlı iyileşme süresi ile etkin bir cerrahi alternatif olarak uygulanabilir.

S 22

PROSTAT KANSERİ TEDAVİSİNDE LAPAROSKOPİK RADİKAL PROSTATEKTOMİ: 105 OLGU İLE TECRÜBEMİZ

Tibet Erdoğru, Murat Uçar, Ahmet Şanlı, Erdem Akkaya, Yiğit Akın, Mehmet Baykara,

Akdeniz Üniversitesi Tıp Fakültesi Üroloji Anabilim Dalı / Antalya

Amaç: Klinik organa sınırlı prostat kanseri tanısıyla ar- dışık olarak laparoskopik radikal prostatektomi (LRP) ile tedavi edilen 105 olgunun operasyon verileri ve onkolojik özellikleri, takip sonuçları beraberinde değerlendirildi.

Yöntem: Lokalize prostat kanseri belirlenen 105 hastaya (ortalama yaş: 62.9±6.8 yıl) asendan LRP uygulandı. Ameliyat öncesi hastanın vücut kitle indeksi, PSA değeri, transrektal ultrasonografide elde edilen prostat volümü, Gleason skoru ve preoperatif hemoglobin değeri değerlendirildi. Ameliyat sırasında ameliyat süresi, anastomoz süresi, yaklaşık kan kaybı, intraoperatif kan transfüzyonu yanında komplikasyonlar değerlendirildi. Ameliyat sonrası dönemde ise hastanede yatış süresi, postoperatif analjezik miktarı ve süresi, uretral kateterizasyon süresi değerlendirildi.

Bulgular: Preoperatif ortalama PSA, prostat volümü ve Gleason skoru, sırasıyla, 13.1±10.1 ng/ml, 33.2±13.4 gr ve 6.2±0.9 olarak belirlendi. Ortalama toplam ameliyat süresi 219.2±54.6 dakika olup, bu ameliyat süresi içinde yer alan, veziko-uretral anastomoz süresi ortalama 31.4±7.7 dakika olarak gerçekleşti. Hastaların %34'üne pelvik lenfadenek-

tomi, %32'sine sinir koruyucu yaklaşım uygulandı. Ortalama kan kaybı 456.2±135.7 ml olup, preoperatif hemoglobin değerine göre postoperatif değerdeki azalma %16 olarak belirlendi. %9 olguya peroperatif kan tranfüzyonu uygulandı. Postoperatif dönemdeki ilk 24 saat içinde 19 hastada hiçbir şekilde analjezik ihtiyacı olmadı. Bu dönem içinde 29 hastada kullanılan ortalama narkotik analjezik miktarı 47.3±10.7 mg olup, postoperatif median 3.5 günlük hospitalizasyon döneminde kullanılan toplam narkotik analjezik miktarı 50.1±13.2 mg olarak gerçekleşti. Hastalarda ortalama uretral kateterizasyon süresi 10.1±4.5 (median: 8) gün olarak tespit edildi. pT2 olgularındaki cerrahi sınır pozitifliği %4.7 olup, overall cerrahi sınır pozitifliği %20.9 idi. Altı ay ve üzerinde takibe dilen olgulardaki kontinans oranı ise %90 olarak belirlendi.

Sonuç: Ülkemizdeki en geniş LRP serisini oluşturan değerlendirilmemiş elde edilen operatif, onkolojik ve fonksiyonel veriler, LRP'nin ülkemiz açısından gelecekte organa sınırlı prostat kanserinin cerrahi tedavisinde tüm dünyada olduğu gibi ülkemizde de önemli bir cerrahi teknik olarak gelişeceğini göstermektedir. Özellikle laparoskopik cerrahi eğitiminin kalitesi ile bu gelişme oldukça hızlı bir uygulama alanının oluşmasında önemli yere sahip olacaktır.

S 23

KRONİK BÖBREK YETMEZLİKLİ 13 HASTADA LAPAROSKOPİK PERİTON KATETERİ UYGULAMA SONUÇLARIMIZ

H. Oğuz Koç, Selim Sarı, Güngör Üzüm, Esin Erkan, Adnan Haşlak, Vahit Tunalı

S.B İstanbul Eğitim ve Araştırma Hastanesi 4.Cerrahi Kliniği / İstanbul

Amaç: Renal replasman tedavilerinden biri olan periton dializi (PD) kateterinin takılması veya ikincil ameliyatlarının son yıllarda laparoskopik olarak yapılması açık veya körleme de denilen diğer tekniğe üstünlük sağlamıştır. Ancak yine de mekanik problemleri yaşanmaktadır. Biz de 2005 ve 2007 yılları arasında 13 hastada laparoskopi ile girişim yaptığımız PD kateter implantasyonları veya revizyonlarının sonuçlarını değerlendirip, laparoskopik girişimin yerinin daha iyi belirlenmesini amaçladık.

Yöntem: Tüm hastalara Genel Anestezi altında pnömoperitüan oluşturulduktan sonra ihtiyaca göre 2 veya 3 trokar konuldu. Tencoff PD kateterinin eğimi pelvise bakacak şekilde, simfiz pubis ve umblikus arasındaki çizgi üzerinde uygun yerden girilerek pelvise yerleştirildi. Kateterin diğer ucu cilt altında tünel oluşturularak sol ya da sağ yandan cilt dışına çıkarıldı.

Bulgular: 2005-2007 arasında körleme yöntemle takılmış 7 hastada düzeltme, 6 hastada ilk implantasyon amaçlı laparoskopik girişim uygulandı. 7 hastanın birinde kateter tekrar çalışmadığı için hemodialize (HD) dönüş oldu, diğer 6 hastada ortalama 4 aydır (2-6) kateter sorunsuz çalışmaktadır. Kateteri yeni takılan diğer 6 hastanın 2'sinde kateter 1 ay içinde deplase oldu, 2 hastada sırasıyla 2 ve 5 aydır düzgün çalışmakta, 1 hastada 4 ay sonra mekanik sorun nedeniyle HD'ye dönüş oldu, 1 hasta peritonit nede-

niyle dördüncü ayda exitus oldu.

Sonuç: Hasta sayısının azlığı ve takip süresinin kısa olduğu açıktır ancak yine de 13 hastanın 3'ünde (%23) erken dönemde mekanik problem oluşmuştur. Laparoskopik yöntem açık tekniğe göre üstünlük taşımakla birlikte hala problemlidir. Son 3-4 sene içinde properitoneal tünelli veya pelvik fiksasyonlu olarak prosedür upgrade edilmiş ve sonuçlarının daha iyi olduğu bildirilmektedir. Biz de kliniğimizde aynı yöntemi uygulamaya başladık.

S 24

SELİM ve HABİS HEMATOLOJİK HASTALIKLARDA LAPAROSKOPİK ve KONVANSİYONEL SPLENEKTOMİNİN KARŞILAŞTIRILMASI: 13 YILLIK DENEYİM

Hızır Yakup Akyıldız, Alper Celal Akcan, Mehmet Fatih Ekici, Fatih Dal, Tarık Artış, Can Küçük, Engin Ok, Erdoğan Sözüer

Erciyes Üniversitesi Tıp Fakültesi Genel Cerrahi Anabilim Dalı / Kayseri

Giriş: Splenektomi bazı selim hematolojik hastalıkların tedavisinde uzun süreden beri başarıyla uygulanan bir yöntemdir. Ama splenektominin habis hastalıklarda uygulanması tartışılan bir konudur ve faydaları riskleriyle beraber değerlendirilmelidir. Günümüzde çok büyük dalağı olan hastalar dışında (ki bu hastalarda da başarıyla uygulandığını bildiren çalışmalar mevcut) laparoskopik splenektomi selim hematolojik hastalıklarda konvansiyonel splenektominin (KS) bir alternatifi haline geldi. Çalışmamızda amacımız kliniğimizde hematolojik hastalıkların tedavisi için yaptığımız laparoskopik splenektomilerden elde ettiğimiz sonuçları tartışmak ve bu sonuçları konvansiyonel cerrahi yöntemle karşılaştırmaktır.

Materyal-Metot: Çalışmamıza Erciyes Üniversitesi Tıp Fakültesi Genel Cerrahi Anabilim Dalında hematolojik hastalık nedeniyle 1993-2006 tarihleri arasında elektif splenektomi ameliyatı yapılan 100 hasta dahil edilmiştir. Laparoskopik yöntemle 42 konvansiyonel yöntemle 58 hasta ameliyat edildi. Her iki gruptaki hastaların demografik verileri benzerdi. LS 39 hastada başarıyla tamamlandı (%93). Aksesuar dalak ve kan kaybı açısından her iki grup arasında da fark yoktu. Hiçbir hastamıza ameliyat sırasında kan transfüzyonu gerekmedi. LS grubunda ameliyat süresi KS grubuna göre anlamlı olarak uzundu. Buna karşılık LS grubunda hastanede kalma süresi ve ameliyat sonrası analjezik ihtiyacı KS grubuna göre anlamlı olarak azdı. Her iki grup arasında ameliyat sonrası komplikasyon açısından anlamlı fark yoktu. Her iki grupta da en sık görülen komplikasyon ateletaziydi.

Sonuç: Literatürdeki veriler ve çalışmamızdan elde ettiğimiz sonuçlar ışığında hematolojik hastalıkların cerrahi tedavisinde LS'nin KS'ye güçlü bir alternatif olduğu görülmektedir.

S 25

LAPAROSKOPİK SPLENEKTOMİ SIRASINDA AKSESUAR DALAK TESPİTİNDE YENİ BİR YARDIMCI

TEKNİK: GAMA PROB KULLANIMI

Umut Barbaros, Mustafa Tükenmez, Ahmet Dinççağ, Yesim Erbil, Selçuk Mercan

İstanbul Üniversitesi, İstanbul Tıp Fakültesi, Genel Cerrahi Anabilim Dalı İstanbul

Amaç: Özellikle hematolojik hastalıkların cerrahi tedavisinde gerek laparoskopik gerekse konvansiyonel splenektomide karşılaşılan önemli sorunlardan birisi de aksesuar dalak varlığının ilk cerrahi girişim sırasında tespit edilip, çıkartılmasıdır. Bu çalışmada laparoskopik splenektomi sırasında aksesuar dalak varlığının ve lokalizasyonunun belirlenmesinde ameliyat öncesi görüntüleme tekniklerinin yanı sıra ilk ameliyat sırasında gama prob kullanımının uygulanabilirliği ve faydalarını irdelemeyi amaçladık.

Materyal-metot: Çalışmamızda çoğunluğu İdiopatik trombositopenik purpura (n=17) tanılı 22 hastayı prospektif olarak laparoskopik splenektomi öncesi ve sırasında aksesuar dalak açısından değerlendirdik. Tüm hastalara aksesuar dalak değerlendirme amaçlı ameliyat öncesi ultrasonografi, bilgisayarlı batin tomografisi, ve nükleer sintigrafi incelemeleri yapıldı. Tüm hastalara laparoskopik eksplorasyona yardımcı olarak dalak batin dışına alındıktan sonra peroperatura gama probe yardımı ile batin içinde nükleer madde tutulumu sayıldı. Tüm hastalara ameliyattan 1 ay sonra kalan aksesuar dalak dokusu kontrolü açısından kontrol nükleer sintigrafik inceleme yapıldı.

Bulgular: İki hastada ameliyat sırasında maeliyat öncesi batin tomografisinde de tespit edilen aksesuar dalak varlığı gama prob ile de tespit edildi. Bu hastaların birisinde ameliyat öncesi tomografide 2 aksesuar dalak varlığından bahsedilirken ameliyat sırasında 3 aksesuar dalak bulundu. Aksesuar dalak şüphesi olmasına rağmen gama prob sayımı ve laparoskopik eksplorasyonda aksesuar dalak tespit edilmedi. Bu hastaların 1 ay sonraki sintigrafi kontrollerinde de aksesuar dalağa rastlanmadı. Aksesuar dalak tespitinde, ameliyat öncesi tomografi ve laparoskopik eksplorasyonun duyarlılığı %75 iken, ameliyat sırasındaki gama prob yardımcı nükleer materyal sayımının duyarlılığı %100 olarak bulundu. Ameliyat öncesi ultrasonografi ve sintigrafinin aksesuar dalak tespitinde duyarlı olmadığı görüldü.(%0, %0)

Sonuç: Ameliyat öncesi görüntüleme tekniklerinin aksesuar dalak tespitinde başarısı oldukça sınırlıdır. Ameliyat sırasında gama prob, cerrahi eksplorasyona yardımcı olarak özellikle geride kalan aksesuar dalağın tekrar eden hematolojik hastalıklara neden olabileceği patolojilerde laparoskopik eksplorasyona yardımcı teknik olarak kullanılabilir.

S 26

EL YARDIMLI LAPAROSKOPİK SPLENEKTOMİ TEKNİĞİ

Umut Barbaros, Mustafa Tükenmez, Cem Dural, Kemal Hünerli, Ahmet Dinççağ, Yeşim Erbil, Rıdvan Seven, Selçuk Mercan

İstanbul Üniversitesi İstanbul Tıp Fakültesi Genel Cerrahi Anabilim Dalı / İstanbul

Amaç: Laparoskopik splenektomi her ne kadar altın standart olarak kabul edilmeye başlansa da splenomegali ve malignite varlığında, dalağın boyutu ve bütünlüğünün bozulmaması gerekliliği 1995 yılında Kusminsky tarafından laparoskopi ve açık splenektomi arasında yeni bir tekniğin tarif edilmesine sebep olmuştur.

Yöntem: İstanbul Tıp Fakültesi Genel Cerrahi servisinde splenomegali vakalarında el yardımcı laparoskopik splenektomi tekniği uyguladık. Ortalama yaşın 53 olduğu, toplam 5 (3 E, 2 K) hastada gerek dalağın büyüklüğü gerekse dalağın parçalanmadan batin dışına alınması gerekliliği bu tekniğin uygulanmasında birincil nedendi. Hastalarda kamera portu ve çalışma portu (10 mm) yanı sıra sağ subkostal veya göbek üstü orta hatta yapılan 7-8 cm lik insizyondan sokulan el portu kullanıldı. Ameliyat süresi ortalama 102 dakika, ameliyat sırasında kan kaybı ortalama 200 ml idi. Bu hastaların ameliyat sonrası hastanede kalış süresi ortalama 4.2 gün oldu. Postop herhangi bir komplikasyonla karşılaşılmadı.

Sonuç: El yardımcı laparoskopik splenektomi splenomegalili olgularda veya dalak bütünlüğünün korunması gereken olgularda laparoskopik splenektominin yararlarından faydalanabilmek için kullanılabilir bir teknik olarak ortaya çıkmaktadır. Her ne kadar teknik çok yeni olmasa da bu konu ile ilgili prospektif kontrollü klinik çalışmaların yokluğu bu tekniğin yaygın uygulanabilirliğini kısıtlamaktadır.

S 27

HEMATOLOJİK SELİM DALAK HASTALIKLARINDA LAPAROSKOPİK SPLENEKTOMİ

Yavuz Kurt¹, Sezai Demirbaşı², İlker Sücüllü¹, Yüksel Aydın¹, M.Levhi Akın¹, Mehmet Yıldız¹

¹GATA Haydarpaşa Eğitim Hastanesi Genel Cerrahi Kliniği / İstanbul

²GATA Genel Cerrahi Anabilim Dalı / Ankara

Giriş: Son yıllarda özellikle dalağın selim hematolojik hastalıklarında laparoskopik splenektomi seçilmiş hastalarda iyi bir yöntem olarak karşımıza çıkmaktadır. Laparoskopik yaklaşımın konvansiyonel cerrahiye göre avantajları arasında kısa hastanede kalış süresi, daha az ameliyat sonrası ağrı, daha iyi kozmetik ve erken işe dönüş sayılabilir.

Materyal-Metot: Servisimizde 2005- 2007 yılları arasında yapılan laparoskopik splenektomi olguları retrospektif olarak değerlendirildi. Bu hastaların ameliyat endikasyonları, hastanede kalış süreleri, ameliyat süresi, morbidite ve mortalite sonuçları değerlendirildi.

Bulgular: İki yıllık dönem içerisinde 11 hastaya laparoskopik splenektomi uygulandı. Hastaların altısı erkek, beşi kadın ve ortalama yaşları 35 (21-65) olarak tespit edildi. Hastaların altısına idiyopatik trombositopenik purpura, üçüne herediter sferositoz, birine hipersple-

nizm ve birine dalak kisti nedeniyle laparoskopik splenektomi uygulandı. İlk 5 olgu el yardımcı yapılırken, son altı olgu sol lateral dekübit pozisyonunda lateral transabdominal posterior yaklaşım ile tamamen laparoskopik olarak yapıldı. Önce splenik fleksura düşürüldü ardından dalağın lateral ve süperior bağları disseke edilerek dalak mediale devrildi. Ardından ligasure ve klip kullanarak hilusda dalak arter ve veni ayrı ayrı disseke edilerek kesildi. Dalak büyük boy endo-bag içine konduktan sonra port giriş yerlerinden biri genişletildi ve dalak torba içinde parçalanarak dışarıya alındı. Ortalama ameliyat süresi 110 dakika (80-140), hastanede kalış süresi ise 3 (2- 5) gün ve intraoperatif kanama miktarı 57 ml (0-180) olarak bulundu. Hastaların birinde kanama diğerinde ise hiler lenfadenopati görülmesi üzerine açığa geçildi (%18). Hastaların ikisinde (%18) postoperatif dönemde atelektazi gelişti.

Sonuç: Hematolojik selim dalak hastalıklarında, laparoskopik splenektominin güvenli ve teknik olarak uygulanabilir bir girişim olarak hastalarımızda faydalı bir teknik olduğunu gördük. Açığa geçiş oranı yüksekliği ve ameliyat süresi uzunluğunun tecrübe ile azalacağını düşünüyoruz.

S 28

LAPAROSKOPİK ADRENALEKTOMİ; İLK KLİNİK DENEYİMLERİMİZ

Yavuz Kurt, Ali İlker Filiz, İlker Sücüllü, Mehmet Yıldız

Gata Haydarpaşa Eğitim Hastanesi Genel Cerrahi Kliniği / İstanbul

Amaç: Bu çalışmada laparoskopik adrenalectomi (LA) uyguladığımız ilk 5 olgunun retrospektif değerlendirmesini sunmayı amaçladık.

Materyal metot: Servisimizde 2006- 2007 yılları arasında dördü kadın, biri erkek toplam beş olguya LA uyguladık. Endikasyonlarımız; üç olguda cushing sendromuna yol açan, yüksek kan ve idrar kortizol seviyeleri ile seyreden adrenal kitle, bir olguda hipertansiyona yol açan ve yüksek kan aldosteron seviyesi ile seyreden adrenal kitle (Conn Sendromu) ve bir olguda ise tesadüfen tespit edilen 4.5 cm çapında bir adrenal kitle (insidentaloma) idi. Tümüne lateral abdominal dekübitus pozisyonunda lateral transabdominal yaklaşıldı. Adrenal yaklaşımın üçü sağda, ikisi soldaydı. Sağdaki adrenal kitlelere 4 port soldakilere ise 3 port ile girişim yapıldı. Solda öncelikle splenik fleksura düşürüldü, ardından dalağın lateral ligamanları kesilerek dalak mediale devrildi, adrenal loja ulaşıldı. Sağda ise karaciğerin lateral ligamanları kesilerek karaciğer sağ lobu ilave bir port ile ekarte edilmek suretiyle adrenal loja ulaşıldı. Lateral, superior ve böbreğe komşu inferior yağ doku diseksiyonu sırasında ortaya çıkan vasküler yapılar ligasure ile disseke edildi. Solda adrenal ven tek başına, sağda ise vena kavaya doğrudan açılan üç ya da dört ven dikkatli diseksiyonla izole edildi, kliplendi ve kesildi. Adrenal bez batın içine gönderilen bir torba içinde dışarıya alındı.

Bulgular: Hastalarımızın ortalama yaşı 32 (20- 54), ortalama ameliyat süresi 105 dakikaydı (90- 130). Olguların hiçbirinde açığa dönüş olmadı. Operasyon esnasında kan transfüzyonu yapılmadı. Hiçbir hastaya dren konmadı. Postoperatif komplikasyon gelişmedi. Olguların hastanede ortalama yatış süresi 2.6 gün (2- 3)'dü. Cushing sendromuna yol açan adenomlarının ortalama çapı 3.5 cm olup birinin patolojisi makronodüler hiperplazi diğerleri adenom olarak geldi, aldosteron salgılayan adenomun çapı ise 1.5 cm, insidentaloma ise 4.5 cm idi. **Sonuç:** Laparoskopik adrenalectomi, adrenal bez cerrahisinde yararlı görülmüş, dikkatli ve sabırlı diseksiyon gerektirdiği müşahade edilmiştir. Hastanede kalış süresi kısa olmaktadır. Daha iyi kozmetik sonuç ve erken aktiviteye dönüş sağladığı değerlendirilmiştir.

S 29

AKUT PANKREATİT SONRASI GELİŞEN PANKREATİK PSÖDOKİSTLERİN TEDAVİSİNDE ENDOSKOPİK KİSTOGASTROSTOMİ UYGULAMASI

Asım Cingi, Cumhur Yeğen

Marmara Üniversitesi Tıp Fakültesi Genel Cerrahi Anabilim Dalı / İstanbul

Giriş ve Amaç: Akut pankreatit sonrası hastalarda %10'a varan oranda psödokist gelişimi izlenir. Semptomatik psödokistlerde tedavide standart olan cerrahi girişimlere alternatif olarak endoskopik ve perkütan yöntemler geliştirilmiştir. Bu çalışmada genel cerrahi kliniğimizde akut pankreatit sonrası psödokist gelişen ve semptomatik olarak seyreden hastalarda endoskopik kistogastrostomi ile tedavi sonuçlarının ve yöntemin cerrahi kliniklerde uygulanabilirliğinin tartışılması amaçlanmıştır.

Yöntem: Bu çalışmada mayıs 2005 ve mayıs 2007 tarihleri arasında Marmara Üniversitesi Hastanesi Genel Cerrahi Endoskopi Ünitesi'nde akut pankreatit sonrası semptomatik psödokist nedeni ile endoskopik kistogastrostomi yapılan 4 hastanın sonuçları değerlendirilmiştir.

Bulgular: Mayıs 2005- Mayıs 2007 arasında 4 hastaya (1 erkek, 3 kadın; ortalama yaş 51,5) endoskopik kistogastrostomi işlemi uygulanmıştır. Hastalarda girişim endikasyonları akut pankreatit sonrası gelişen ve sebat eden psödokiste bağlı şiddetli ağrı ve basiya bağlı mide çıkış tıkanıklığı olarak belirlenmiştir. Hastalarda kanama, perforasyon gibi erken dönem komplikasyonlar gerçekleşmemiştir. Hastalar işlemi iyi tolere etmiş ve ortalama 2 gün sonra taburcu edilmişlerdir. Hastaların stentleri ortalama 8 hafta sonra çekilmiştir. Hastaların klinik bulguları ortalama 11.7 ay takip sonrası problemsiz olarak seyretmektedir.

Sonuç: Akut pankreatit sonrası gelişen ve sebat ederek semptomatik olan psödokistlerin tedavisinde endoskopik kistogastrostomi düşük mortalite, kabul edilebilir morbidite ve kısa hastanede kalış süresi ile uygun seçilmiş hastalarda cerrahiye alternatif etkin bir yöntemdir.

S 30

ERCP SONRASI KOMPLİKASYON: BİLATERAL PNOMOTORAKS VE DUODENUM PERFORASYONU

Leyla İyilikçi¹, Mesut Akarsu², Esra Duran¹, Huriye Begburs Sarıkaya¹, Banu Bıyıklı³

¹*Dokuz Eylül Üniversitesi Tıp Fakültesi, Anesteziyoloji ve Reanimasyon Anabilim Dalı / İzmir*

²*Dokuz Eylül Üniversitesi Tıp Fakültesi, İç Hastalıkları Anabilim Dalı / İzmir*

³*Dokuz Eylül Üniversitesi Tıp Fakültesi, Genel Cerrahi Anabilim Dalı / İzmir*

ERCP, biliyer ve pankreatik hastalıkların tanı ve tedavisinde önemli değere sahip bir yöntemdir. Terapötik girişimler (taş ekstraksiyonu, sfinktrektomi, litotripsi, balon dilatasyon, stent yerleştirilmesi vb.) sırasında ortaya çıkabilecek major komplikasyonlar; duodonal perforasyon, hemoraji, tansiyon pnömotoraks ve pankreatittir. ERCP yapılan olgularda pnömotoraks insidansı belirsizdir. Duodenum perforasyonu ise nadirde olsa rastlanan

bir komplikasyondur. Olgu; 24 yaşında, bayan hasta. Sezaryen operasyonundan 25 gün sonra karın ağrısı, bulantı, kusma, sarılık şikayetleri olan olgunun laboratuvar tetkiklerinde; ALT 502 (0-34), AST 305 (0-31), indirekt bilirubin 2.07 (0-0,8), total bilirubin 5.44 (0.2-1), direkt bilirubin 3,37 (0-0,2), ALP 1267 (64-300), GGT 515 (7-49) olarak saptandı. Üst batin BT' de ise intrahepatik safra yollarında ve koledokta genişleme bulunan olgunun, MRCP'sinde, koledok lumen çapınının 18 mm genişliğinde olduğu, koledok orta kesimde yaklaşık 12 mm çapında taş ile uyumlu dolum defekti bulunduğu gözlemlendi ve safra kesesi içersinde de 1 cm çapında taş ile uyumlu dolum defekti olduğu saptandı. Kolelithiazis, koledokolitiazis ve intra-ekstra hepatik safra yollarında dilatasyon sonucuna varılarak, koledokolitiazis nedeniyle sedasyon ile ERCP yapılan ve işlem sonrası anestezi derlenme ünitesinde, bilateral pnömotoraks gelişmesi sonucu acil operasyona alınan olgumuzda, retroperitoneal duodenum perforasyonu saptandı. Olguya hemen bilateral toraks tüpü takıldı, kolesistektomi, koledok T-tüp drenajı, duodenuma primer onarım yapılarak ameliyat sonrası onuncu gün sorunsuz olarak taburcu edildi.

SÖZLÜ BİLDİRİ ÖZETLERİ - IV

Kolorektal - Appendiks

S 31

LAPAROSKOPİK REKTOPEKSİ DENEYİMLERİMİZ: 25 OLGU

Ünal Sabancı¹, İbrahim Öğün², Gültekin Candemir³

¹Yüzüncü Yıl Üniversitesi Tıp Fakültesi Genel Cerrahi Anabilim Dalı / Van

²Özel Nene Hatun Hastanesi Genel Cerrahi / Ankara

³Ankara Asker Hastanesi Genel Cerrahi / Ankara

Giriş: Total rektal prolapsus, rektum duvarının tüm katları ile anal kanaldan aşağı ve dışarıya doğru sarkmasıdır. Hatalarda çeşitli klinik şikayetlere neden olur. Tedavisi cerrahi olup, pek çok operasyon yöntemi tanımlanmıştır. Laparoskopik cerrahinin gelişmesiyle birlikte laparoskopik rektepeksi ameliyatı da bu hastalık için tercih edilen bir yöntem olmuştur. Bu çalışmanın amacı bizim bu konudaki deneyimlerimizi ortaya koymak ve sonuçlarımızı sizlerle paylaşmaktır.

Hastalar ve Yöntem: Ekim 2000- Nisan 2005 tarihleri arasında kliniğimizde Total rektum prolapsusu olan 25 hastaya laparoskopik rektepeksi operasyonu uyguladık. Hastalarımızın ortalama yaşı 25.4(20-50) dir. Hastaların tanıları fizik muayene ile kondu. Hasta şikayetleri genellikle; akıntı, konstipasyon, rektumun dışarı çıkması ve inkontinans idi. Operasyon tekniği şu şekildedir; 3 trokar ile batına girildikten sonra promontoryumdan itibaren rektum posterioru koksikse kadar dişe edildi. Sonra anterior ve lateral diseksiyonlar yapıldı. Lateral ligamentler sağlam bırakıldı. Olguların bir kısmına posterior, bir kısmına da anterior rektepeksi yapıldı(prolen mesh ile). Üç olguda laparoskopik sigmoid kolon rezeksiyonu + rektepeksi bir arada yapıldı.

Sonuçlar: Olguların hiçbirinde intraoperatif major komplikasyona rastlanmadı. Rezeksiyon gerektiren 1 olguda açık operasyona dönüldü. Postoperatif narkotik analjezik ihtiyacı olmadı. Tüm olgularda Nonsteroid antiinflamatuar ilaçlarla yeterli analjezi sağlandı. Rezeksiyon yapılmayan hastalar ortalama postoperatif 3.günde, rezeksiyonlu olanlar ortalama 7. günde taburcu edildi. Olguların %78'inde kontinansa iyileşme oldu. Konstipasyonlu olguların %50'sinde gelişme kay-

dedildi. Bir olguda nüks gelişti ve bu olgu daha sonra açık yöntemle opere edildi.

Tartışma: Rektal prolapsus ameliyatları rektum veya transabdominal yaklaşımla yapılabilir. Abdominal yaklaşımla yapılan rezeksiyonlu veya rezeksiyonsuz rektepek-siler en az nüks riski olan ameliyatlardır. Laparoskopik rektepeksi, açık transabdominal operasyonların tüm avantajlarına sahip olup buna ek olarak postoperatif ağrının az olması, postoperatif erken taburcu edilmeleri, kişilerin normal aktivitelerine erken dönmeleri ve iyi kozmetik sonuçları nedeniyle tercih edilen bir ameliyat tekniğidir.

S 32

REKTUM KANSERİNİN CERRAHİ TEDAVİSİNDE LAPAROSKOPİNİN YAŞAM KALİTESİ, SEKSÜEL VE ÜRİNER FONKSİYONLAR ÜZERİNE ETKİLERİ

Oktar Asoğlu¹, Tuğba Matlım¹, Hasan Karanlık², Murat Atar³, Mahmut Müslümanoğlu¹, Abdullah İçci¹, Vahit Özmen¹, Ateş Kadioğlu³

¹İstanbul Üniversitesi, İstanbul Tıp Fakültesi, Genel Cerrahi Anabilim Dalı / İstanbul

² İstanbul Üniversitesi, İstanbul Tıp Fakültesi, Radyasyon Onkolojisi, Onkoloji Enstitüsü / İstanbul

³İstanbul Üniversitesi, İstanbul Tıp Fakültesi, Üroloji Anabilim Dalı / İstanbul

Amaç: Rektum kanserinin cerrahi tedavisinde güncel tedavi yöntemi olan laparoskopinin yaşam kalitesi üzerine etkilerini araştırmak.

Yöntem: 2002 - 2007 yılları arasında ameliyat edilebilir rektum kanseri tanısıyla 55 i laparoskopik 61i açık cerrahi tedavi uygulanmış 116 hasta arasından çalışmaya katılmayı kabul edenler ve çalışma kriterlerine uygun olanlar arasından 63 olgu (%59) prospektif olarak değerlendirildi. Seksüel ve üriner fonksiyonlar ile yaşam kalitesi (IIEF-FSFI) anket yöntemi ile sorgulandı. Ayrıca her hastaya ameliyat sonrasında üroflovetri uygulandı ve ultrasonografi ile rezidüel idrar volümü bakıldı. Hastaya ve hastalığa ait tüm bulgular ayrıca istatistiksel analize dahil edildi. İstatistiksel analizde student T test ve ki-kare testi kullanıldı.

Bulgular: Çalışmaya alınan hastaların 37 si erkek, 26'sı kadın, median yaş 57 (29-82) idi. Hastaların 34'üne (% 54) laparoskopik (Grup 1), 29'una (% 46) açık TME (Grup 2) uygulandı. Grup 1 deki hastaların 7'sine (%21), grup 2 deki hastaların 10'una (%35) abdominoperineal rezeksiyon uygulandı. Seksüel disfonksiyon çalışmaya alınan tüm hastaların 14 ünde (%22) bulunurken, grup 1'de 4 (%11), grup 2de 10 hastada (%34) (p=0.031) saptandı. Üriner disfonksiyon genel olarak 9 hastada (%14), grup 1 de 6 (%18), grup 2'de 3 (%10) (p=0.14), depresyon grup 1 de 2 (%6), grup 2de 1 (%3) (p=0.51) hastada görüldü. Grup 1 de 1 (%3), grup 2'de 1 (%3) hastada gaz-gayta inkontinansı ileri derecede kötü olarak bulundu (p=0.2). Çok değişkenli analizde seksüel fonksiyonları etkileyen tek anlamlı değişkenin laparoskopik cerrahi olduğu bulundu (HR 2.4, CI: 1.4-4.5, p=0.02).

Sonuç: Rektum kanserli olguların tedavileri sonrasında, hastalığın klinik ve patolojik evresinin, radyoterapi alıp almamasından ziyade, uygulanan cerrahi tedavi şekli ve diseksiyona dikkat etme seksüel yaşam kalitesi üzerine doğrudan etkilidir.

S 33

REKTUM KANSERİNİN TEDAVİSİNDE LAPAROSKOPİK VE AÇIK MEZOREKTAL EKSIZYONUN KISA DÖNEM SONUÇLARI

Oktar Asoğlu¹, Tuğba Matlım¹ Hasan Karanlık²
Mahmut Müslümanoğlu¹ Abdullah İğci¹
Vahit Özmen¹ Mustafa Keçer¹ Mesut Parlak¹

¹İstanbul Üniversitesi, İstanbul Tıp Fakültesi, Genel Cerrahi Anabilim Dalı, / İstanbul

²İstanbul Üniversitesi, İstanbul Tıp Fakültesi, Radyasyon Onkolojisi, Onkoloji Enstitüsü / İstanbul

Amaç: Rektum kanserlerinin cerrahi tedavisinde laparoskopik yaklaşımlar hala kuşku taşımaktadır. Amacımız, laparoskopik total mezorektal eksizyonun kısa dönem sonuçlarını değerlendirmektir.

Yöntem: 2002-2007 yılları arasında ameliyat edilebilir rektum kanseri tanısıyla tedavi edilen ardışık 116 hastanın 55 ine (%47) laparoskopik (grup 1), 61 ine (%53) açık (grup 2) TME uygulandı. Klinik T4 tümörlü olgular, acil cerrahi girişim gerektiren ve eş zamanlı hepatektomi uygulanan olgular çalışma dışı bırakıldı. Hastaların ameliyat bulguları, ameliyat ve hastanede kalış süreleri, morbidite ve mortalite oranları, patoloji bulguları ve kısa dönem takip sonuçları değerlendirildi.

Bulgular: Grup 1 ve grup 2 arasında yaş, cinsiyet, tümörün lokalizasyonu, uygulanan cerrahi girişim şekli açısından fark bulunmadı (p>0.05). Grup-1 deki hastaların 8'inde (%15) diseksiyon güçlüğü, teknik yetersizlik ve/veya kanama nedenleriyle açık cerrahiye dönüldü. Grup-1 de ortalama ameliyat süresi 180±60 dk, hastanede kalış süresi 6 (5-21) gün iken grup-2 de ortalama ameliyat süresi 140±40 (p=0.04), hastanede kalış süresi 8 (5-29 gün) (p=0.031) idi. Grup-1 de 20 hastada (% 36), grup-2 de 27 (% 44) hastada ameliyat sonrasında komplikasyon gelişti (p=0.306). Mortalite

grup 1'de 2 (%4), grup 2'de 2 (%3) hastada görüldü (p=0.671) . Grup -1 de yapılan patolojik incelemede ortalama lenf nodu sayısı 20 (4-80) iken, grup -2 de 21 (1-82) (p=0.489) olarak bulundu. Grup-1 de hastaların 1'inde (%2) distal sınır, 2'sinde (%4) lateral sınır pozitifliği mevcutken grup -2 de 3 (%5) distal sınır (p=0.36), 9 (%15) lateral sınır pozitifliği (p=0.04) saptandı. Mezo-rektum grup 1 de 48 hastada % 87, grup-2 ise 41 hastada (%67) tam olarak çıkartıldı.(p: 0.015). Median 16 aylık takipte (1-64 ay) laparoskopik ve açık cerrahi gruplarında sırasıyla 1 (%2) ve 4 (%7) hastada lokal nüks (p=0.216), 5 (%9) ve 13 (%21) hastada sistemik metastaz (p=0.058) görüldü. Genel sağkalım oranları laparoskopik ve açık cerrahi gruplarında sırasıyla %93 ve %75 olarak saptandı (p=0.01).

Sonuç: Rektum kanserinin tedavisinde laparoskopik yaklaşımlar, morbidite ve mortaliteyi arttırmazken onkolojik kaliteyi düşürmez. Bizim kısa dönem sonuçlarımıza göre rektum kanserinin tedavisinde laparoskopik cerrahi, standart seçenek olmaya adaydır.

S 34

LAPAROSKOPİK YARDIMLI KOLON KANSERİ CERRAHİSİNDE İLK DÖRT YILDA GELDİĞİMİZ NOKTA: 85 OLGUNUN ANALİZİ

Emre Balık, Metin Keskin, Sümer Yamaner,
Türker Bulut, Yılmaz Büyükuncu, Ali Akyüz,
Necmettin Sökücü, Dursun Buğra

İstanbul Üniversitesi, İstanbul Tıp Fakültesi Genel Cerrahi Anabilim Dalı / İstanbul

Amaç: İlk kez 1992 yılında laparoskopik yardımcı kolon rezeksiyonu yapılmasına rağmen kanser olgularındaki güvenilirliği başından sorgulanmıştır. Onkolojik açıdan güvenilirliği 2000'li yılların başlarında çeşitli çalışmalar ile gösterilmiş olsa da hala belirli çevrelerce kanser olgularındaki laparoskopik girişimlerin sonuçlarına şüpheyle yaklaşılmaktadır. Bu çalışmada 4 yıl boyunca kolon kanseri nedeniyle laparoskopik girişim yapılan olguların erken dönem sonuçlarının sunulması amaçlanmıştır.

Araç: Mart 2003 - Mart 2007 tarihleri arasında laparoskopik olarak gerçekleştirilen 185 kolorektal rezeksiyon olgusunun prospektif olarak toplanan, demografik, ameliyat, patolojik inceleme, mortalite ve morbidite nedenleri, hastanede kalış süreleri, açığa geçiş oranları, vücut kitle indeksi, en uzun kesi boyu, pasaj ve gıda başlanma süreleri retrospektif olarak değerlendirilmiştir.

Bulgular: Laparoskopik teknikler kullanılarak dört yıllık dönemde ameliyat edilen 185 olgunun 25'inde selim patolojiler mevcutken (%13), 160 (%87), olguda habis patolojiler saptandı. Kolon kanseri tanısıyla ameliyat edilen toplam 85 hasta (E: 47, K:38)'nın yaş ortalaması 58.5 idi (20-85). Tümör lokalizasyonları ve yapılan ameliyatlara tablo 1 ve 2 de gösterilmiştir. Hastaların ortalama vücut kitle indeksi %24.8 (19-30) di. Hastaların gaz pasajı ortalama 1.03 günde(1-3) gerçekleşirken, gıda alımlarına ortalama 3.9. (2-7) günde başlanılmıştır. Hastanede kalış süresi ortalama 8.3 gün iken açığa

Giriş: Restoratif proktokolektomi ülseratif kolit ve familial adenomatöz polipozis için seçkin bir operasyondur. Burada aynı cerrahi ekip tarafından yapılan laparoskopik restoratif proktokolektomi olguları ve sonuçları sunuldu.

Hastalar ve Yöntem: Laparoskopik restoratif proktokolektomi yapılan hastalar retrospektif olarak değerlendirildi. Cerrahi tedavi endikasyonları, komplikasyonlar, ameliyat sonrası erken ve geç dönem sonuçlar bildirildi.

Bulgular: Ocak 1999 ve Mayıs 2007 tarihleri arasında yaş ortalaması 37 (18-69) yıl olan 16 kadın ve 31 erkek toplam 47 hastaya restoratif proktokolektomi işlemi uygulandı. Hastaların ikisi Familial adenomatöz polipozis geri kalan 45'i ise ülseratif kolit hastalığı nedeniyle ameliyat edildi. Hastaların 22'sinde ameliyatlar laparoskopik yöntemle yapıldı. Hastaların 18' i elektif, 4'ü acil olarak ameliyat edildi. Elektif ameliyatlar; tek aşamalı (n=10), iki aşamalı (loop ileostomi, n=8) olarak, acil ameliyatlar iki (n=2) ve üç (n=2) aşamalı olarak uygulandı. Ameliyat sonrası ortalama hastanede kalış süresi 4 (2- 6) gündü. Hastalarda mortalite yoktu. Ameliyat sonrası komplikasyon oranı %18 idi. Major komplikasyonlar; poş kaçağı (n=1), akut mekanik intestinal obstrüksiyon (n=1), ileostomi kaçağı (n=1), cerrahi yara yeri enfeksiyonuydu (n=1). Ortalama takip süresi 18 (1-58) aydı. Ortalama dışkılama sayısı 4 (2-9) /gündü. Restoratif proktokolektomi uygulanan hastaların 1 tanesi intestinal Crohn tanısı aldı.

Sonuç: Restoratif proktokolektomi hastanın yaşam kalitesini arttıran bir yöntemdir. Deneyimli bir ekip tarafından laparoskopik olarak yapıldığında hastanın kısa sürede normal yaşamına dönmesi ile yaşam kalitesinin daha da artması sağlanmaktadır.

S 37

CROHN HASTALIĞI NEDENİYLE LAPAROSKOPİK CERRAHİ TEDAVİ UYGULANAN HASTALARIN SONUÇLARI

İsmail Hamzaoğlu, Tayfun Karahasanoğlu, Bilgi Baca, İlnur Erenler Kılıç, Barış Bayraktar

İstanbul Üniversitesi, Cerrahpaşa Tıp Fakültesi Genel Cerrahi Anabilim Dalı / İstanbul

Giriş: Crohn hastalığının genellikle medikal tedavi uygulanmasına rağmen tekrarlayan barsak tıkanıklıkları, karın içi apseler ve internal veya eksternal fistüller nedeniyle hastalara cerrahi tedavi yapılmaktadır. Bu bildiriye tek cerrahi ekip tarafından laparoskopik cerrahi tedavi uygulanmış hastaların sonuçları sunuldu.

Hastalar ve Yöntem: Crohn hastalığı nedeniyle ameliyat edilen hastalar retrospektif olarak değerlendirildi. Yapılan cerrahi girişimler, komplikasyonlar, ameliyat sonrası erken ve geç dönem sonuçlar bildirildi.

Bulgular: Ocak 2000 ve Nisan 2007 tarihleri arasında yaş ortalaması 37 (21-58) yıl olan 23 kadın ve 25 erkek

toplam 48 hasta komplike Crohn hastalığı nedeniyle ameliyat edildi. Hastaların 24' ünde ameliyatlar laparoskopik yöntemle yapıldı. Hastaların cerrahi tedavi endikasyonları; medikal tedaviye rağmen tekrarlayan barsak tıkanıklığı (n=16), internal fistüller (n=3), batıniçi yapışıklık (n=1), eksternal fistül (n=1), karaciğer apsesi (n=1), ileum perforasyonu (n=1) ve Crohn hastalığı zemininde gelişmiş tümördü (n=1). Laparoskopik olarak yapılan ameliyatlar; ileoçekal rezeksiyon (n=16), kısmi ince barsak rezeksiyonu (n=2), sağ hemikolektomi (n=1), sol hemikolektomi (n=1), total kolektomi (n=1), sigmoid loop kolostomi (n=1), adezyolizis (n=1), karaciğer apse drenajıydı (n=1). Ortalama hastanede kalış süresi 7 (2-18) gündü. Mortalite yoktu. Ortalama takip süresi 28 (3-59) aydı. Histopatolojik incelemeler sonrası 1 hastaya intestinal tüberküloz tanısı kondu.

Sonuç: Crohn hastalığında cerrahi tedavi ikinci planda düşünülmeli ve amaç hastalıklı intestinal segmentin sınırlı rezeksiyonu olmalıdır. Hastalığın ilerleyen dönemlerinde yeniden cerrahi müdahaleye ihtiyaç duyacağı düşünüülürse yapılan girişimler ne kadar minimal invaziv olursa hasta için uzun dönem sonuçları o kadar iyi olacaktır. Bu nedenle Crohn hastalığının laparoskopik tedavisi önerdiğimiz bir yöntemdir.

S 38

LAPAROSKOPİK TOTAL MEZOREKTAL EKŞİZYON

Tayfun Karahasanoğlu, İsmail Hamzaoğlu, Bilgi Baca, İlnur Erenler Kılıç, Saliha Avcı

İstanbul Üniversitesi, Cerrahpaşa Tıp Fakültesi Genel Cerrahi Anabilim Dalı / İstanbul

Giriş: Total mezorektal ekşizyon (TME) distal ve orta yerleşimli rektum kanserlerinde onkolojik olarak etkili bir yöntemdir. Bu çalışmada orta ve alt rektum kanseri nedeni ile laparoskopik TME uygulanan hastalar sunuldu.

Hastalar ve Yöntem: Rektum kanseri nedeniyle laparoskopik TME uygulanan hastalar retrospektif olarak değerlendirildi. Hastaların ameliyat bulguları, histopatolojik bulgular, ameliyat sonrası komplikasyonlar ve uzun dönem sonuçlar bildirildi.

Bulgular: Nisan 2004 ve Mayıs 2007 tarihleri arasında yaş ortalaması 61 (32-87) olan 27 kadın ve 28 erkek, toplam 55 hasta rektum kanseri nedeniyle ameliyat edildi. Hastaların 38'ine TME, 17'sine parsiyel mezorektal ekşizyon (PME) yapıldı. Laparoskopik TME uygulanan hastaların cerrahi rezeksiyon endikasyonları; adenokarsinom (n=37) ve nöroendokrin karsinom (n=1) olup, %4'üne preoperatif radyoterapi uygulandı. Hastaların 18'ine abdominoperineal rezeksiyon (APR), 19'una sfinkter koruyucu TME ve birine de restoratif proktokolektomi uygulandı. Koloanal anastomoz ve poş anal anastomoz uygulanan hastaların 12'sine geçici loop ileostomi yapıldı. Ameliyat sonrası hastanede kalış süresi ortalama 8 (3-35) gündü. Mortalite oranı %2 (n=1) idi. Sakral ven yaralanması olan bir hastada açığa geçildi (Konversiyon oranı %2). Ameliyat sonrası erken komplikasyonlar; kaçak (n=1), mezenter em-

Tablo 1. Tümör Yerleşim Bölgeleri Poster 24

Tümör Yerleşim Yeri	n	%
Sigmoid Kolon	46	54.2
Sağ Kolon	29	34.2
Tüm Kolon	5	5.8
Sol Kolon	3	3.5
Transvers Kolon	2	2.3
Toplam	85	100

Tablo 2. Yapılan Ameliyatlar Poster 24

Ameliyatlar	n	%
Anterior Rezeksiyon	41	48.8
Sağ Hemikolektomi	29	34.2
Sol Hemikolektomi	9	10.5
Total Kolektomi	5	5.9
Aşağı Anterior Rez	1	1.1
Toplam	85	100

dönüş oranı %13.6 dir. Erken dönemde mortalite olmayıp, genel morbidite oranı %16.6 dir. Major komplikasyon olarak seride sadece 4 (%4.7) olguda anastomoz kaçağı gelişmiştir. Diğer morbiditeler minör komplikasyon grubunda değerlendirilmiştir. Patolojik incelemeler sonucunda çıkarılan piyeslerin ortalama uzunluğu 29 cm (12-80) iken ortalama tümör çapı 5.5 cm (1.5-11), diseke edilen lenf nodu sayısı ortalama 29.4 adet (4-89) olarak saptanmıştır.

Sonuç: Laparoskopik kolon kanseri cerrahisindeki erken dönem sonuçlarımız gerek teknik açıdan gerekse de onkolojik yeterlilik açısından literatür verileriyle eş doğrultuda gitmektedir. Erken dönem sonuçları umut verici ve yüz güldürücü olan bu teknik, ileri laparoskopik deneyimi olan merkezlerde uygulanmalıdır

S 35

MINİMAL İNVAZİV CERRAHİ ve REKTUM KANSERİ: 75 OLGU İLE ERKEN DÖNEM SONUÇLAR

Emre Balık, Metin Keskin, Cem Dural, Yılmaz Büyükcü, Türker Bulut, Necmettin Sökücü, Ali Akyüz, Dursun Buğra

İstanbul Üniversitesi, İstanbul Tıp Fakültesi Genel Cerrahi Anabilim Dalı / İstanbul

Amaç: Laparoskopik kolon kanseri cerrahisi günümüzde onkolojik açıdan kendini ispatlamış olsa da rektum kanseri için henüz böyle ortak bir karara varılamamıştır ve bu konudaki çok merkezli çalışmalar ve tartışma-

lar hala devam etmektedir. Bu çalışmada yaklaşık dört senelik bir dönemde aynı ekip tarafından gerçekleştirilen laparoskopik yardımcı 75 rektum kanseri olgusunun erken dönem sonuçlarını değerlendirilmiştir.

Yöntem: Nisan 2003-Nisan 2007 tarihleri arasında kliniğimizde laparoskopik teknikler kullanılarak tedavileri gerçekleştirilen toplam 185 kolorektal olgu içinden rektum kanseri nedeniyle ameliyat edilmiş olan 75 hasta, retrospektif olarak; yaş, cinsiyet, tümörün yerleşim yeri, neoadjuvan tedavi, ameliyat tekniği, açığa geçiş nedeni, piyes uzunluğu, kitle büyüklüğü, lenf nodu sayısı, gaz çıkışı, oral gıda başlama zamanı, hastanede kalış süresi, erken ve geç dönem komplikasyonlar açısından değerlendirildi.

Bulgular: Serideki hastaların 41'i (%58) erkek, 34 (%42) kadındı. Ortalama yaş 56.4 (19-85) idi. Tümörün yerleşim yeri 16 (%21) hastada proksimal rektum, 37 (%49) hastada orta rektum, 22 (%30) hastada distal rektumdu. Hastaların 41'i (%58) neoadjuvan kemoradyoterapi tedavisi almış iken 34 (%42)'ü almadan ameliyat edildi. Hastaların 59'una (%78.5) sfinkter koruyucu cerrahi yapılırken, 15 (%0) tanesine de abdominoperineal rezeksiyon ve inoperabl olan 1 (%1.5) hastaya loop ileostomi ameliyatı yapıldı. İki (%2.5) hastaya hibrid yardımcı laparoskopik, 65 (%86.5) hasta laparoskopik yardımcı, 8 (%11) hasta ise laparoskopik olarak ameliyat edildi. Sfinkter koruyucu cerrahi yapılan 59 hastaya aşağı anterior rezeksiyon ameliyatı yapıldı. Bunlardan 25 (%42) tanesine koruyucu stoma açıldı. Çeşitli nedenlerle toplam 12 (%16) hastada açığa geçiş olmuştur. Ortalama takip süresi 2 yıldır (1 ay-4yıl). Serimizde ameliyat sırasında ve ameliyat sonrası erken dönemde mortalite sıfırdır. Ameliyat sırasında gelişen komplikasyon 1 (%1.3) hastada mesane yaralanması, 1 (%1.3) hastada aort yaralanmasıdır. Hastaların ortalama vücut kitle indeksi %24.2 (15.9-37.8), çıkarılan lenf nodu sayısı 20.55 adet (5-57), piyes uzunluğu 26.9 (13-65) cm idi. Mezorektal bütünlük olguların patolojik incelemelerde %94 oranında tam ve tama yakın idi. Kesi uzunluğu tüm seride laparoskopik olarak bitirilebilen olgularda 5,9 (0-12) cm idi. Gastrointestinal pasaj ortalama 2.16 (1-20) günde sağlanırken, oral gıda başlama zamanı ortalama 4.25 (1-29) gündü. Hastanede kalış süresi laparoskopik olarak bitirilen vakalarda ortalama 10.4 (4-38) gündü. Ameliyat sonrası erken dönemde morbidite %28 (21 hasta)'dir. Erken dönemde major komplikasyon olarak 5 (%6.6) hasta, klinik olarak doğrulanmış anastomoz kaçağı, 2 (%2.6) hastada evantrasyon, 6 (%8) ileus gelişti. Diğer komplikasyonlar minör komplikasyon (n:8, atelektazi, üriner infeksiyon vs) olarak değerlendirildi.

Sonuç: Minimal invaziv teknikler kullanılarak yapılan rektum kanseri cerrahisinin sonuçları onkolojik açıdan, gerekse cerrahi sonuçları açısından literatürle uyum göstermekte olup güvenli sınırlardır. Gerek açık rektum kanseri cerrahisi, gerekse de laparoskopik yardımcı rektum kanseri cerrahisi ancak belirli bir bilgi ve deneyimi olan merkezlerde yapıldığı takdirde sonuçlar yüz güldürücüdür.

S 36

LAPAROSKOPIK RESTORATİF PROKTOKOLEKTOMİ

İsmail Hamzaoglu, Tayfun Karahasanoğlu, Bilgi Baca, İlknur Erenler Kılıç, Halil Kara, Gültekin Ozan Küçük

boli (n=1), geç dönem komplikasyonlar; parastomal herni (n=2) ve mesane denervasyonu (n=1)'ydu. Piyesle çıkarılan ortalama lenf nodu sayısı 15 (3-31) olarak bildirildi. Hastaların evresi (AJCC evrelemesine göre); %40 (evre I), %26 (evre IIA), %3 (evre IIIA), %10 (evre IIIB) ve %21 (evre IIIC) olarak tespit edildi. Ortalama takip süresi 12 (1-37) ay olan hastaların hiçbirinde lokal nüks görülmedi. Uzak metastaz oranı %7 (n=3) olarak saptandı.

Sonuç: Laparoskopik TME deneyimli ellerde güvenli ve etkili şekilde uygulanabilen bir yöntemdir.

S 39

YENİ VOLATİL ANESTEZİKLERİN İNFLAMATUVAR YANITA ETKİLERİNİN KARŞILAŞTIRILMASI

Banu Taylan¹, Remziye Sivacı¹, Sezgin Yılmaz², Tülay Köken³, Coşkun Polat²

¹Akdeniz Üniversitesi, Tıp Fakültesi Anestezi ve Reanimasyon Anabilim Dalı / Antalya

²Akdeniz Üniversitesi, Tıp Fakültesi Genel Cerrahi Anabilim Dalı / Antalya

³Akdeniz Üniversitesi, Tıp Fakültesi Biokimya Anabilim Dalı / Antalya

Amaç: Çalışmamızda laparoskopik kolesistektomi uygulanan hastalarda,yeni volatil anestezi olarak kullanıma giren desfluran ve sevofluranın, 2 l/dakika ve 4,4 l/dakika akımlarda inflamatuvar yanıt etkilerinin karşılaştırılması amaçlandı.

Yöntem: Elektif laparoskopik kolesistektomi operasyonu uygulanacak 30-70 yaş arası, ASA I-II risk gruplarındaki 30 gönüllü hasta çalışmaya dahil edildi. Premedikasyon, anestezi induksiyonunda verilecek ilaçlar, operasyon sırasındaki sıvı tedavisi, operasyon sonrasında ki analjezi standardize edildi. Rastgele dört gruba ayrılan hastalarda; Grup I'de (n=8) %50 O₂, %50 hava, 2 l/dk akım hızı ile 1 MAC desfluran, Grup II'de (n=7) %50 O₂, %50 hava, 4,4 l/dk akım hızı ile 1 MAC desfluran, Grup III'de (n=8) %50 O₂, %50 hava, 2 l/dk akım hızı ile 1 MAC sevofluran, Grup IV'de (n=7) %50 O₂, %50 hava, 4,4 l/dk akım hızı ile 1 MAC sevofluran kullanıldı.

Bulgular: Hastalardan, operasyon öncesi, insüflasyonun 30. dakikası ve operasyon sonrası 24. saat olmak üzere toplam üç kez kan örneği alınarak serum IL-2, IL-4, IL-6, CRP ve PCT düzeyleri ölçüldü. Tüm sonuçlar SPSS for Windows 10.0 programında yazılarak istatistikleri yapıldı. Demografik verilerde ve hemodinamik bulgularda gruplar arasında anlamlı fark saptanmadı. IL-2 değerlerinin gruplar arasında yapılan karşılaştırmalarında istatistiksel olarak anlamlı fark saptanmadı. Bulunan tüm değerler normal sınırlar içerisindeydi. Antiinflamatuvar olayın göstergesi olarak düşündüğümüz IL-4 değerlerinde, 2 l/dk akımda desfluran kullandığımız grupta diğer gruplara göre postoperatif dönemde istatistiksel olarak anlamlı yükseklik saptandı. Tüm gruplarda proinflamatuvar sitokin olan IL-6, inflamatuvar yanıtın saptanmasında bilinen en değerli göstergelerden olan CRP ve PCT değerinde postoperatif

dönemde yükselme saptandı. 10-14 mmHg basınçlar arasında oluşturulan pnömoperitonyomla gerçekleştirilen laparoskopik kolesistektomilerde postoperatif dönemde IL-6, CRP ve PCT düzeylerinin preoperatif döneme göre istatistiksel olarak anlamlı artış gösterdiği ve volatil anestezi türlerinden desfluran ve sevofluranın, 2 l/dk ve 4,4 l/dk akımlarda, postoperatif inflamatuvar yanıt etkilerinin farklı olmadığı gözlemlendi.

Sonuç: Çalışmamızda desfluran ve sevofluranın, 2 l/dk ve 4,4 l/dk akımlarda, postoperatif immün yanıt etkilerinin farklı olmadığını izledik. Bu nedenle laparoskopik kolesistektomilerde mümkün olan en düşük maliyetin sağlanması açısından düşük akımlı anestezi yöntemi kullanılmalıdır.

S 40

DUODENAL ÜLSER PERFORASYONUNDA CERRAHİ TEDAVİ: LAPAROSKOPİK VE AÇIK DUODENORAFİNİN RETROSPEKTİF OLARAK KARŞILAŞTIRILMASI

Bilgi Baca, Kaya Sarıbeyoğlu, İlkur Erenler Kılıç, Ece Kol, Sinan Çarkman, Kaan Zengin, Salih Pekmezci, Erhun Eyüboğlu

İstanbul Üniversitesi, Cerrahpaşa Tıp Fakültesi Genel Cerrahi Anabilim Dalı / İstanbul

Amaç: Günümüzde peptik ülser perforasyonlarının cerrahi tedavisi konvansiyonel (açık) veya laparoskopik olarak yapılmaktadır. Laparoskopik peptik ülser onarımı son dönemde gerek açık cerrahiye olan avantajları gerekse de tanisal laparoskopiyile tüm karın değerlendirilebilmesi sayesinde tercih edilen yöntem olmuştur.

Yöntem: Ağustos 1999-Mayıs 2007 tarihleri arasında İstanbul Üniversitesi Cerrahpaşa Tıp Fakültesi Acil Tıp Biriminde peptik ülser perforasyonu nedeniyle ameliyat olan 157 hastanın ameliyat bulguları, yöntemi ve klinik seyirleri retrospektif olarak değerlendirildi.

Bulgular: Hastaların 38'i laparoskopik, 119'u açık yöntemle ameliyat edildi. Ortalama yaş 44 (17-90)'dü. Omentoplasti 128 hastaya uygulandı (laparoskopik 19, açık 109). Açık duodenorafi yapılan hastaların 27'sine tanisal laparoskopik uygulandı. Hastaların 15'inde (laparoskopik %8, açık %10) komplikasyon gelişti (p>0,05). Komplikasyonlar; safra kaçağı, karın içi kanama, yara enfeksiyonu, karın içi apse, mekanik intestinal obstrüksiyon (MİO), evisserasyon ve pilor stenozuydu. Hastaların %26'sında şikayetin başlangıcından ameliyata kadar geçen süre 24 saatin üzerindeydi (p>0,05). Ortalama duodenal defekt çapı 0,79 (0,3-5) cm olarak tespit edildi (p>0,05). Hastanede ortalama yatış süresi 7,3 (2-57) (laparoskopik 6, açık 7,8) gün (p<0,05) olup serimizde mortalite görülmedi.

Sonuç: Ülser perforasyonunda laparoskopik duodenorafi en az açık duodenorafi kadar güvenli bir şekilde yapılabilir. Hastanede kalış süresi laparoskopik onarımda anlamlı olarak daha az tespit edilmiştir. Ayrıca karın içi kontaminasyona bağlı cerrahi yara yeri enfeksiyonu ve evisserasyon laparoskopik yaklaşımda rastlanmamıştır.

SÖZLÜ BİLDİRİ ÖZETLERİ - V

Hepatobiliyer - Pneumoperitoneum

S 41

STANDART LAPAROSKOPİK KOLESİSTEKTOMİ SONRASI ŞİLÖZ ASİT OLGUSU: NADİR GÖRÜLEN OLGU SUNUMU

Erdoğan Mütevellî Sözüer¹, Hızır Yakup Akyıldız¹, Alper Celal Akcan¹, Can Küçük¹, Mehmet Fatih Ekici¹, Halil Saraçoğlu²

¹Erciyes Üniversitesi Tıp Fakültesi Genel Cerrahi Anabilim Dalı / Kayseri

²Özel Erciyes Hastanesi Genel Cerrahi / Kayseri

Giriş: Şilöz asit laparoskopik operasyonlarından sonra nadiren görülen bir komplikasyondur. Şilöz asitin nedenleri; lenf disseksiyonu yapılan kanser cerrahisi, tüberküloz, nonspesifik bakteriyel ve parazitik peritoneal enfeksiyonlar, siroz, abdominal travma, radyoterapi ve cerrahi yaralanmalardır. Laparoskopik cerrahi sonrası şilöz asit gelişen kolelitiasizli hastamızın klinik seyri, tedavisini literatür bilgileri eşliğinde değerlendirdik.

Olgu: Semptomatik safra kesesi hastalığı olan 46 yaşında bayan hastaya elektif şartlarda laparoskopik kolesistektomi yapıldı. Operasyon öncesi batın ultrasonografisinde safra kesesi içinde en büyüğü 1 cm olan multiple kalkül tespit edildi, safra kesesi duvarı 4 mm idi, perikolesistik mayi saptanmadı. Tam kan sayımı ve biyokimyasal değerleri normaldi. Laparoskopik kolesistektomi sonrası postoperatif 1. günde drenajdan 1000 cc şilöz asit ile uyumlu kirli beyaz renkte drenaj mevcuttu. Dren mayisinden gönderilen örnekte trigliserit düzeyi 1200 mg/dl ölçüldü. Eş zamanlı serum trigliserit düzeyleri normal sınırlarda tesbit edildi. Oral alımı kesildi, parenteral nütrisyon başlandı. Medikal tedavi sonrası şilöz vasıftaki akıntı seröz akıntı haline geldi. Dren mayisinde trigliserit seviyesi serum düzeyleri ile eşit hale geldi (150 mg/dl). Günlük debi 1000 cc civarında devam etti. İlk operasyondan 7 gün sonra hasta tekrar opereyona alındı. Safra kesesi yatağına, hilusta disseke edilen dokulara 3/0 PDS ile plikasyon uygulandı. İkinci operasyon sonrası 1. günde 50 cc seröz vasıfta drenaj oldu. İkinci gün drenaj gelen olmadı. Dreni çe-

kilen hasta taburcu edildi.

Tartışma: Şilöz fistüller operasyon sonrası dönemde mortaliteye kadar varabilen morbiditeye sebep olabilir. Asit sıvısının en önemli özelliği, trigliserid konsantrasyonunun yüksek olması (200-8100 mg/dl) ve hücrelerinin %70-90 oranında lenfosit olmasıdır. Persistan şilöz asitler, yüksek debili fistüller sonrası malnütrisyon ve sıvı elektrolit dengesizliği görülebilir. Literatürde az sayıda olguda laparoskopik cerrahi sonrası şilöz asit olgusu bildirilmiştir. Konservatif tedaviye cevapsız olgularda bizim olgumuza benzer olarak cerrahi tedavi uygulanmıştır. Konservatif tedavide aralıklı parasentez, orta zincirli yağ asidi içeren proteinden zengin diğer yağlardan fakir diyet, TPN ve somatostatin sayılabilir. Tedaviye cevapsız vakalarda cerrahi eksplorasyon düşünülmelidir.

S 42

RATLARDA OLUŞTURULMUŞ DENEYSSEL PNÖMOPERİTONYUM MODELİNDE BETA-D GLUKAN'IN PERİTONEAL İMMÜN DEFANS BELİRTEÇLERİ VE SİTOKİN YANITI ÜZERİNE ETKİLERİ

Okan Yumuş¹, Eray Kara¹, Teoman Coşkun¹, Yavuz Kaya¹, Cengiz Kırmaz², Ahmet Var³

¹Celal Bayar Üniversitesi Tıp Fakültesi Genel Cerrahi Anabilim Dalı / Manisa

²Celal Bayar Üniversitesi Tıp Fakültesi Erişkin Allerji İmmünoloji Anabilim Dalı / Manisa

³Celal Bayar Üniversitesi Tıp Fakültesi Biyokimya Anabilim Dalı / Manisa

Amaç: Laparoskopik cerrahinin, peritoneal ve sistemik immün yanıt üzerindeki etkileriyle ilgili bilginiz henüz yeterli düzeyde değildir. Cerrahi travmanın yarattığı immüendisregülasyonu düzenlemek için değişik yöntemler denenmektedir. Bu çalışmanın amacı, pnömoperitoneum oluşturulmuş rat modelinde, preoperatif kullanılan beta-glukanın peritoneal immün sisteme ve sitokin yanıtına etkilerini incelemektir.

Materyal ve Metot: 28 adet rat, şu şekilde 3 gruba ayrıldı: grup 1, n=9 (sham-operasyon yok); grup 2, n=9

(kontrol, 10 mmHg ile 30 dk pnömoperitonyum); grup 3, n=10 (beta-glukan, pnömoperitonyum öncesi 7 gün 100mg/kg/gün gavajla beta-glukan). Pnömoperitonyum uygulandıktan 24 saat sonra tüm ratların peritoneal yıkama sıvıları alınarak, flowsitometri ile CD4, CD8, CD25 tayini ve ELISA ile IL-4, IL-10, IL-12, IFN- γ , TGF- β tayini yapıldı.

Sonuçlar: Beta-glukan grubunda CD4+CD25+ T hücrelerde (Treg) her iki gruba göre ve IL-10 düzeylerinde sham grubuna göre anlamlı yükseklik saptandı (p<0.05). IFN- γ düzeyi kontrol grubunda sham grubuna göre yüksek bulunurken, beta-glukan grubunda kontrol grubundan anlamlı derecede düşüktü (p<0.05). CD4+ T hücrelerde gruplar arasında anlamlı farklılık gözlenmezken, CD8+ T hücreler beta-glukan grubunda yüksek bulundu. TGF- β düzeyi beta-glukan grubunda her iki gruptan daha yüksekti. IL-4 ve IL-12 düzeylerinde anlamlı değişiklik gözlenmedi.

Tartışma: Pnömoperitonyum, peritoneal immünitede disregülasyona neden olmaktadır ancak preoperatif beta-glukan tedavisi, regülatör T hücre düzeylerini artırarak bu disregülasyonun şiddetini azaltmakta ve oluşan inflamatuvar süreci süprese etmektedir. Bu çalışma literatürde beta-glukanın deneysel laparoskopik cerrahi ve regülatör T hücreleri üzerine etkilerini inceleyen ilk çalışmadır. Bu nedenle beta glukanın immün sistemin diğer öğelerine olan etkileri, ilacın farklı doz ve kullanım sürelerinde ne gibi etkilerinin olduğunun ortaya konabilmesi amacıyla ileri deneysel ve klinik çalışmalara gereksinim vardır.

S 43

LAPAROSKOPİK KOLESİSTEKTOMİDE AÇIK YÖNTEMLE PNÖMOPERİTUAN OLUŞTURULMASI

Fuat İpekçi, Ömer Engin, Mehmet Yıldırım, Emrah Bayam, Fatih Akdamar,

SB İzmir Eğitim ve Araştırma Hastanesi 2 Genel Cerrahi Kliniği Bozyaka / İzmir

Giriş: Laparoskopik kolesistektomi (LK) ,kolelithiazis olgularında ameliyat sonu dönemde hasta konforu ,ameliyat sonu ağrının az olması,hastanede yatış süresinin kısa olması ve erken işbaşı yapılması açısından rutin ameliyat yöntemidir.Ancak daha önce ameliyat olan olgularda adhezyonlar olabileceğinden relatif LK indikasyonudur. Ayrıca; Veres iğnesi ve/veya trokar girişine bağlı gelişecek barsaktan damar yaralanmasına dek bir çok organ yaralanmasını engellemek en büyük sorunumuzdur. Bizde laparoskopik kolesistektominin bu dezavantajlarını ortadan kaldırmak için uyguladığımız "açık pnömoperituan oluşturulması" yöntemini sunmak ve irdelemeyi amaçladık.

Materyal-Metot: SB İzmir Eğitim ve Araştırma Hastanesi 2. Cerrahi Kliniğinde 2005-2007 yılları arasında önceden abdominal cerrahi girişim yapılan kolelithiazis olguları çalışmaya alındı.Tüm olgulara laparoskopik kolesistektomi yapılarak, yaş , cins , etyoloji (taşı kese, polip, akut kese, hidrops kese), açık keseye geçiş ne-

deni ve oranı ,hastanede yatış süresi ve morbiditesi değerlendirildi.İlk trokarın girmesi için göbek altından 15 mm.lik vertikal insizyon yapılarak cilt,cilt altı, fascia, periton katları görülerek açıldı.Karın içi organların periton ile yapışık olduğu yerler manuel olarak açıldı.Postop herniyi önlemek için fasias U dikişleri ile kapatıldı.Tüm ameliyatlar aynı ekip tarafından yapıldı.

Bulgular: LK yapılan 31 olguya daha önce abdominal cerrahi yapılmıştı. Bu olguların yaş ortalaması 47 (17-76), kadın/erkek 27/ 4 oranındadır. Bu olguların etiolojisinde 15 (%48) olguda kolelithiazis saptanırken, 9 (%29)'unda akut kolesistit, 6 (%19)'sında hidrops kesesi, birinde akut pankreatit saptandı. Olgularda daha önce yapılan girişimler sırasıyla, 19 (%61) olguda jinekolojik, beş olguda akut apandisit, dört olguda mide , iki olguda umbilikal herni, bir olguda nefrolithiazis nedeniyle yapılmıştı.

Açık pnömoperituan; göbeğin hemen altı orta hat 1-1,5 cm'lik fasiaya kadar kesi, fasianın iki pensle asılıp peritona ulaştırılması, açılan karın boşluğuna manuel yardımla girilip varsa yapışıklıklar dekole edilip, 10 mm lik trokar dış kılıfı karın boşluğuna gönderilir. Pomadlı sponch ile air proof sağlanır ve deri çamaşır pensiyile askıya alınır. Olguların hiç birinde açık kolesistektomiye geçilmedi. Hastanede yatış süresi ortalama 2 gündü. Mortalite ve morbidite görülmedi.

Amaç: 1) Adhezyonun yol açabileceği trokar yaralanması dışında ,daha önce abdominal cerrahi girişim geçirmiyen olgularda da, trokar uygulamasına bağlı intestinal organ ve vasküler yaralanmalardan sakınmaktır. 2) Postoperatif. herniden kaçınmak için fasias kapatılmasına özen gösterip, teknik detaylara dikkat edilmiştir. 3) Karın içi adhezyonla karşılaşılacak olgularda diseksiyonun sabırlı ve paniğe kapılmadan yapılması, erken dönemde açık ameliyata geçilmemesi kanaatindeyiz 4) Bu yöntem sadece kolesistektomi için değil diğer laparoskopik işlemler içinde önerilmektedir.

S 44

ELEKTİF LAPAROSKOPİK KOLESİSTEKTOMİDE PROFİLAKTİK ANTİBİYOTİK KULLANIMININ POSTOPERATİF ENFEKSİYON KOPLİKASYONLARINA ETKİSİ

Melih Kara, Gürkan Tellioğlu, Murat Yıldar, Osman Krand, İbrahim Berber, İzzet Titiz

Haydarpaşa Numune Eğitim Araştırma Hastanesi 1. Genel Cerrahi Kliniği Haydarpaşa / İstanbul

Amaç: Elektif laparoskopik kolesistektomilerde (LK) profilaktik antibiyotik kullanımı birçok merkezde halen rutin bir uygulamadır. Bu çalışmada LK profilaktik antibiyotik kullanımının ameliyat sonrası enfeksiyon komplikasyonlarına etkisi araştırıldı.

Materyal metot: Elektif LK yapılan toplam 80 hasta, prospektif randomize edilerek iki gruba ayrıldı. Grup A'ya anestezi öncesi 1 gr cefazolin, grup B'ye 10 ml izotonik intravenöz olarak verildi. Üç ayrı kültür alındı; 1. Trokarların yerleştirilmesi sonrası, lojun 50cc izoto-

nik ile yıkanmasını takiben, 2. Safra kesesi içinden, 3. Kolesistektomi sonrası lojun berrak gelene kadar yıkanmasını takiben yıkama mayinden kültür alındı. Her iki grubun demografik özellikleri, kan biyokimyası, geçirilmiş akut kolesistit, kolanjit, diabetes mellitus, akut pankreatit, mekanik ikter ve preop ERCP varlığı, vücut kitle indeksi (BMI), ASA skoru, ameliyat süresi, perop safra kesesi perforasyonu, hastanede kalış süresi, postop 1. ve 4. hafta kontrollerinde gelişen komplikasyonlar değerlendirildi.

Bulgular: Her iki grubun demografik özellikleri, kan biyokimyası, ASA skorları, BMI, ameliyat süreleri benzerdi. Grup A' da 13 hastada, grup B' de 14 hastada perop safra kesesi perforasyonu oldu. Her iki grupta da birinci kültürlerde üreme olmadı. 2. Kültürlerde Grup A'da (n=13), B'de (n=11) üreme oldu. 3. Kültürlerde Grup A'da (n=3), B'de (n=3) üreme oldu. Postop takiplerinde Grup A'da kesenin çıkarıldığı port giriş yerinde yara enfeksiyonu (n=2), idrar yolu enfeksiyonu (n=1), subhepatik abse (n=1), grup B'de ise yara yeri enfeksiyonu (n=3), alt solunum yolu enfeksiyonu (n=1), idrar yolu enfeksiyonu (n=1) gelişti. Ameliyat sonrası enfeksiyon oranları Grup A' da %1, Grup B'de %1,2 ile benzerdi (p>0.05). 3.Kültürde üreme olan hastaların tamamında ameliyat sonrası enfeksiyon komplikasyonu görülmüştür

Sonuç: Profilaktik antibiyotik verilmesinin LK sonrası gelişen enfeksiyon komplikasyonları üzerine koruyucu etkisinin olmadığı saptandı. 3.Kültürde üreme olan hastalarda profilaksi yerine terapötik antibiotik kullanımı rasyonel yaklaşımdır.

S 45

LAPAROSKOPİK CERRAHİNİN 20. YILINDA KLİNİĞİMİZİN LAPAROSKOPİK CERRAHİ ALANINDAKİ GELİŞİMİNİN 10 YILLIK DEĞERLENDİRİLMESİ

Atilla Çelik, Ediz Altınlı, Neşet Köksal, Ömer Faruk, Özkan Rüştü Kurt

Genel Cerrahi Uzmanı 2. Genel Cerrahi Kliniği Haydarpaşa Numune Eğitim ve Araştırma Hastanesi İstanbul

Giriş: Dünyada 1987'de başlayan laparoskopik ameliyatlara kliniğimizde ilk olarak 1992 yılında yapılmıştır. Yapılan ilk yapılan ameliyat kolesistektomi iken tanısal laparoskopik ve kist hidatikle çeşitlenmeye başlamıştır.

Laparoskopik ameliyatlardaki niceliksel ve niteliksel artış iniş ve çıkışlarla devam ederek günümüze ulaşmıştır.

Laparoskopik cerrahinin 20. yılında kliniğimizde son on yılda yapılmış olan tüm ameliyatlara genel bir dökümünü yapılarak bu gelişimi sayısal düzeyde ortaya koymak istedik.

Materyal ve Metot: Ocak 1997-Mart 2007 arasındaki kayıtlar tarandı. Yapılmış tüm ameliyat türleri sınıflandırılarak aynı ameliyattan kaç laparoskopik kaç tane açık yapıldığı kaydedildi. Her ameliyat için laparoskopik yapıma oranı hesaplandı.

On yıllık zaman dilimi 1997-2002 ve 2002-2007 yılları arasında kapsayacak şekilde iki dilime ayrılarak birbiriyile karşılaştırıldı. Her yıl için toplam laparoskopik ameli-

yat sayısı ve bundaki değişim ortaya konuldu.

Sonuçlar: On yıllık dönem içinde ilk beş yıllık dilimde 144, ikinci beş yıllık dilimde 384 olmak üzere toplam 528 laparoskopik ameliyat gerçekleştirilmiştir. Laparoskopik yapılan ameliyatlara açık karşılıkları ise ilk beş yıl için 1170, ikinci beş yıl için 1232'dir.

Laparoskopik kolesistektomi kliniğimizde en fazla yapılmış laparoskopik ameliyattır.

İlk beş yıllık dilimde kliniğimizde 227 açık 135 laparoskopik kolesistektomi yapılırken ikinci beş yılda 190 açık 270 laparoskopik kolesistektomi ameliyatı yapılmıştır. Açık/laparoskopik oranı ilk ve ikinci beş yıllık dilimler için sırasıyla 227/135 (%37,3) ve 190/270 (%58,7)

İkinci en fazla sıklıkta yapılan ameliyat ise laparoskopik inguinal herni onarımı olup on yıllık sürede 43 defa gerçekleştirilmiştir. İlk beş yılda açık/laparoskopik oranı 252/6 (%2) iken, ikinci beş yılda bu oran 313/37 (%10,5) olmuştur.

Kliniğimizde kolorektal ameliyatlara laparoskopik yapılması 2004 yılından itibaren başlamış ve giderek artmıştır. Günümüzde tüm kolorektal ameliyatlara yaklaşık %30'u laparoskopik olarak yapılmaktadır.

Karın duvarı fıtıklarının (insizyonel, umbilikal ve epigastrik) laparoskopik yapılma oranları ilk beş yılda %0 iken ikinci beş yılda %10'dur.

Sınıflandırılan tüm ameliyat türlerine toplam olarak bakıldığında laparoskopik yapılanların oranının ilk beş yılda %10,9, ikinci beş yılda ise %23,8 olduğu görülmektedir.

İkinci beş yıllık dilimde yapılmaya başlanan diğer laparoskopik ameliyatlara appendektomi, kist hidatik, laparoskopik gastrik bant uygulaması, ooforektomi, mide wedge rezeksiyonu, laparoskopik ülser perforasyonu kapatılması, sürrenalektomi, Nissen fundoplikasyonu ve laparoskopik Heller miyotomidir.

Laparoskopik cerrahinin avantajları her geçen yıl yapılan ameliyat sayılarının artmasını ve giderek çeşitlenmesini de beraberinde getirmektedir. Önümüzdeki dönemde yaptığımız ameliyatlara içindeki laparoskopik oranının daha da yükseleceğini, ameliyatlara çeşitleneceğini ve buna niteliksel bir artışın da eşlik edeceğini öngörmekteyiz.

S 46

LAPAROSKOPİK KOLESİSTEKTOMİDE KONVER-SİYONA ETKİ EDEN PREOPERATİF FAKTÖRLER

Metin Ercan, Erdal Birol Bostancı, Yusuf Özoğul, İlater Özer, Murat Ulaş, Canbek Seven, Fuat Atalay, Musa Akoğlu

Türkiye Yüksek İhtisas Hastanesi Gastroenteroloji Cerrahisi Kliniği / Ankara

Amaç: Elektif koşullarda laparoskopik kolesistektomi yapılan olgularda konversiyon için preoperatif risk faktörlerini incelemektir.

Yöntem: Türkiye Yüksek İhtisas Hastanesi Gastroenteroloji Cerrahisi kliniğinde Mayıs 2002 ve Aralık 2005 tarihleri arasında elektif koşullarda laparoskopik kolesistektomi yapılan 1870 olgu çalışma kapsamına alındı. Olgular 2 gruba ayrıldı:

Grup 1 (1777 olgu): Laparoskopik kolesistektominin tamamlandığı olgular, Grup 2 (93 olgu): Konversiyona geçilen olgular. Gruplar yaş, cins, BMI (Body mass index), ASA risk sınıflaması, eski batin insizyonu, preoperatif USG bulguları, preoperatif ERCP yapılıp yapılmaması, ameliyatı yapan ekip (Şef, uzman, asistan), ameliyat pozisyonu (French/Amerikan) açısından karşılaştırıldı.

Bulgular: Grup 1'deki olguların %33.1'i erkek, %66.9'u kadın, Grup 2'deki olguların %59.1'i erkek, %40.9'u kadındı. Grup 2'de erkek olgu sayısı daha fazlaydı ($p < 0.05$). Gruplar arasında yaş, BMI, ASA risk sınıflaması, ameliyatı yapan ekip açısından farklılık yoktu. French pozisyonunda konversiyon oranı daha düşük bulundu (%2.3'e %5.8). Grup 2'de eski batin insizyonu, USG'de safra kesesi duvar kalınlığı ve koledok genişliği, preoperatif ERCP yapıma oranı daha yüksek bulundu ($p < 0.05$).

Sonuç: Laparoskopik kolesistektomide olgunun erkek olması, preoperatif USG'de kese duvarının kalın olması, koledok'un geniş olması, preoperatif ERCP uygulanması ve geçirilmiş batin ameliyatı konversiyon oranını artırmaktadır. French pozisyonunda konversiyon oranının daha düşük olmasının nedeni bu tekniğin aynı cerrah tarafından uygulanması olabilir.

S 47

LAPAROSKOPİDE İNSUFLE EDİLEN GAZIN SICAKLIĞININ AYARLANMASININ YENİ YÖNTEMİ

Elmir Beşirov¹, Mustafa Emre², Kenan Dağlıoğlu³, Vedat Alıç⁴, Muhyittin Temiz¹, Ahmet Aslan¹, Fikret Beyaz¹, Elif Canbolant¹

¹Mustafa Kemal Üniversitesi, Tıp Fakültesi, Genel Cerrahi Anabilim Dalı / Hatay

²Çukurova Üniversitesi Tıp Fakültesi Biyofizik Anabilim Dalı / Adana

³Çukurova Üniversitesi Tıbbi Bilimler Deneysel Araştırma ve Uygulama Merkezi / Adana

⁴Çukurova Üniversitesi Tıp Fakültesi Anesteziyoloji Anabilim Dalı

⁵Mustafa Kemal Üniversitesi, Tıp Fakültesi, Kardiyoloji Anabilim Dalı / Hatay

Giriş: İnsufle edilen gazın sıcaklığı laparoskopide önemli parametrelerden bir tanesi olup sıcaklığı ayarlamak için kullanılan yöntemler çok yetersizken cihazlar da çok pahalıdır. Bu cihazların her klinikte, özellikle de deneysel araştırma amacıyla bulundurulması ülkemiz şartlarında imkansızdır.

Amaç: insufle edilen gazı istenilen dereceye kadar ısıtmaya - soğutmaya, gazın sıcaklığını işlem esnasında istenilen düzeyde sabit tutmaya, gerektiğinde değiştirmeye olanak sağlayan, kolaylıkla uygulanabilen yöntem ve bu yöntemi uygulamak için gereken düzeneği geliştirmek.

Materyal ve yöntem: Gerekli malzeme ve araçlar: 1.Laparoskopide kullanılan herhangi bir insüflatör; 2. Isıtılabilen-soğutulabilen sirkülasyonlu su banyosu

(ISSSB) 3."Hot-line" hemotransfüzyon seti 4. İki adet kauçuk veya silikon hortum.

Yöntemin uygulanma şekli: İnsüflatörden pompalanan gaz, "Hot-line" setinin iç lümeninden geçirilerek batına verilirken, bu setin dış lümenine de ısıtılabilen-soğutulabilen sirkülasyonlu banyodan su verilir. Dış lümen boydan boya bir çeperle sağ ve sol kısımlara bölünmüştür. Su, dış lümenin sağ yarısı ile distal uca ulaştıktan sonra sol yarısına geçip aksi yönde akarak dış lümenin çıkışına gelir ve götürücü hortumla banyoya geri döner. ISSSB'de sirküle edilen suyun sıcaklığı ayarlanmak suretiyle iç lümeninden geçirdiğimiz gazın sıcaklığı istenilen derecede sabit tutulabilir. "Hot-line" setinin iç lümeninin distal ucunda gazın sıcaklığı dijital elektrometre kullanılarak monitörize edilebilir.

Sonuç: Teklif edilen yöntem:

1. Gazın hem ısıtılmasına, hem de soğutulmasına olanak sağlar (bu özellik mevcut insüflatörlerde bulunmamaktadır);
2. Gaz sıcaklığının 0.1 C⁰ dakiklikle ayarlanmasına olanak sağlar;
3. Gazın sıcaklığının işlem esnasında sabit tutulmasına, aynı seansta istenildiğinde artırılmasına veya azaltılmasına olanak sağlar (bu özellik de mevcut insüflatörlerde bulunmamaktadır);
4. Düzeneğin kurulması ve kullanılması kolaydır.
5. Cost etkilidir.

S 48

LAPAROSKOPİK CERRAHİDE NEDEN AÇIK AMELİYATA GEÇİYORUZ? BEŞ YILLIK RETROSPEKTİF ANALİZ VE SONUÇLARI

Ediz Altın¹, Hüseyin Kadioğlu¹, Fulya Özkal², Derya Karapınar², Atilla Çelik¹, Rüştü Kurt¹, Neşet Köksal¹

¹S.B. Haydarpaşa Numune Eğitim ve Araştırma Hastanesi 2. Genel Cerrahi Kliniği / İstanbul

²Yeditepe Üniversitesi Tıp Fakültesi Genel Cerrahi Anabilim Dalı / İstanbul

Amaç: Haydarpaşa Numune Eğitim ve Araştırma Hastanesi 2. Genel Cerrahi Kliniğinde 2002-2007 tarihleri arasında laparoskopik cerrahi uygulanmış ve açığa geçilmiş hastaları tespit etmek ve neden açık ameliyata geçildiğini irdelemek.

Materyal ve Metot: Kliniğimizde Ocak 2002 -Nisan 2007 tarihleri arasında 11 Lap. Apendektomi, 8 Lap. Gastrik Band Uygulaması, 23 Lap. TEP, 249 Lap. Kolesistektomi, 24 Lap. Kolon ve Rektum Rezeksiyonu, 8 Lap. Nissen Fundoplikasyonu, 13 Lap. Ventral Herni Onarımı, aynı seansta 53 ikili Lap. İşlem ve 22 diğer laparoskopik girişimler yapılmıştır. Olgular açık ameliyata geçme nedenleri açısından irdelenmiştir.

Bulgular: Toplam 411 olguya laparoskopik işlem uygulanmıştır. Bunların 37' sinde açığa geçildi. Olgular sırasıyla 3 Lap. Apendektomi, 1 Lap. Gastrik Band Uygulaması, 2 Lap. TEP, 11 Lap. Kolesistektomi, 9 Lap. Ko-

İon ve Rektum Rezeksiyonu, 1 Lap. Nissen Fundopli-kasyonu, 1 Lap. Ventral Herni Onarımı ve 9 diğer lapa-roskopik girişimlerdir. Açık ameliyata geçme nedenleri yeterli anatomik görüntülemenin sağlanamaması, ka-nama, preoperatif radyolojik değerlendirmenin yanlış olması, yaygın batın içi yapışıklıklar ve teknik yetersizlik olarak görülmüştür.

İrdeleme: İleri laparoskopik cerrahi uygulamalarında ameliyat ekibinin tecrübesi, preoperatif radyolojik ola-rak tam ve doğru değerlendirme ve teknik ekipmanın yeterli olması açık ameliyata geçmeyi engelleyecek ana faktörlerdir.

S 49

LAPARASOPİK KOLESİSTEKTOMİ OLGULARIMIZ-DA DEMOGRAFİK DAĞILIM VE AÇIĞA DÖNÜŞTE ETKİLİ FAKTÖRLER

Omer Vefik Özozan, Barış Salyam, Bahadır Kulah, Murat Karakahya, Veli Vural, Faruk Coşkun

Ankara Numune Eğitim ve Araştırma Hastanesi 3. Cer-rahi Kliniği / Ankara

Giriş ve amaç: Laparoskopik kolesistektomi günü-müzde sıklıkla uygulanan cerrahi prosedürler arasında yer almaktadır. Çalışmamızda hastanemizde uyguladı-ğımız laparoskopik kolesistektomi olgularının demog-rafik dağılım özelliklerini ve açığa dönüşte etkili faktör-leri belirlemeyi amaçladık

Materyal ve Metot: Kliniğimizde Ocak 2002 ve Aralık 2006 tarihleri arasında 654 hastaya kolesistektomi yapıldı. Olgular yaş, cins, geçirilmiş operasyon, yandaş hastalık, fizik muayenede Murphy pozitifliği, ultraso-nografi bulguları ve preoperatif ERCP uygulanması ve operasyon endikasyonları açısından değerlendirildi. Açığa dönüşte etkili faktörler spss windows 10.0 ista-tistik programında chi-square testiyle değerlendirildi. $p < 0.05$ değerleri anlamlı kabul edildi.

Bulgular: Olguların 577 (%88)'inde laparoskopik başla-nırken 77 (%13)'sinde açığa dönüldü. Hastaların 503 (%7) ü kadın, 151 (%23)'i erkek olup ortalama yaş 51.5 (18-89)'di. Olguların 83 (%13) olguda diabet saptandı. ERCP uygulanan 23 olgunun 16 (%70)'sında sfinktere-tomi ve taş ekstraksiyonu yapıldı. Açığa dönüşte en et-kili faktör 32 (%42) olguda geçirilmiş inflamasyonlara bağlı yapışıklıklar ve anatomik yapıların ortaya konma-sındaki güçlüklerdi. 14 (%18) olguda karaciğer yatağı yada sistik arterden olan kanamalar ikinci sıklıkla açığa dönüş nedeniydi. Anatomik varyasyonlar 10 (%13), ekipmana bağlı yetersizlik 9 (%12), batın içi başka bir patoloji nedeniyle 7 (%9) ve iatrojenik safra yolu yaralan-ması nedeniyle de 5 (%6) olguda açığa dönüş gerekti.

Sonuç: Çalışmamızda cinsiyet (erkeklerde daha yük-sek $p < 0.05$), diabet varlığı ($p < 0.001$) gibi faktörlerin açığa dönüşte etkili faktörler olduğunu saptadık Litera-tür ile karşılaştırıldığında açığa dönüş oranlarımızın yüksek olmasında eğitim kliniği olmamızın önemli bir faktör olduğunu düşünüyoruz.

S 50

LAPARASKOPIK KOLESİSTEKTOMİ UYGULANAN SAFRA KESESİ POLİPLİ OLGULARIMIZ

Barış Salyam, Ömer Vefik Özozan, Bahadır Kulah, Veli Vural, Tolga Dinç, Faruk Coşkun

Ankara Numune Eğitim ve Araştırma Hastanesi 3. Cer-rahi Kliniği / Ankara

Amaç: Safra kesesi polipleri (SKP) safra kesesi mukoza-sından köken alan lezyonlardır. Tüm kolesistektomilerin %0.5-%11'inde SKP tespit edildiği bildirilmiştir. Bu çalış-mada kliniğimizde laparoskopik kolesistektomi uygula-nan olgulardan SKP tanısı alan hastalar değerlendirildi.

Yöntem: Kliniğimizde Ocak 2002 ile Mayıs 2007 tarih-leri arasında laparoskopik kolesistektomi uygulanan ol-guların preoperatif veya histopatolojik olarak SKP ta-nısı alan olgular, klinik ve abdominal ultrasonografi bul-guları, kan kolesterol ve trigliserid düzeyleri, peroperatif komplikasyonlar, histopatolojik tanıları, morbidite ve mortalite açısından retrospektif olarak incelendi.

Bulgular: Laparoskopik kolesistektomi uygulanan 687 olgudan 15'inde (%2.18) SKP saptandı. Olguların 6'sı erkek 9'u kadındı ve yaşları 18-89 (51.5) arasında de-ğişmekteydi. Hastaların 9'u polip, 5'i taşlı kese, 1'i po-lip ve taşlı kese tanısıyla operasyona alındı. Preoperatif tanı olguların tümünde abdominal ultrasonografi ile konuldu. Poliplerin altı tanesi insidental olarak saptanırken (iki tanesinin boyutu 1 cm'den büyük), üç tane-si semptomatik olup karın ağrısı en sık rastlanan semptom idi. Taşlı kese ile birlikte olan polipler de ise sağ üst kadranda ağrısı mevcuttu. Hiçbir olguda peroperatif komplikasyon izlenmedi. Olguların üçünde multipl-e, 9 tanesinde soliter toplam 16 (1-3) kolesterol polibi, 2'sinde 2 adet inflamatuvar polip ve bir olguda 3 adet hiperplastik polip tespit edildi. Poliplerin ortalama büyüklüğü ultrasonografik olarak 6 mm (4-11mm), histopato-lojik incelemede 4mm(2-8mm) olarak saptandı. Olgula-rın 7'sinde polibe safra kesesi taşı eşlik ediyordu. Ko-lesterol polibi bulunan 12 olgudan 6'sında safra kese-sinde kolesterolozis tespit edildi. Bu 12 olgunun 9'unda serum total kolesterol 8'inde trigliserid yüksekliği tespit edildi. Postoperatif dönemde hiçbir olguda komplikas-yon ve mortalite görülmedi. Postoperatif ortalama yatış süresi 2 (1-6) gün olarak bulundu.

Sonuç: Safra kesesi poliplerinde malignite ihtimali sayı-ca 3'den az, 10 mm'den büyük, semptomatik ve taşın beraber bulunduğu olgularda artmaktadır. Laparoskopik kolesistektomi 1 cm'den büyük safra kesesi polipli has-talarda standart tedavi yöntemi. Taşlı kese ise birlikte-lik ve semptomatik hastalarda boyutu bakılmaksızın ma-lignite olasılığını ekarte etmek için laparoskopik kolesis-tektomi yapılmalıdır. Asemptomatik soliter 1 cm'nin altın-daki poliplerin, sonuçlarımıza göre hiçbirisinde neoplazi izlenmediğinden takip edilmesinde fayda vardır

VİDEO BİLDİRİ ÖZETLERİ - I

Gastrointestinal - Kolorektal - Appendiks

V 1

GASTROİNTESTİNAL KANAMALARI ÜÇ OLGUDA LAPAROSKOPIK CERRAHİ GİRİŞİMİ

Süleyman Yılmaz, Metin Ertem

Acıbadem Kozyatağı Hastanesi Genel Cerrahi / İstanbul

Gastrointestinal kanamalı üç olguda acil laparoskopik cerrahi uygulandı. Birinci olgu 44 yaşında erkek hastada mide ön yüzde aktif olarak kanayan ve medikal tedaviye cevap vermeyen 3 cm lik tümöral kitleye laparoskopik mide wedge rezeksiyon uygulandı. Histopatolojik sonucu gastrointestinal stromal tümör geldi. Cerrahi sınırlarda tümör görülmedi. İkinci olguda 26 yaşında erkek hastada duodenum birinci kıta ön yüzde aktif kanayan ülser iki kez gastroskopik girişime rağmen aktif kanamanın devam etmesi üzerine acil olarak ameliyata alındı. Hastaya laparoskopik bilateral trunkal vagotomi+piloroplasti uygulandı. Üçüncü olgu 80 yaşında erkek hastada çıkan kolonda aktif kanaması olup, hastada medikal tedavi ve arteriyel embolizasyon denenmiş olmasına rağmen kanamanın devam etmesi üzerine acil olarak laparoskopik sağ hemikolektomi yapılmıştır. Video sunumunu yaptığımız bu üç olguda postoperatif dönemde herhangi bir komplikasyon gelişmemiştir.

V 2

PULL TEKNİĞİYLE PERKÜTAN ENDOSKOPIK GASTROSTOMİ (PEG) İŞLEMİ YAPILAN HASTALARIN TAKİP SONUÇLARI

Mustafa Ümit Uğurluoğlu, Ahmet Erkek, Asım Cingi

Marmara Üniversitesi Tıp Fakültesi Genel Cerrahi Anabilim Dalı, / İstanbul

Giriş ve Amaç: Perkütan endoskopik gastrostomi (PEG) uzun dönem enteral beslenmede tercih edilen bir yöntemdir. Çalışmamızda merkezimizde PEG işlemi yapılan hastalarda kısa dönem ve uzun dönem sonuçların değerlendirilmesi amaçlanmıştır.

Yöntem: Bu çalışmada 2003-2007 tarihleri arasında Marmara Üniversitesi Tıp Fakültesi Hastanesi Genel Cerrahi Endoskopi Ünitesi'nde "pull" tekniğiyle PEG işlemi gerçekleştirilen 72 hastadan ulaşılabilen 53 hasta retrospektif olarak değerlendirilmiştir. Hayatta olan hastaların son durumları genel cerrahi polikliniğinde ya da telefonla ulaşılarak değerlendirilmiştir. Erken (≤ 1 ay) ve geç (> 1 ay) dönemde oluşan PEG kateteri uygulama yerinde enfeksiyon, kateterin yerinden çıkması, tıkanması gibi minör komplikasyonlar açısından ve beslenme sürecinde oluşan aspirasyon pnömonisi ya da ölüm gibi majör komplikasyonlar açısından değerlendirme yapılmıştır. Ayrıca PEG kateterinin değişim ya da çekilme zamanı belirlenmiştir. Veriler SPSS 11.0 ile istatistiksel olarak analiz edilmiştir.

Bulgular: 53 hastaya (erkek n=24, %45,3, kadın n=29, %54,7; ortalama yaş \pm standart deviasyon 67,2 \pm 16 yaş) "pull" tekniğiyle PEG işlemi uygulanmıştır. En sık endikasyon nörojenik nedenlerle disfaji olarak tespit edilmiştir (%89). Diğer hastalara (%11) dudak, farenks, akciğer kanseri ve travma gibi diğer sebeplerden dolayı PEG işlemi uygulanmıştır. Hastaların 5 (%9)'inde erken dönemde PEG etrafında kızarıklık, pürülan karakterde akıntı ile karakterize enfeksiyon oluşmuştur. Hastaların 2'sinde (%4) erken dönemde, 6'sında (%11) geç dönemde aspirasyon pnömonisi gelişmiştir. PEG kateterinde tıkanma hastaların 6'sında (%11) oluşmuş olup, bu hastaların 4'ünde (%8) tıkanma açılmayıp PEG çekilme ve ihtiyaç duyulanlarda değiştirme işlemi gerçekleştirilmiştir. Toplamda ise 12 (%23) hastanın PEG kateteri tarafımızdan çekilmiştir. Erken dönemde (ilk bir ay içinde) hastaların 13'ü (% 5) ölmüş, geç dönemde 16 hastada (%30) ölüm gerçekleşmiştir. Bir hastada aspirasyona bağlı işlem ile aynı günde ölüm görülmüştür. İşleme bağlı mortalite %1,9 olarak hesaplanmıştır.

Sonuç: PEG enteral beslenmenin sağlanmasında uygulama kolaylığı, genel anestezi gerektirmemesi gibi avantajları ile cerrahiye alternatif etkin bir yöntemdir. PEG işlemi uygulanan hastalarda bir çok kez komplikasyon komorbid hastalıklar bulunmakta ve işlem sonrası morbidite ve mortalite meydana gelebilmektedir. Bu etkiler göz önünde bulundurularak uygun hasta seçimine özen gösterilmelidir.

V 3

TORAKOSKOPİK VAGUS KORUYUCU ÖZOFAJEKTOMİ VE KOLON İNTERPOZİSYONU: OLGU SUNUMU

Taylan Çelik, Fatih Altıntoprak, Tuğba Matlım, Mesut Parlak, Oktar Asoğlu,

İstanbul Üniversitesi, İstanbul Tıp Fakültesi, Genel Cerrahi Anabilim Dalı, / İstanbul

Amaç: Trunkal vagotominin yol açtığı komplikasyonlardan korunabilecek bir yöntem olan vagus koruyucu özofajektomi popüler bir yöntem olarak cerrahların ilgisini çekmektedir. Vagusların korunarak özofajektomi uygulanabilen selim hastalığa sahip bir olguya ait bulguları paylaşmayı amaçladık.

Yöntem-Bulgular: Otuz üç yaşında kadın hasta, bir yıl önce intihar amaçlı korozif madde içimi sonrası gelişen disfajileri nedeni ile yapılan çok sayıdaki endoskopik dikasyonlara rağmen yutamama yakınması ile başvurdu. Sol lateral dekübitüs pozisyonunda vagal sinirler korunarak özofagusun mobilize edilmesini takiben göbek üstü mediyan laparotomi insizyonu ile proksimal gastrik vagotomide olduğu gibi her iki vagal trunk korunarak gastroözofajeal bileşkenin altından özofagus kesildi. Devamlılık sol kolik arter tarafından beslenen transvers kolon ile sağlandı.

Sonuç: Vagus koruyucu özofajektomi vagotominin komplikasyonlarından koruyucu, ilgi çekici bir yöntemdir. Özellikle selim hastalıklarda, uygun vakalara minimal invaziv cerrahinin avantajları ile toraks açılmadan yapılabilir.

V 4

PEPTİK ULKUS PERFORASYONLARININ ÜÇ TROKAR LAPAROSKOPİK ONARIMI

Yaşar Özdenkaya¹, Fatih Levent Balcı¹, Orhan Yalçın², Özgür Yüzer², İdris Kurtuluş², Enis Yüney¹, Ömer Bender¹, Yusuf Kılıç¹

¹S. B. Okmeydanı Eğitim ve Araştırma Hastanesi 1. Genel Cerrahi Kliniği / İstanbul

²S. B. Okmeydanı Eğitim ve Araştırma Hastanesi 4. Genel Cerrahi Kliniği / İstanbul

Amaç: Peptik ülser perforasyonunun (PUP) tedavisinde laparoskopik onarım açık girişime alternatif bir yöntemdir. Ameliyat sonrası daha az ağrı, hastanede kalış süresi kısalığı, günlük aktivitelere erken dönüş ve kozmezis laparoskopiyi açık girişime üstün kılar. Bu çalışmanın amacı üç trokarla laparoskopik PUP onarımının uygulanabilirliğini ve güvenilirliğini araştırmaktır.

Yöntem: PUP tanısı alan 11 hastaya üç trokarla laparoskopik onarım yapıldı. Girişim sırasında klasik dördüncü trokar yerine, ksifoid 3-4 cm altından kancalı ince iğne yardımıyla 1/0 kalın bir sütür 'cilt-fasya-batın-falsiform ligaman-fasya-cilt' şeklinde girilerek falciform ligaman batın duvarına asıldı, böylece karaciğer elevasyonu sağlandı. Hastalar ameliyat süresi, hastanede

kalış süresi, açığa dönüş oranı, morbidite ve mortalite açısından değerlendirildi. Görüntüler MPEG-4 video formatında kaydedildi.

Bulgular: Kadın/erkek oranı 4/7 idi. Ortalama ameliyat süresi 105dk idi. Sadece 3 hastada omentumun tespit zorluğu ve görüntü kaybı nedeniyle dördüncü trokar girildi. Ortalama hastanede kalış süresi 6.2 gündü. Hiçbir hastada açığa dönüş olmadı. Mortal seyreden olgu olmadı.

Sonuç: Literatürlerde PUP'un cerrahi tedavisinde laparoskopinin açık girişim kadar güvenli ve basit uygulanabilir bir yöntem olduğu vurgulanmaktadır. Üç trokar laparoskopik deneyimimizde komplikasyon ve açığa dönüşün olmaması literatürleri destekler niteliktedir. Laparoskopik deneyimi artıkça ameliyat süresinin daha da kısalaacağı kanısındayız.

V 5

TERMİNAL İLEUM YERLEŞİMLİ KARSİNOİD TÜMÖR OLGUSUNUN LAPAROSKOPİK CERRAHİ TEDAVİSİ: OLGU SUNUMU

Gamze Çıtak¹, Tuğba Matlım¹, Yersu Kapran², Mustafa Keçer¹, Oktar Asoğlu¹

¹İstanbul Üniversitesi, İstanbul Tıp Fakültesi, Genel Cerrahi Anabilim Dalı, / İstanbul

²İstanbul Üniversitesi, İstanbul Tıp Fakültesi, Patoloji Anabilim Dalı, / İstanbul

Amaç: Amacımız radikal cerrahi gerektiren, güncel pratiğimizde nadir olarak karşılaşılan ince barsak karsinoid tümörlerinde laparoskopik cerrahi yaklaşımın yapılabilirliğini göstermektir.

Yöntem-Bulgular: (Video Sunumu): 40 yaşında bayan hasta, iki yıldır devam eden ishal yakınması ile başvurdu, fizik muayenede artmış barsak motilitesi dışında bir bulgu saptanmadı. Ameliyat öncesi yapılan karın ultrasonografi ve tomografisinde terminal ileumda lümen içi 3.5 cm, mezenter de ise 5 cm boyutlarında solid kitleler saptandı. Octreotid sintigrafisinde, bu iki tümör odağından başka herhangi bir yerde, sistemik metastaz olmadığı saptandı.

Laparoskopik eksplorasyonda terminal ileumda ve ileokolik damar lokalizasyonunda tümöral kitleler saptandı. Sağ hemikolektomi ile birlikte kısmi ince barsak (40cm) rezeksiyonu laparoskopik olarak yapıldı. Karsinoid tümörler lenf nodu metastazlarının sıklıkla olması nedeniyle radikal en-blok cerrahi gerektirmektedirler. Ameliyattaki cerrahi strateji ince barsakların superior mezenterik arterden beslenmesi esasına dayandırıldı.. Cerrahi, aortanın iliak bifurkasyonundan başlatılarak üreter, ovaryan damarlar, vena kava ve aorta diseke edilerek tüm retroperitoneal alanın görüntülenmesi sağlandı. Bu medialden laterale ve kaudale doğru olan retroperitoneal diseksiyon, duodenum üçüncü kitasının ortaya konulmasıyla sonlandırıldı. Daha sonra hepatik fleksuranın serbestleştirilmesini takiben ileokolik arter, duodenuma yakın olarak LigaSure yardımıyla kesildi. 5 cm lik periumblik insizyondan sağ kolon ve ince barsak dışarıya alınarak rezeke edildi. Yan yan, iki kat ile-

okolik anastomoz ekstrakorporal olarak yapıldı. Girişim 140 dakika sürdü, ameliyat sonrası dönemi sorunsuz geçiren hasta 6.gün taburcu edildi.

Sonuç: Laparoskopik yöntemle tedavi edilmiş, apendiks karsinoid tümörlü olgular bildirilmesine rağmen, laparoskopik olarak tedavi edilmiş ince barsak olgusu daha önce hiç bildirilmemiştir. Bu sunuda ki amacımız, lokal ileri ince barsak karsinoid tümörlü olguların, deneyimli merkezlerde laparoskopik yöntemle tedavi edilebilirliğini göstermektir.

V 6

LAPAROSKOPİK HARTMANN KOLOSTOMİ KAPATILMASI: OLGU SUNUMLARI

Gamze Çıtlak, Taylan Çelik, Enver Kunduz, Mustafa Keçer, Oktar Asoğlu

İstanbul Üniversitesi, İstanbul Tıp Fakültesi, Genel Cerrahi Anabilim Dalı, / İstanbul

Amaç: Hartmann kolostomi kapatılması cerrahinin hâle en sıkıntılı alanlarından birisi olarak varlığını sürdürmektedir. Laparoskopik yöntemle tedavi edilmiş iki olguya ait ameliyat görüntülerini paylaşmayı amaçladık.

Yöntem-Bulgular: Birinci olgu, akut apandisit tanısı ile 1 yıl önce sağ paramedyan insizyon ile apendektomi uygulanmış, şikayetlerinin devamı üzerine ileus tanısı ile tekrar ameliyata alınmış ve göbek üstü ve altı orta hat insizyon ile bridektomi uygulanmış, şikayetleri devam eden hastaya çekilen batın bilgisayarlı tomografi incelemesinde inen kolon distalinde kitle tespit edilmiş ve hasta ameliyata alınarak sigmoid rezeksiyon ve Hartmann ameliyatı uygulanmış; batın bogotta bag ile kapatılmış. Daha sonra batın ön duvarındaki defekt greft takviye ile onarılmış.

İkinci olgu, overde kitle nedeniyle ameliyata alınmış. Ameliyat esnasında sigmoid kolonda tümör tespit edilmiş. Hastaya sigmoid rezeksiyon ve Hartmann ameliyatı uygulanmıştı. Olgulara laparoskopik hartmann kolostomi kapatılması ameliyatı uygulandı. Birinci olgu sorunsuz sonuçlanırken, ikinci olgunun ameliyatında sirküler staplerdeki halkanın yarım çıkması nedeni ile göbek altı mediyan insizyon ile laparotomiye geçilerek anastomoz konvansiyonel yöntem ile yapıldı.

Sonuç: Hartmann ameliyatı geçiren kişilerin %20'sinin kolostomi ile yaşamak zorunda kaldığı bilinen bir gerçektir. Karın içinde barsaklar özellikle mediyan insizyona yaptıkları dolay, mediyan insizyonun uzağından açık olarak girilen ilk portun yardımı ile insüflasyonun diseksiyonu edici özelliği sayesinde daha iyi çalışma koşulları bulunabilmekte ve laparoskopik yöntem açık cerrahiye oranla daha kolay ve güvenilir olarak uygulanabilmektedir.

V 7

HIRSCHSPRUNG HASTALIĞININ TEDAVİSİNDE LAPAROSKOPİK DUHAMEL AMELİYATI: OLGU SUNUMU

Enver Kunduz¹, Alp Özçelik², Çiğdem Kurukaya², Mustafa Keçer¹, Oktar Asoğlu¹

¹İstanbul Üniversitesi, İstanbul Tıp Fakültesi, Genel Cerrahi Anabilim Dalı, / İstanbul

²Göztepe Eğitim Ve Araştırma Hastanesi Genel Cerrahi Kliniği / İstanbul

Amaç: Yenidoğanın konjenital bir hastalığı olan Hirschsprung hastalığı nadir olarakta erişkin dönemde karşımıza çıkabilir. Laparoskopik yöntemle tedavi edilmiş bir olgunun sunulması hedeflenmiştir

Yöntem: Laparoskopik Duhamel ameliyatı.

Bulgular: (Video Sunumu): Yedi yıl önce ileus tanısı ile transvers loop kolostomi ve rektal biyopsi uygulanan hasta Hirschsprung hastalığı tanısı ile kliniğimize yatırıldı. Laparoskopik yöntemle agangliyonik proksimal rektum ve sigmoid kolon rezekte edilerek ve gangliyonik inen kolon kullanılarak Duhamel ameliyat yöntemi ile pasaj sağlandı. Ameliyat sonrası kontrol baryumlu pasaj grafisi ve kolonoskopisinde herhangi bir sorun saptanmayan hastanın kolostomisi 6 hafta sonra kapatıldı. Hasta halen sorunsuz olarak takip altındadır.

Sonuç: Selim kolorektal hastalıkların tedavisinde eğer bilinen bir kontraendikasyon veya sorun yok ise altın standart laparoskopik tedavi olmalıdır. Ancak cerrah laparoskopik deneyim kadar hastalığın doğasına da aşina olmalı, hastalığın tutulum segmentine göre değişebilecek cerrahi tekniğe (Martin, Kimura gibi) de hakim ve hazırlıklı olmalıdır.

V 8

REKTUM KANSERİ TEDAVİSİNDE TOTAL MEZO-REKTAL EKSİZYON VE OTONOMİK SINIRLARIN KORUNMASINDA LAPAROSKOPİNİN KAZANIMLARI

Enver Kunduz, Tuğba Matlım, Ertan Emek, Mustafa Keçer, Oktar Asoğlu

İstanbul Üniversitesi, İstanbul Tıp Fakültesi, Genel Cerrahi Anabilim Dalı, / İstanbul

Amaç: Rektum kanserleri güncel tedavisinde laparoskopik yaklaşımlar giderek daha yoğun olarak güncel pratiğimizde yerini almaktadır. Gerek seksüel gerekse üriner fonksiyonların korunmasının yol açacağı daha iyi yaşam kalitesinin elde edilmesinde laparoskopinin avantajlarının vurgulanması amaçlanmıştır.

Yöntem: Otonomik sinir koruyucu laparoskopik total mezorektal eksizyon.

Bulgular: (Video sunumu): Süperior hipogastrik pleksus genellikle aortanın hafifçe sol yan tarafına yerleşmiştir. Aortanın sağ tarafından diseksiyon planında çalışılması, keskin ve kansız diseksiyon ile inferior mezenterik arterin aortadan çıkmış olduğu yere ulaşılabilir, böylelikle süperior hipogastrik pleksusu yaralamadan inferior mezenterik arterin en güvenilir olarak bağlanabileceği nokta elde edilmiş olur. Bu yüksek ligasyondan sonra fasya propri rektinin bütünlüğünü koruyacak şekilde yapılacak keskin diseksiyon ile hipogas-

trik sinirler kolaylıkla görülerek tanımlanırlar. Derin pelvik planın diseksiyonunda ise inferior hipogastrik pleksus dikkatle ortaya konulmalı, yaralanmamasına özen gösterilirken erkekte seminal veziküller, kadında ise rekto vajinal septum dikkatle diseke edilmelidir.

Sonuç: Süperior hipogastrik pleksusun yaralanmadan inferior mezenterik arterin en iyi bağlanacağı yer inferior mezenterik arterin aortadan çıkmış olduğu yerdir. Laparoskopinin magnifikasyon özelliği ve daha kansız anatomik planlarda çalışılması, gerek onkolojik açıdan yeterli cerrahiye, gerekse de yaşam kalitesini yükseltecek anatomik yapıların kolaylıkla korunmasına olanak sağlamaktadır.

V 9

LAPAROSKOPIK APENDEKTOMİNİN ATIPIK YERLEŞİMLİ VE KOMPLİKE VAKALARDA AVANTAJLARI

Süleyman Yılmaz, Metin Ertem

Acıbadem Kozyatağı Hastanesi Genel Cerrahi / İstanbul

Kliniğimizde Ocak 2005 ve mart 2007 tarihleri arasında 140 akut apandisit vakası değerlendirildi. Toplam 140 vakanın tamamı laparoskopik yöntemle yapıldı. Hiç bir vakada açığa dönülmedi. Toplam 3 vaka plastrone apandisit olduğu için önce 3 hafta antibiyoterapi uygulandı ve daha sonra laparoskopik olarak apendektomi yapıldı. Post operatif dönemde toplam 3 vakada batın içi abse oluştu. Bu vakalar yatırıldı ve sadece antibiyoterapi sonrası başka bir girişime gerek duymaksızın klinik ve laboratuvar bulgularını gözönüne alındığında iyileşme sağlandı. Hastalarımızda başka minör ve

major komplikasyon görülmedi. Laparoskopik apendektominin birçok avantajının yanında atipik yerleşimli ve komplike vakalarda laparoskopik apendektominin avantajlarını seçilmiş olgularda video sunumu olarak göstermek istiyoruz.

V 10

APENDİSİT OLGULARINDA LAPAROSKOPIK CERRAHİ DENEYİMİMİZ

Mehmet Kaplan¹, Halil İbrahim İyiköşker²
Hüseyin Cahit Yalçın²

¹Özel Hatem Hastanesi Genel Cerrahi / Gaziantep
²Av.Cengiz Gökçek Gaziantep Devlet Hastanesi Genel Cerrahi / Gaziantep

Akut apandisit cerrahi tedavisinde "gold standard", 1894'te ilk kez McBurney'in tarif ettiği ve üzerinden 110 yıldan fazla bir zaman geçmesine rağmen değişmemiş olan açık apendektomi yöntemidir. Yapılan bir çok prospektif randomize meta-analizlerle; laparoskopik apendektominin en az açık apendektomi kadar güvenli bir yöntem olduğu, ancak ameliyatın pahalı olması ve uzun sürmesi gibi dezavantajların olduğu gösterilmiştir. Literatürde bir çok teknik tarif edilmiş ancak bunlardan sadece bir kaç kabul görerek modern kitaplarda yerini alabilmiştir. Burada takdim edilen video sunumunda; apandisit olgularının klinik durumuna göre (akut, perfor, retroçekal gibi) uygulanan farklı teknikler üzerinde durulmaktadır. Dört vakaya ait video kliplerde, standart laparoskopik ekipman ve aletlerle gerçekleştirilmiş 2, 3 ve 4 trokarla yapılan apendektomiler sunulmaktadır.

VIDEO BİLDİRİ ÖZETLERİ - II

Fıtık - Ürogenitel - Diğer

V 11

LAPAROSKOPIK YÖNTEMLE BOCHDALEK HERNİ TEDAVİSİ: OLGU SUNUMU

Beyza Özçınar, Tuğba Matlım, Mesut Parlak, Oktar Asoğlu

İstanbul Üniversitesi, İstanbul Tıp Fakültesi, Genel Cerrahi Anabilim Dalı, / İstanbul

Amaç: Erişkin yaşamda Bochdalek hernisi nadir olarak karşımıza çıkmaktadır. Laparoskopik yöntemle tedavi edilmiş, Bochdalek herni tanılı bir hastaya ait ameliyat görüntülerini paylaşmayı amaçladık.

Yöntem-Bulgular: (Video Sunumu): 30 yaşında bayan hasta sol göğüs ağrısı, bulantı, kusma yakınmaları ile başvurdu. Batın ve toraks bilgisayarlı tomografi incelemesinde mide ve dalağın toraks boşluğunda yer aldığı görüldü. Sağ lateral dekübitüs pozisyonunda, torakoskopik eksplorasyonda dalak ve mide fundusunun toraks boşluğunun içerisinde olduğu gözlemlendi. Dalağın frajilitesi nedeni ile batın içerisine redükte olmasının güçlüğü göz önüne alınarak, hasta pozisyonu korunurken ksifoidin hemen altından yapılan 4 cm' lik laparotomi insizyonu ile batın içi organlar geriye alındı. Torakoskopik yolla diyaframdaki defektin primer kapatılmasını takiben üzerine prolen mesh kondu. İnsizyonlar usulünce kapatıldı.

Sonuç: Diyafram hernilerinin tedavisinde transtorasik yaklaşımlar daha çok tercih edilen tedavi yöntemleridir. Dalak gibi manüplasyonu güç solid organların herniasyona eşlik ettiği durumlarda mini laparotomi ile redüksiyon gerek ameliyat sırasında, gerekse ameliyat sonrası dönemde gelişebilecek sorunları engelleyeceğinden tercih edilebilir bir yöntem olduğunu düşünmekteyiz.

V 12

KISA ÖZOFAGUS OLGULARINDA İNTRATORASİK MEDIASTİNAL DISSEKSİYON

Haydar Celasin¹, Ahmet Gökhan Türkçapar²

¹Kavaklıdere Umut Hastanesi Genel Cerrahi / Ankara

²Ankara Üniversitesi Tıp Fakültesi Genel Cerrahi Ana-

bilim Dalı / Ankara

Giriş: Özofageal hiatal hernilerin nedenleri kesin olarak bilinmemektedir, ama çoğul faktörler rol oynayabilirler. Reflü özofajitte özofagusun zaman içerisinde enflamasyon ve fibrozis etkisi ile thoraksa doğru çekildiği ve kısaldığı görülebilir. Operasyon sırasında özofagusun 3 cm ' ye kadar intraabdominal hale getirilemediği durumda kısa özofagustan söz edilir. Bir çok cerrahi merkez bu durumda Collis gastroplastisi'ni önermektedir. Bununla birlikte özofagusun mediasten içerisinde aşırı diseksiyonu ile 3 cm intraabdominal özofagus elde edildiğinde Collis gastroplastisine gerek kalmayabilir.

Olgu: 45 yaşında erkek hasta reflü, epigastrik ağrı ve midesinde yanma şikayetleri ile hastanemize yatırıldı. Herhangi bir ek problemi bulunmayan hastanın yapılan endoskopisinde, Hiatal herni, LES gevşekliği, 3. dereceden özofajit tespit edildi. Çekilen baryumlu grafide midenin büyük bir kısmının thoraks içinde olduğu görüldü. pH metre ve manometrisi de yapılan hastanın ameliyatına karar verildi.

Ameliyat sırasında diyafragmatik cruslar iki taraflı serbestlenerek mediasten içerisinde disseksiyon yapıldı. Mide karın boşluğuna çekilerek Greftli diyafragmatik hiatal herni onarımı + Nissen Fundoplikasyonu ameliyatı yapıldı. Postoperatif herhangi bir problemi olmayan hasta 1 gün sonra taburcu edildi.

Sonuç: Midenin intrathorasik herniasyonu ile seyreden dev hiatal hernilerde, eroziv özofajit nedeniyle özofagusun kısaldığı durumlarda, yapılan intrathorasik mediastinal disseksiyonla özofagus intraabdominal seviyeye çekilebilir.

V 13

TOTAL EKSTRA-PERİTONEOSKOPIK HERNİ ONARIMI: PAHALI ENSTRÜMAN KULLANMADAN, GÜVENLİ VE KOLAY TEKNİK

Mehmet Kaplan¹, Hüseyin Cahit Yalçın², Halil İbrahim İyiköşker²

¹Özel Hatem Hastanesi Genel Cerrahi / Gaziantep

²Av. Cengiz Gökçek Gaziantep Devlet Hastanesi Genel Cerrahi / Gaziantep

Bir çok çalışmada; özellikle tek taraflı laparoskopik inguinal herni onarımının, yüksek maliyeti nedeniyle önerilmediği görülmektedir. Oysa maliyeti neredeyse açık cerrahinin bile altına düşüren ekonomik yöntemler uygulandığında, bu sorun ortadan kalkmaktadır. Burada video klipi takdim edilen total ekstra-peritoneoskopik (TEP) fitik onarımının ekonomik modifikasyonunda; 1. disposable trokar kullanılmamaktadır, 2. Balon diseksiyonu gerekmemektedir, 3. Özel enstrümanlar gerekmemektedir, 4. Standart 15x10 cm'lik polipropilen yama kullanılmaktadır, 5. Yamanın sabitlenmesi için ne stapler, ne de sütür kullanılmamaktadır, 6. Deneyim arttıkça ameliyat süresi açık cerrahiden uzun değildir, 7. Ameliyatların çoğunda koter, klip gibi hemostatik işleme gerek yoktur, 8. Yıkama ve aspirasyon rutin olarak uygulanmamaktadır, 9. Sadece 10 mm'lik trokar deliği için bir tek sütür gerekmektedir, 10. Günübirlik veya sadece 1 günlük yatış yeterlidir.

V 14

KRONİK MEZENTEROAKSİYEL MİDE VOLVULUSU: OLGU SUNUMU

Beyza Özçınar, Gamze Çıtlak, Ertan Emek, Mustafa Keçer, Oktar Asoğlu

İstanbul Üniversitesi, İstanbul Tıp Fakültesi, Genel Cerrahi Anabilim Dalı, / İstanbul

Amaç: Mide volvulusu nadir görülen, tanı konulması zor ve geç kalındığı takdirde hayatı tehdit edebilen bir hastalıktır. Akut ve kronik olmak üzere iki şekilde görülebilir. Biz, hastanemize üç aydır devam eden bulantı ve kusma şikayeti ile başvuran ve yapılan tetkikler sonucunda mezenteroaksiyel mide volvulusu tespit edilen bir olgumuzdan ve tedavi yaklaşımımızdan bahsedeceğiz.

Yöntem-Bulgular: (Video Sunumu): 68 yaşında bayan hasta Ağustos 2006'da üç aydır olan bulantı, kusma ve karın ağrısı şikayeti ile başvurdu. Hastanın fizik muayenesinde epigastrik hassasiyet dışında patoloji saptanmadı. Üst gastrointestinal sistem endoskopisinde endoskop mide içerisinde ilerletilemedi. Mide pasaj grafisinde gastrik volvulus tespit edildi. Bu bulgular ile hasta ameliyata alındı (Video sunumu). Laparoskopik eksplorasyonda mezenteroaksiyel mide volvulusu ve dev paraözofageal herni tespit edildi. Hastaya laparoskopik olarak mide derotasyonu, Y grefti ile paraözofageal herni tamiri, triangular ligamana gastropeksi ve kolesistektomi yapıldı. Ameliyat sonrası altıncı saatte oral gıda başlanan hasta ameliyat sonrası ikinci günde sorunsuz olarak taburcu edildi.

Sonuç: Mide volvulusunun tedavisi, cerrahidir. Minimal invaziv olması, daha az morbiditeye sahip olması nedeni ile laparoskopik cerrahi tercih edilen yöntemdir. Cerrahi tedaviye, antireflü cerrahinin eklenip eklenmemesi, gastropeksi yapılıp yapılmaması ve nereye yapılması gerektiği tartışmalıdır. Biz, mide volvulusunda gastroözofajeal reflü semptomlarının volvulusun kendi-

sinden kaynaklandığını, bu yüzden sadece volvulusun tedavi edilmesinin yeterli olacağını, antireflü cerrahiye gerek olmadığını, gastropeksi yapılmasını ve kolay olması nedeni ile de gastropeksinin triangular ligamana yapılmasını önermekteyiz.

V 15

TEP FITİK TAMİRİNDE BALONSUZ DİSEKSİYON TEKNİĞİ

Fatih Tunca, Levent Avtan, Cavit Avcı

Total ekstra-peritoneal fitik tamirinde, santral ekstra-peritoneal boşluk oluşturulması bu tekniğin ilk önemli aşaması olup değişik yöntemlerle yapılabilmektedir. Başlangıç döneminde kullanılan balonlu diseksiyon giderek daha az kullanılmaktadır. Balonlu trokar kullanılan teknikte ekstrapitoneal alan oluşturulması durumunda küçük vasküler yapılardan gelişen kanamalar çalışma alanını kirleterek görüşü bozmakta ve bazen de inferior epigastrik arteri dekolere ederek girişimi zorlaştırmaktadır. Ayrıca balon kullanımı ek bir mali külfet (350 YTL) getirmektedir. Burada takdim edilen video klipte görüldüğü gibi bizim kullandığımız teknikte ise rektus ön kılıfına küçük bir kesi (8-9mm) yapıp, rektus kası laterale ekarte edildikten sonra künt diseksiyon ile (künt uçlu bir palpatör kullanılarak) orta hatta kanülün yerleştirilebileceği kadar bir alan oluşturulmakta ve takiben standart 11mm'lik port yerleştirilerek 12 mmHg basınçla CO₂ insüflasyonu yapılmakta ve teleskop kullanılarak direkt görüş altında avasküler alan diseke edilmektedir. Böylece balonlu disektör kullanım zorunluluğu ortadan kalmakta (maliyet düşmekte) ve daha temiz bir çalışma alanı elde edilmektedir. Takiben çalışma portları direkt görüş altında yerleştirilerek künt ve keskin diseksiyonla alan genişletilmektedir. Geniş (10x15cm) yama yerleştirilebilecek kadar alan elde edildikten sonra diseksiyon aşaması sonlandırılıp, yama yerleştirilmektedir. Yamanın potansiyel fitik alanlarını da örttüğünden emin olunduktan sonra tespitsiz yada kullanılabilecek en az sayıda tespit kullanılarak işlem sonlandırılmaktadır.

V 16

LAPAROSKOPİK RADİKAL SİSTOPROSTATEKTOMİ VE İNTESTİNAL KONTINAN DİVERSİYON TEKNİKLERİ

Tibet Erdoğan, Selçuk Yücel, Yiğit Akın, Ahmet Şanlı, Murat Uçar

Akdeniz Üniversitesi Tıp Fakültesi Üroloji Anabilim Dalı / Antalya

Amaç: Laparoskopik cerrahideki ilerlemelerin ışığında ürolojik alandaki en son noktalardan birisi olan, organa sınırlı mesane kanserinde, laparoskopik radikal sistoprotatektomi ve sonrasında intestinal segmentten oluşturulan kontinan diversiyonlardır.

Sadece ablatif cerrahinin büyüklüğü değil, intestinal segmentten oluşturulan diversiyondaki rekonstrüktif özelliği ile de oldukça iler teknik gerektirmektedir. Bura-

da laparoskopik radikal sistoprostatektomi ve sonrasında uygulanan ileal ortotopik ve sigmoid kolondan kontinan diversiyon teknikleri değerlendirilmektedir.

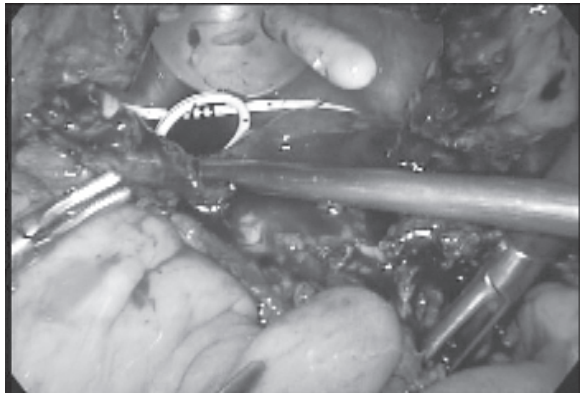
Yöntem: Yaşları 43 ve 74 olan, organa sınırlı mesane kanserli iki olguya (sırasıyla pT2aGII, pT1GIII), laparoskopik radikal sistoprostatektomi uygulandı. Retrovezikal ductus deferens ve veziküla seminalislerin disseksiyonunu takiben, anterovezikal urachal insizyon ile retzius alanı disseke edildi ve bilateral obturator, eksternal iliak lenfadenektomi sonrası endopelvik fascia açıldı ve Santorini pleksusu intrakorporeal ligatüre edildi. Lenfadenektomi sonrasında tümüyle separe olan mesane pedikülleri ve ureterler Hem-o-lok kliplerle kontrol edilerek kesildi. Tümüyle serbestlenen mesaneyi tutan uretra ve prostat pedikülleri ayrılarak spesimen çıkarıldı. 43 yaşındaki hastaya ileal bölümden 30 cm.lik segment kullanılarak hazırlanan ortotopik mesane ile ureterler ve uretra anastomozu yapıldı. Diğer hastamıza, diversiyon olarak Mainz-II adı verilen sigmoid kolondan detubularizasyon ve "U" şeklindeki rezervuara ureter anastomozu yapıldı ve rezervuar kapatıldı.

Bulgular: Ameliyat süreleri ortotopik ileal rezervuarda 510 dakika, sigmoid kolon rezervuarında ise 560 dk olarak tespit edildi. Yaklaşık kan kaybı sırasıyla 600 ve 250 ml. olarak tespit edildi. 7 gün takip edilen üreteral kateterlerini 14. günde uretral sondanın alınması izledi. İki hastada da postoperatif minör ve majör komplikasyon gelişmedi. Her iki hastada da ameliyat sonrasında tam kontinans sağlanmıştı.

Sonuç: Laparoskopik radikal sistoprostatektami yanında, laparoskopik iéal neo-bladder ya da kontinan sigmodi poş oluşumunda da önemli olan rekonstrüktif cerrahi başarı ile uygulanmaya başlamıştır. Laparoskopik cerrahi düşük morbidite, hızlı iyileşme ve kozmetik açıdan avantajları ile laparoskopik mesane kanserinde de belirgin avantajlara sahiptir. Ancak ablatif teknik yanında zor olan rekonstrüktif tekniğin intrakorporeal alanda gerçekleştirilebilmesi oldukça önemli bir eğitimi gerektirmektedir.

V 17

LAPAROSKOPİK TRANSVEZİKAL VEZİKO-VAJİNAL FİSTÜL REPARASYONU: ADIM ADIM TEKNİK



Resim 1. Bivalv hale getirilmiş mesane **Poster 23**

Tibet Erdođru, Ahmet Şanlı, Orçun Çelik, Mehmet Baykara

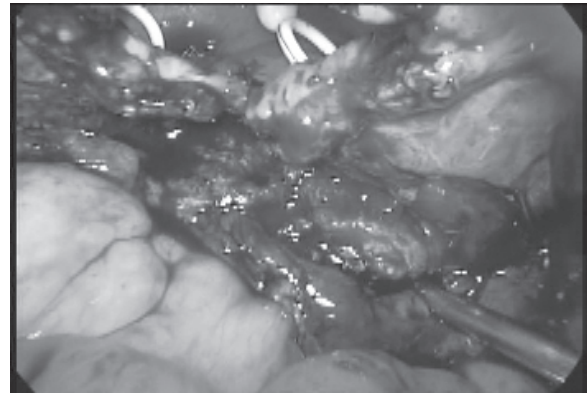
Akdeniz Üniversitesi Tıp Fakültesi Üroloji Anabilim Dalı / Antalya

Amaç: Veziko-vajinal fistül (VVF) ürojinekolojik cerrahideki, yaşam kalitesini uzun süreli etkileyen önemli komplikasyonlardan birisidir. Konservatif yaklaşımların yetersiz kaldığı durumlarda açık cerrahi abdominal ya da vajinal yaklaşım ile fistül tedavi edilmektedir.

Yöntem: Ancak var olan bir komplikasyon için uygulanacak rekonstrüktif yaklaşımın en az morbiditeye sahip olması gerektiği laparoskopik yaklaşımın bu alanda da gündeme gelmesine neden olmaktadır.

Bulgular: Burada, 37 yaşında komplike sezaryen sırasında gelişen ve iki kez başarısız açık abdominal ve vajinal cerrahiye rağmen sebat eden VVF olgusundaki laparoskopik transvezikal fistül reparasyonu uygulamamız teknik detaylarıyla adım adım anlatılmaktadır.

Düşük litotomi pozisyonunda yatırılan hastaya, fistül traktının intravezikal yerinin relokalizasyonu ve bilateral double J kateter takılması için sistoskopi uygulandı. 30° Trendelenburg pozisyonu verildikten sonra, hastaya 5 adet trokar yerleştirildi (13 mm. infraumbilikal, 2 adet 10 mm. pararektal, 2 adet 5 mm. lateral). Mesane kubbesindeki periton yaprağı insize transvers insize edildikten sonra, posterior mesane duvarı histerektomi uygulanmış vajinal güdüğünden disseke edildi. Mesane orta hattın insize edilerek "bi-valv" hale getirildi ve her iki yaprağı abdomen ön duvarına tespit edildi. Mesane posterior duvarı fistül bölgesine ve 2 cm. distaline dek, vajen güdüğünden tamamen ayrıldı ve fistül defekti 2 cm. çapındaki bir bölüm olarak çıkartıldı. Vajinal güdük defekti 2-0 vicryl ile kontinü sütür ile repare edildi. "Bivalv" edilen mesanenin posterior duvarı benzer şekilde repare edildikten sonra, mesane ve vajne arasına, defekt üzerine insan fibrinojen ve trombin koagülasyon faktörleri olan doku bariyeri (TachoSil) yerleştirildi. Mesane kenarlarının tespit sütürleri alındıktan sonra, mesanenün geri kalan açıklığı da, 2-0 vicryl sütürler ile konitü olarak kapatıldı. İki organ arasına omental flap transpozisyone edilerek, ameliyat tamamlandı. Postoperatif 3 hafta sonra sistografi kontrolü ile, mesane bütünlüğü kontrol edilerek, uretral sonra alındı.



Resim 2. Mesane ve vajen arasına yerleştirilen TachoSil **Poster 23**

Sonuç: VVF onarımında, laparoskopik transvezikal yaklaşımın minimal invaziv özelliği, kozmetik avantajı, güvenilir ve etkin uygulama özelliği yanında, doku bariyeri olarak TachoSil kullanımı da, ek bir destek sağlamaktadır.

V 18

MEME SÜT KANALLARININ MİKROENDOSKOPİSİ

Ömer Bender, Fatih Levent Balcı, Sedat Kamalı, Enis Yüney, Ayhan Sarı, Süleyman Kökdaş, Hasan Akbulut, Yusuf Kılıç

S. B. Okmeydanı Eğitim ve Araştırma Hastanesi 1. Genel Cerrahi Kliniği / İstanbul

Amaç: Standart radyolojik yöntemler meme kanallarını indirekt olarak görüntüleyebilmekte kanal içi lezyonları tanımlamada ve lokalize etmede yetersiz kalmaktadır. Oysa meme endoskopuyla süt kanalı direkt görüntülenebilmekte, olası epitel anormallikleri ve lezyonlar rahatlıkla değerlendirilebilmektedir. Son on yılda teknolojinin ilerlemesiyle daha küçük çap, yüksek çözünürlük ve çalışma kanalının da eklenmesi, bu mikroendoskopların intraduktal anormalliklerin tanısı ve tedavisinde önemini artırmıştır. Bu çalışmanın amacı memebaşı akıntısı olan hastalarda bu mikroendoskopun uygulanabilirliğini ve tanıdaki yerini araştırmaktır.

Yöntem: Uygulama öncesi lokal anestezi uygulandı. SoleX (lumen expander) sistemiyle meme kanalları genişletildi. Çok ince kanallara LaDuScope-S (0.55 mm, iki hazneli, 3000 pixel) uygulandı. İntraduktal lezyon görülen uygun vakalara LaDuScope-Tflex'le (1.1 mm, üç hazneli, çalışma kanallı, 6000 pixel) mikrobasket(380 µm) aracılığıyla endoskopik eksizyon, fırça sitolojisi ve duktal lavaj yapıldı. Görüntüler MPEG-4 video formatında kaydedildi.

Bulgular: Meme başı akıntısı nedeniyle hafifçe genişlemiş kanallar SoleX yardımıyla daha da genişletilerek 53 hastaya (Yaş Aralığı: 14-72) LaDuScope kolayca uygulanabildi. Normal meme kanalları, hiperemik iltihabi kanallar görüntüledi. İntraduktal lezyonlar grasping basketle endoskopik eksize edilebildi, morfolojik çeşitlilikleri görüntüledi. Lezyonların histopatolojik sonucu intraduktal papillomdu. İki hastada kanal genişletilmesi safhasında kanal yırtılması haricinde komplikasyon görülmüdü.

Sonuç: Mikroendoskopinin özellikle meme başı akıntısı olan hastalarda tanıda gelecekte altın standart olabileceği, klasik görüntüleme yöntemlerinin yetersiz kaldığı milimetrik intraduktal lezyonların görüntülenmesinde ve endoskopik eksizyonunda oldukça başarılı olan bir yöntem olduğu kanısındayız. Beraberinde odaklanmış duktal lavaj imkanı sunması, teknolojisinin ilerlemesi ve endoskopik deneyimin artmasıyla meme kanserini erken safhada yakalayabileceği düşüncesindedir.

V 19

LAPAROSKOPİK CANLI SOL DONÖR NEFREKTOMİ

İlknur Erenler Kılıç, İsmail Hamzaoğlu, Muzaffer Sarıyar, Hasan Taşçı, Metin Kapan, Ertuğrul Göksoy

İstanbul Üniversitesi, Cerrahpaşa Tıp Fakültesi Genel Cerrahi Anabilim Dalı / İstanbul

Günümüzde giderek artan kronik renal yetersizlikli hasta ve dolayısı ile artan böbrek ihtiyacına karşın yeterli organ bağıışı mevcut değildir. Bu da canlıdan organ naklini mecburi hale sokmaktadır. Vericinin en güvenilir ve en az zarar göreceği şekilde ameliyat edilmesi ve alınan organ en sağlıklı şartlarda takılması gerekmektedir. Laparoskopik canlı donör nefrektomi tüm dünyada yaygın olarak tercih edilen yöntem olup daha az postoperative ağrı, daha kısa sürece taburcu edilmesi ve daha iyi kozmetik sonuçlarla vericinin korunmasını sağlamaktadır.

Burada 1-30 Mayıs 2007 tarihleri arasında Cerrahpaşa Tıp Fakültesi Transplantasyon servisinde aynı ekip tarafından ilk kez yapılan 4 laparoskopik canlı donör nefrektominin ameliyat ve sonuçları video eşliğinde sunuldu. Hastaların 2'si erkek, 2'si kadındı. Ortalama yaşları 51 (45-65) arasında idi. Dört hastaya da sol nefrektomi yapıldı. Ameliyat süresi ortalama 3 (2.15-3.30) saat idi. Sıcak iskemisi zamanı ortalama 3 (3-4) dakika idi. Postoperatif 1. gün hiçbir problemleri olmayan ancak alıcı ile aralarındaki bağdan ve etik nedenlerden ötürü hastalar postoperative 4. gün taburcu edildi. Hastaların hiçbirinde komplikasyon gelişmedi.

Laparoskopik canlı donör nefrektomi vericinin daha çabuk sürede günlük aktivitelerine dönmelerini sağlayan daha az invaziv, daha güvenilir ve etkili bir yöntemdir.

V 20

TERS ORGAN YERLEŞİMLİ HASTADA LAPAROSKOPİK KOLESİSTEKTOMİ: VAKA TAKDİMİ

Halil İbrahim İyiköşker, Mehmet Kaplan

Özel Hatem Hastanesi Genel Cerrahi / Gaziantep

Giriş: Laparoskopik kolesistektomi günümüzde en çok yapılan cerrahi girişimlerden biridir. Nadiren de olsa daha önce ters organ yerleşimli olduğu bilinmeyen bir hasta akut kolesistitle başvurabilmektedir. Bu sunumda, böyle bir vakanın tanısı, ameliyat sırasında yaşanan güçlükler ve alınması gereken tedbirler tartışılacaktır.

Vaka Takdimi: Kırk sekiz yaşında bayan hasta, sırtına vuran epigastrik ağrı ile başvuruyor. Klinik muayene ve ultrason sonrasında taşlı kolesistitin yanısıra ters organ yerleşimli olduğu anlaşılıyor. Hastaya daha sonra laparoskopik kolesistektomi yapılarak sorunsuz olarak taburcu ediliyor.

Tartışma: Ters organ yerleşimli bir hastanın akut kolesistitle başvurması oldukça nadir görülen bir durumdur. Cerrah, normal kolesistektomi için hazırlanan ameliyathane düzeninin vaka nedeniyle tam ters düzende hazırlanmış olduğunu mutlaka teyit etmelidir. Ayrıca sağ elini kullanan cerrahların ters anatomik imaja adapte olabilmeleri için tekniklerini modifiye etmelidir.

VİDEO BİLDİRİ ÖZETLERİ - III

Hepatobiliyer - Pankreas - Dalak

V 21

KARACİĞER KİST HİDATİKLERİN SAFRA YOLU KOMPLİKASYONLARININ TEDAVİSİNDE ERCP

Murat Akaydın, Rafet Kaplan, Fatih Çelebi, Naim Memmi, Mustafa Aydın, Hasan Erdem

S.B. Vakıf Gureba Eğitim Hastanesi 2. Cerrahi kliniği / İstanbul

Karaciğer kist hidatiklerinin en önemli komplikasyonlarından birisi safra yollarına açılmadır. Bu durum kist hidatik operasyonu öncesi olgularda tıkanma sarılığı ve kolanjite neden olurken, postoperatif dönemlerde ise karşımıza safra fistülleriyle çıkmaktadır. Günümüzde her iki komplikasyonun tedavisinde başarılı bir ERCP nin son derece önemli bir yeri vardır. Hastaların hemen hemen tamamının safra yollarına açık cerrahi ile bir girişim uygulamaksızın hızla tedavi olma şansları vardır. Operasyon uygulanmayan ender olgularda endoskopik bilier drenajla tüm germinatif membranların çıkartılması sonucu bu olguların kist kavitesinin tamamen kapandığı yönünde gözlemler de mevcuttur. Hastanemiz endoskopi ünitesinde 2000-2007 yılları arasında 56 olguya kist hidatiğe bağlı komplikasyonlar nedeniyle endoskopik girişimde bulunulmuştur. Bu olguların 25'i erkek ve 31 kadındı. En genç hastamız 18 ve en yaşlı hastamız 75 yaşında olup yaş ortalaması 35 bulundu. Tüm olgularda sfinkteretomi uygulandı. 6 olguya ayrıca bilier drenaj kateteri yerleştirildi. ERCP nin karaciğer kist hidatiklerine bağlı safra yolu komplikasyonlarını hızla azalttığı gözlemlendi. Bu video sunumda 2 olgunun safra yollarına açılan kist hidatiğe ait materyalin ERCP ile temizlenmesini sunmak istiyoruz.

V 22

ENDOSKOPİK BİLİER METALİK STENT YERLEŞTİRME

Murat Akaydın, Rafet Kaplan, Deniz Güzey, Necaattin Fırat, Akgün Çelik, Ekrem Ferlengöz

S.B. Vakıf Gureba Eğitim Hastanesi 2. Cerrahi kliniği / İstanbul

Pankreas başı veya safra yolları tümörlerine bağlı mekanik ikter tablolarının drenajı için endoskopik bilier kateter yerleştirilmesi çok sık kullanılan bir yöntemdir. Özellikle palyatif amaçla drenaj gereken olgularda endoskopik girişimin sonuçları perkütan yaklaşımlar ve açık cerrahi girişimlere göre son derece konforludur. Biz palyasyon amaçlı stent yerleştirilecek olgularımızda öncelikli olarak kendiliğinden genişleme kapasitesi de olan metalik stentleri tercih etmekteyiz. Kliniğimizde 2000-2007 yılları arasında 167 olguya 175 endoskopik bilier drenaj kateteri yerleştirildi. Olgularımızın en yaşlısı 87 ve en genci 24 yaşında olup yaş ortalaması 63 bulundu. Yerleştirilen bu kateterlerin 28 tanesi genişleyebilen metalik stentti. Olgularımızın 2 sinde 3 ve 12 ay sonra tıkanıklık meydana gelmesi üzerine içerisine polyethylene kateter yerleştirildi. Bu stentlerin yerleştirilmesi polyethylene kateterler kadar kolaydır. Ayrıca iç çaplarının geniş olması nedeniyle bilier drenaj daha hızlı ve etkili olmaktadır. İç cidarı kaplı olan stentlerde tıkanma nispeten daha az olmaktadır. Polyethylen kateterlerde sıklıkla gereken değiştirme ihtiyacı da olmamaktadır. 2 olgumuza tarafımızdan güvenilir bir şekilde yerleştirilen stentin video kaydını sizlere sunmak istiyoruz.

V 23

SEÇİLMİŞ KARACİĞER KİST HİDATİKLERİNİN LAPAROSKOPİK YÖNTEMLE TEDAVİSİ

Mehmet Kaplan¹, Halil İbrahim İyiköşker², Hüseyin Cahit Yalçın²

¹Özel Gaziantep Hastanesi Genel Cerrahi / Gaziantep
²Av. Cengiz Gökçek Gaziantep Devlet Hastanesi Genel Cerrahi / Gaziantep

Amaç: Hidatik hastalık, ülkemizin de içinde bulunduğu coğrafyada hala önemli bir halk sağlık sorunu olmaya devam etmektedir. Son zamanlarda benzimidazoller ve

perkütan drenaj gibi tedavi seçenekleri popülarite kazanmaya başlasa da, esas tedavi cerrahidir. Cerrahi tedavi olarak basit drenaj ile hepatektomi arasında değişen bir çok ameliyatlara tarif edilmiştir. Ancak hepsinin amacı kist içeriğinin karın içine bulaştırılmadan temizlenmesi, safra yollarıyla ilişkisinin olup olmadığının kontrol edilmesi ve kist boşluğunun oblitere edilmesidir.

Yöntem: Söz konusu ameliyat prensip ve hedefleri klasik açık cerrahide olduğu gibi, bir çok başka avantajlara da sahip olan laparoskopik yöntemle de sağlanabilmektedir. Burada video görüntüleri ile sunulan vaka, laparoskopik cerrahi ile başarılı olarak tedavi edilmiş bir hasta örneğidir.

Bulgular: Laparsokopi, karaciğer kist hidatiklerinin tedavisinde avantajlı ve etkili bir tedavi alternatifi olma yolundadır. Hidatik hastalığın cerrahi tedavisinde en büyük sorun nükslerin olmasıdır. Skolekslerden zengin kist sıvısının etrafa yayılması intraabdominal implantasyon ve peritoneal hidatidozise neden olduğu ifade edilmesine rağmen biz kendi vakalarımızda böyle bir durumla hiç karşılaşmadık.

Sonuç: Günümüzde bir çok cerrah, karın içi yayılımı olmadan hidatik kistlerin laparoskopik yöntemle tedavisinin mümkün olmadığına inanmaktadır. Bu nedenle ameliyat sırasında kist sıvının yayılma olasılığına çok dikkatli olunmalıdır. kist çevresinin hipertonic tuzlu solüsyonla ıslatılmış gazlı bezlerle korunması, kist içinin %20'lik tuzlu solüsyonla doldurularak en az 5 dakika beklenmesi en önemli tedbirlerdir.

Henüz yeterli sayı ve takip süresine ulaşılmamış olan vaka serimizde de açık cerrahi ile benzer sonuçlar elde edilmektedir.

V 24

BİLLROTH II GASTREKTOMİLİ HASTALARDA KO-LAY ENDOSKOPİK SFİNKTEROTOMİ: YENİ BİR TEKNİK

Kemal Dolay, Erşan Aygün

Bakırköy Dr. Sadi Konuk Eğitim Araştırma Hastanesi Genel Cerrahi Kliniği / İstanbul

Giriş: Billroth II gastrektomili hastalarda ERCP ve endoskopik sfinkterotomi (EST) papillanın ters anatomisi nedeniyle teknik olarak çok zordur. Birçok araştırmacı yeni teknikler ve özel sfinkterotomlar geliştirerek bu zorluğu aşmaya çalışmıştır. Günümüzde, en çok kabul gören metot safra yoluna yerleştirilmiş plastik stent üzerinden iğne-bıçak sfinkterotomla EST uygulamaktır. Ancak, bu metodla da EST uzun zaman almakta ve azınsanmayacak kadar komplikasyona yol açmaktadır. EST işlemini kolaylaştırmak için yeni bir sfinkterotom, distal ucundan 12cm uzaklıkta ve proksimal ucunda 1.5cm yalıtılmamış tel içeren klavuz tel-sfinkterotom (KTS) geliştirildi. Bu çalışmada, Billroth II gastrektomili hastalarda KTS ile EST'nin güvenle uygulanabilirliği ve etkinliği araştırıldı.

Yöntem: Ocak 2004-Mart 2007 tarihleri arasında 11 Billroth II gastrektomili hastaya KTS ile EST yapıldı. İş-

lemde önce standart ERCP kateteri ve KTS ile koledok kanülasyonu sağlanıp kolanjiyografi yapıldıktan sonra kateter, ucu duodenoskoptan 05-1cm dışarıda kalacak şekilde geri çekildi. KTS'un distaldeki 1.5cm'lik yalıtılmamış kısmı papilla orifisine getirildi. Uygun pozisyon sağlamak için elevatör gevşetildi, duodenoskopun up-down kolu down yönünde döndürüldü ve duodenoskop duodenum proksimaline doğru hafifçe ilerletildi. Proksimal uçtan standart monopolar elektrokoter akımı ile EST gerçekleştirildi. EST sonrası KTS üzerinden gerekli görülen terapötik işlemler gerçekleştirildi. Komplikasyonlar konsensus kriterlerine göre belirlendi.

Bulgular: KTS ile yeterli EST hastaların tamamında (%100) başarıyla gerçekleştirildi. Ortalama ERCP süresi 48 dakika, kanülasyondan sonra ortalama EST süresi 40 saniye idi. Yedi hastada koledokolitiazis, 2 pankreatit, 1 oddit ve 1'inde safra fistülü mevcuttu. ERCP ve EST'ye bağlı herhangi bir komplikasyon ve ölüm gözlenmedi. Bir hasta şiddetli karın ağrı nedeniyle 2 gün gözlem altında tutuldu, ancak biyokimya, ultrasonografi ve bilgisayarlı tomografide patolojik bulgu gösterilemedi.

Sonuç: Billroth II gastrektomili hastalarda KTS ile EST kolay uygulanabilen, kısa süren, etkin ve güvenli bir yöntemdir. Ancak, teknik ve KTS hakkında daha kesin yargıya varmak için karşılaştırmalı çok olgulu çalışmalara ihtiyaç vardır.

V 25

SAFRA YOLLARINA AÇILMIŞ KARACİĞER HİDATİK KİSTLERİNDE YENİ DEFINİTİF TEDAVİ YÖNTEMI: ENDOSKOPİK NAZOKİSTİK DRENAJ

Kemal Dolay¹, Erşan Aygün¹, Cemalettin Ertekin², Hakan Yanar², Halil Alış¹, Recep Güloğlu²

¹Bakırköy Dr. Sadi Konuk Eğitim Araştırma Hastanesi Genel Cerrahi Kliniği Endoskopi Ünitesi / İstanbul

²İstanbul Üniversitesi İstanbul Tıp Fakültesi Genel Cerrahi Anabilim Dalı, Acil Cerrahi Servisi / İstanbul

Giriş: Karaciğer hidatik kistlerinin (KHK) en sık görülen komplikasyonlarında biri safra yollarına açılmasıdır. Safra yollarına rüptür ciddi morbidite ve hatta mortaliteye neden olabilir. Rüptür durumunda genel yaklaşım preoperatif ERCP ve EST ile koledokun hidatik artıktan temizlenmesi ve sonrasında kistin cerrahi olarak tedavisidir. Bu çalışmada, safra yollarına açılmış KHK'nin definitif tedavisinde ERCP ve endoskopik nazokistik drenajın (ENKD) yeri ve sonuçları sunuldu.

Gereç ve Yöntem: Ocak 2004-Şubat 2007 tarihleri arasında safra yollarına açılmış KHK'li 6 hastaya ERCP ve ENKD işlemi yapıldı. Tüm hastalarda endoskopik sfinkterotomi ve koledoktan hidatik artık ekstraksiyonu yapıldı. Klavuz tel ile kist kavitesine girildi, klavuz tel üzerinden balon ve basket kateterle kavitedeki hidatik artık koledoğa boşaltıldı. Tüm koledok temizlendikten sonra kist içine 10F nazobilyer kateter yerleştirilerek izotonik SF ile irrigasyon yapıldı.

Bulgular: Altı hastanın 5'inde işlem başarıyla gerçekleştirildi. Altı yıl önce safra yollarına rüptüre KHK nede-

niyle koledok eksplorasyonu ve sfinkteroplasti yapılan 1 hastada ENKD başarılı olmadı. Bu hastanın intrahepatik ve ekstrahepatik safra yolları dilate olmadığından kist kavitesi ve intrahepatik safra yollarındaki hidatik artık tam temizlenemedi. ENKD sonrası 2 günde kolanjit nedeniyle ameliyat gerekti. ENKD ile tam tedavi edilen 5 hastanın 6. ay takiplerinde USG ve BT'de kiste ait bulgu görülmedi.

Sonuç: Endoskopik nazokistik drenaj safra yollarına rüptüre KHK'nin küratif tedavisinde etkili ve güvenli bir tedavidir ve bu hastaların tedavisinde ilk tercih olmalıdır. Safra yolu dilatasyonu olmayan hastalarda ise öncelikli kesin tedavi cerrahidir.

V 26

PANKREAS PSÖDOKİSTLERİNİN TEDAVİSİNDE LAPAROSKOPIK KİSTOGASTROSTOMİ

Salih Pekmezci, Kaya Sarıbeyoğlu, Ece Kol, Hasan Taşçı

İstanbul Üniversitesi Cerrahpaşa Tıp Fakültesi Genel Cerrahi Anabilim Dalı / İstanbul

Amaç: Pankreas psödokistlerinin cerrahi tedavisinde uygulanan farklı laparoskopik tekniklerinin endikasyonlarını ve sonuçlarını irdelemek.

Yöntem: Şubat 2001-Kasım 2006 tarihleri arasında uyguladığımız laparoskopik kistogastrostomi ameliyatlarını çalışmamıza dahil ettik. Psödokist cerrahisi kararı alınmadan en az altı haftalık bir takip yapıldı. Farklı ameliyat tekniklerinin özellikleri, endikasyonları, psödokistlerin niteliği ve aldığımız sonuçlar irdelendi.

Bulgular: Bu dönem içinde yedi hastamıza akut pankreatit sonrası gelişen pankreas psödokisti tanısıyla laparoskopik kistogastrostomi işlemi uygulandı. Hastaların ortalama yaşı 58,7 (52-69) idi. Psödokistler bir hastada hiperlipidemik diğer hastalardaysa biliyer akut pankreatite bağlı gelişmişti. Psödokistlerin ortalama çapı 15,1 cm (7-20) olarak saptandı. Laparoskopik ultrasonografi kistlerin yerleşimi ve büyüklüğünü kesinleştirmek amacıyla kullanıldı. Kist ile mide arasında yapışıklık saptanan üç olguda, endo-GIA stapler kullanılarak laparoskopik transgastrik kistogastrostomi uygulandı. Yapışıklığın olmadığı diğer dört hastanın üçünde kistogastrostomi bursa omentalis'te mide ve kist üzerinde açılan deliklerden stapler yardımıyla uygulandı. Bir olgudaysa Ligasure kullanılarak transkistik kistogastrostomi işlemi yapıldı. Mortalite veya işleme bağlı komplikasyon görülmedi. Ameliyatı izleyen birinci ayda yapılan görüntüleme yöntemlerinde, hastaların tümünde psödokistin tamamen gerilediği gözlemlendi.

Sonuç: Laparoskopik kistogastrostominin, psödokistlerin tedavisinde etkin ve güvenilir bir ameliyat olduğu görülmektedir. Farklı kistogastrostomi teknikleri arasında yapılacak tercih kistin yerleşimi ve mide duvarıyla arasındaki yapışıklık durumuna göre değişmektedir.

V 27

PANKREATİK PSÖDOKİSTİN ENDOSKOPIK KİSTOGASTROSTOMİ İLE TEDAVİSİ

Kemal Dolay¹, Erşan Aygün¹, Korhan Taviloğlu², Hakan Yanar², Halil Alış¹, Cemalettin Ertekin²

¹Bakırköy Dr. Sadi Konuk Eğitim Araştırma Hastanesi Genel Cerrahi Kliniği Endoskopi Ünitesi / İstanbul

²İstanbul Üniversitesi İstanbul Tıp Fakültesi Genel Cerrahi Anabilim Dalı, Acil Cerrahi Servisi / İstanbul

Amaç: Pankreatik psödokist (PP) pankreatik kanalda hasar veya nekroz sonrası peripankreatik alana sızan pankreatik sıvının oluşturduğu ve iç duvarında gerçek epiteli bulunmayan (granülasyon dokusu ve fibroz dokusu) sıvı dolu bir kavitedir. Semptomatik büyük ve persistan PP'ler cerrahi, radyolojik veya endoskopik olarak tedavi edilmelidirler. Bu çalışmada, biliyer pankreatit sonrası gelişen PP olgularına uygulanan endoskopik kistogastrostomi işleminin sonuçları sunuldu.

Yöntem: Şubat 2001-Mayıs 2007 tarihleri arasında 7 semptomatik PP'li hastaya yan görüşlü duodenoskop ile endoskopik kistogastrostomi işlemi gerçekleştirildi. İnfekte ve/veya nekrotik debrisli psödokist olan 5 vaka iğne-bıçak kateterle puncture yapıldıktan sonra klavuz tel kaviteye yerleştirilip standart sfinkterotomla açıklık 2.5-3cm boyuta ulaştırıldı. Bu 5 hastada psödokist kavitesine rutin nazobilyer drenaj (NBD) kateteri yerleştirilerek irrigasyon ve drenaja alındı. Bası yapan çok büyük erken psödokiste ise puncture sonrası kistogastrostomi açıklığı büyütülmedi, 10F plastik stentle drenaj yapıldı. Kronik PP olan 1 hastada ise stent yerleştirme 2. endoskopi işleminde gerçekleştirilebildi.

Bulgular: Hastaların 6'sında ilk işlemde, 1'inde 2. işlemde tam drenaj başarılabilirdi. 1 hastada işlem anında mide duvarından aktif kanama gözlemlendi, hot biyopsi forcepsi ile koterize edilerek hemostaz sağlandı. 1 hastada NBD 1. gün kazara çekildi ve nekrotik dokunun kistogastrostomiyi tıkamasına nedeniyle erken dönemde endoskopik girişim tekrarı gerekti. Hastaların hiç birinde nüks gözlemlenmedi.

Sonuç: Endoskopik kistogastrostomi psödokist tedavisinde infeksiyon ve/veya yoğun nekrotik debrisye rağmen etkili ve güvenli bir tedavidir

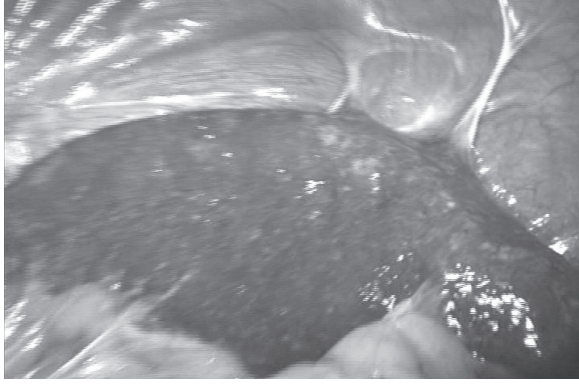
V 28

ÜÇ GİRİŞ DELİĞİ İLE LAPAROSKOPIK SPLENEKTOMİ: YAPIŞIKLIKLAR YARARLI OLABİLİR

Tarik Zafer Nursal, Turgut Noyan, Mehmet Haberal

Başkent Üniversitesi, Genel Cerrahi Anabilim Dalı, / Ankara

Yetmiş beş yaşında erkek hasta kronik ITP tanısıyla 6



Video 28

aydır izlenmekteydi. Hastada kemik iliği aspirasyonunda KLL klonları görüldüğü için hem tanı hem de steroid yanıtız ITP nedeniyle splenektomi kararı alındı ve bize danışıldı. Hastaya ameliyat hakkında bilgi verilip, onayı alındıktan sonra ameliyat hazırlıkları tamamlandı. Genel anesteziye girilerek hasta sağ yan pozisyona alındı. Önce açık sol subkostal kesi izdüşümü üzerinde orta hat ile ön aksiler çizgi arasındaki doğrunun 2/3 lateralinden 10 mm.lik giriş trokarı yerleştirildi. Laparoskop ile karın içi araştırılınca dalağın lateralinin kalın bantlarla yan duvara yapıştığı gözlemlendi. Bunun üzerine retraksiyonda yardımcı olacak bu durum değerlendirilerek ilk deliğin 7'şer cm kenarlarına 2 adet çalışma trokarı yerleştirildi ve 3 trokar ile ameliyata devam edildi. Ameliyatta önce splenokolik ve gastrosplenik bağlar açıldı. Gerekli tüm damar kontrolleri sağlandıktan sonra dalağı lateralde sabit tutan bant kesildi ve dalak torba içinde parçalanarak dışarı alındı. Ameliyat sonrası sorunsuz bir seyir izleyen hasta ameliyat sonrası 2. gün hematoloji bölümüne devredildi, 4. gün taburcu edildi. Bu video sunumunda ameliyat detayları gösterilmiştir.

V 29

LAPAROSKOPIK DİSTAL PANKREATEKTOMİ VE SPLENEKTOMİ: OLGU SUNUMU

Taylan Çelik¹ Enver Kunduz¹ Yersu Kapran²
Mesut Parlak¹ Oktar Asoğlu¹

¹*İstanbul Üniversitesi, İstanbul Tıp Fakültesi, Genel Cerrahi Anabilim Dalı / İstanbul*

²*İstanbul Üniversitesi, İstanbul Tıp Fakültesi, Patoloji Anabilim Dalı / İstanbul*

Amaç: Özellikle distal pankreas yerleşimli lezyonların gerek tanı ve gerekse tedavisinde laparoskopik girişimler giderek daha yoğun olarak karşımıza çıkmakta-

dır. Kliniğimizde laparoskopik rezeksiyon uygulanmış distal pankreas yerleşimli selim tümöral kitleye ait bulguları paylaşmayı amaçladık.

Yöntem-Bulgular: (Video Sunumu): 22 yaşında bayan hasta kronik sol üst kadran ağrısı nedeni ile yapılan görüntülemelerde pankreasın kuyruk bölümüne lokalize 5 cm çapında solid-kistik kitle tespit edilmesi üzerine kliniğimize yatırıldı. 3 port kullanılarak laparoskopik distal pankreatektomi ve splenektomi ameliyatı gerçekleştirildi. Ameliyat sonrası 6. saatte oral gıda başlanan hasta, ameliyat sonrası 3. günde sorunsuz olarak taburcu edildi.

Sonuç: Distal pankreas tümörüne sahip uygun olgularda laparoskopik distal pankreatektomi ameliyatı minimal invaziv cerrahinin avantajları göz önüne alındığında seçkin bir tedavi seçeneği olarak karşımızda durmaktadır.

V 30

LAPAROSKOPIK DALAK CERRAHİSİ: KAN HASTALIĞI ve SPLENİK ARTER ANEVİZMASI OLAN İKİ VAKA

Mehmet Kaplan¹, Hüseyin Cahit Yalçın²,
Halil İbrahim İyiköşker²

¹*Özel Hatem Hastanesi Genel Cerrahi / Gaziantep*

²*Av. Cengiz Gökçek Gaziantep Devlet Hastanesi Genel Cerrahi / Gaziantep*

Günümüzde elektif splenektomi endikasyonu olan tüm hastaların aynı zamanda laparoskopik splenektomi için de potansiyel adaylar oldukları kabul edilmektedir. Laparoskopik splenektomi, ilk kez tarif edildiği 1991 yılından günümüze dek olan süreçte tercih edilen bir yöntem haline gelmiş ve tartışmalı yönleri olsa da, bir çok merkezde büyük serilere ulaşan deneyimlerle yöntemin güvenli olduğu anlaşılmıştır. Burada sunulan video klibin 1. vakasında, bir kan hastalığı nedeniyle splenektomi gereken genç bir hastada anterior yaklaşımla gerçekleştirilmiş splenektomi tekniği örnek olarak takdim edilmiştir.

İkinci vaka da ise, 8 cm boyutlarındaki splenik arter anevrizması nedeniyle laparoskopik girişim yapılan hastanın diseksiyon görüntüleri sunulmuştur. 3 cm'nin üzerindeki splenik arter anevrizması oldukça nadirdir. Ruptür riski ve ölümcül kanama riski nedeniyle ciddi bir hastalık olarak değerlendirilmektedir. Günümüzde gelişen görüntüleme teknolojileri sayesinde gittikçe daha çok sayıda hastaya tanı konmakta ve ameliyata verilmektedir. Takdim edilen vakamızda dalak ve anevrizma diseksiyonları bitmesine rağmen pankreas rezeksiyonunun gerekmesi ve buna uygun laparoskopik enstrümanların yetersizliği nedeniyle mini laparotomi yapılarak girişim başarıyla tamamlanmıştır.

POSTER BİLDİRİ ÖZETLERİ- I

P 1

MINİMAL İNVAZİV ÖZOFAGUS CERRAHİSİ

Beyza Özçınar, Onur Taylan Çelik, Oktar Asoğlu,
Vahit Özmen, Abdullah İçci, Mustafa Keçer

*İstanbul Üniversitesi İstanbul Tıp Fakültesi Genel Cerrahi
Anabilim Dalı / İstanbul*

Amaç: Özofagus tümörlerinde minimal invaziv cerrahinin güvenle uygulanabildiğini göstermektir.

Yöntem: İstanbul Tıp Fakültesi Genel Cerrahi Anabilim Dalı C Servisinde Mart 2006 ile Mayıs 2007 tarihleri arasında 5'i kanser, 1'i leyomyom ve 1'i striktür olmak üzere toplam 7 olguya minimal invaziv cerrahi girişim uygulandı. Olgulara ait bilgiler retrospektif olarak değerlendirildi.

Bulgular: Hastaların medyan yaşı 53'tür (40-65). Özofagus leyomyomu olan hastaya torakoskopik enükleasyon, özofagus striktürü olan hastaya ise torakoskopik vagus koruyucu total özofajektomi + laparotomi ile sol kolon interpozisyonu uygulanmıştır. Diğer 5 özofagus kanserli hastanın 2'si prone ve 3'ü lateral dekübitüs pozisyonunda torakoskopik özofajektomi ve lenf disseksiyonu yapılırken, midenin tüpleştirilmesi 3 hastada laparoskopik, 2 hastada laparotomi ile yapılmıştır. Hastalarda en sık akciğer ile ilgili erken komplikasyonlar saptanmış olup (2 pnomotoraks, 1 plevral efüzyon, 1 atalektazi) sadece 1 hastada post operatif 7. günde servikal anastomoz kaçağı tespit edilmiş ve servikal drenajla konservatif kalınarak post operatif 35. gün taburcu edilebilmiştir. Hastaların medyan taburcu süresi 11 (7-35) gündür. Sadece bir hastada geç komplikasyon olarak ameliyat sonrası 3. ayda port yerinden insizyonel herni saptanmıştır.

Sonuç: Özofagus tümörlerinin seçkin tedavisi yeterli lenf nodu disseksiyonunun eklendiği R0 rezeksiyonun elde edildiği radikal cerrahidir. Minimal invaziv özofajektomi şu anda transhiyatal, transtorasik cerrahi ile radikal cerrahi arasında durmaktadır. Teknolojinin gelişimiyle ileride, standart radikal cerrahinin minimal invaziv yolla uygulanabileceğini düşünüyoruz.

P 2

PERKÜTAN ENDOSKOPİK GASTROSTOMİ: ERKEN DÖNEM SONUÇLAR

Ekmel Tezel, Ziya Anadol, Osman Kurukahvecioğlu,
Emin Ersoy

*Gazi Üniversitesi Tıp Fakültesi Genel Cerrahi Anabilim
Dalı / Ankara*

Perkütan endoskopik gastrostominin (PEG) uygulamalarının yaygınlaşmasıyla birlikte oral yolla beslenme şansı olmayan bir çok hasta enteral beslenme şansına kavuşmuştur. Bu seride Ocak.2002-Mart.2007 tarihleri arasındaki 5 yıllık süreçte toplam 31 hastaya PEG açılmıştır. Bu hastaların tümü nöroloji, nöroşirurji veya anestezi yoğun bakımlarında yatan, yutma fonksiyonu bozukluğuna bağlı olarak oral beslenemeyen hastalardır. Bir gece önceden nazogastrik tüpten beslenmesi kesilen hastalara supin pozisyonda yatağında veya Genel Cerrahi endoskopi ünitesinde, lokal anestezi altında ve gerekirse sedasyon uygulanarak PEG yerleştirildi. PEG'ten beslemeye girişimden sonraki gün (genellikle 12. saatten sonra) başlandı ve hastalar yara yerleri ve kateterin işleyişi açısından 7-10 gün arasında takip edildi. PEG'e bağlı gelişen komplikasyonlar retrospektif olarak değerlendirildi. Yalnızca 2 (%6.5) hastada minör komplikasyon gelişti. Bir hastada trokar ilk giriş yeri uygun olmadığından bir başka yerden mideye sokulmuş ve PEG yerleştirilmişti. Bu hastada girişim sonrası 7. günde üst gastrointestinal kanama gelişti. Yatağında yapılan endoskopide kanamanın ilk giriş yerinde gelişen ülserle bağlı olduğu görüldü. Konservatif yaklaşımla kanama bir kaç gün içinde durdu. Bir diğer hastada PEG takılmasından 1 ay sonra kateterin disloke olmasına bağlı kateter çevresinden enteral beslenme solüsyonunun geldiği gözlemlendi. Bu hastada mevcut PEG kateteri cerrahi olarak mideye eski yerinden yerleştirildi ve birkaç gün içinde sorunsuz olarak enteral beslenmeye başlandı. Sonuç olarak PEG, yutma fonksiyonları bozulmuş hastalarda düşük komplikasyon oranları ve minimal invaziv özellikleri nedeniyle güvenle kullanılabilen, oldukça pratik bir yöntemdir.

P 3

PERKÜTAN ENDOSKOPIK GASTROSTOMİ, 68 OLGUNUN ANALİZİ

Fatih Başak, Kerim Özakay, Yavuz Selim Sarı, Hasan Bektaş, İbrahim Aydın, Erdal Kaleli, Acar Aren

S.B. İstanbul Eğitim ve Araştırma Hastanesi Genel Cerrahi Kliniği / İstanbul

Amaç: Perkütan endoskopik gastrostomi (PEG) uygulaması yutma mekanizması bozulmuş olan, orofaringeal veya ösefageal obstrüksiyonu bulunan ve major fasyal travması olan hastalarda kalori ve sıvı ihtiyacını karşılamak için sıklıkla kullanılır. Bu çalışmada hastanemizde PEG uygulanan olguları literatür eşliğinde sunmayı amaçladık.

Yöntem: Hastanemiz endoskopi ünitesinde Ocak 2004 - Mayıs 2007 tarihleri arasında uygulanan 68 adet PEG girişimi değerlendirildi. Demografik bulgular, endikasyon ve işleme ait komplikasyonlar irdelendi.

Bulgular: 42 erkek, 26 kadın olmak üzere toplam 68 olguya PEG uygulandı (ortalama yaş 65, yaş aralığı 21-88). Olguları intrakranial kanama, nörolojik hastalık, serebrovasküler hastalık ve uzun süre yoğun bakım desteği gerektiren debil hasta grubu oluşturdu. Hastalara Anestezi hekimi eşliğinde uygulanan IV sedasyon anestezisi altında PEG kateteri gastroskopi eşliğinde yerleştirildi. Uygulama öncesi hastalara profilaktik antibiyotik (1 gr Cefazolin sodyum) kullanıldı. Kontrol edilemeyen diabeti olan bir hastada erken dönemde yara yeri enfeksiyonu gelişti. Bu hasta enfeksiyonun ilerlemesi ve nekrotizan fasiit gelişmesi üzerine sepsis nedeniyle mortalite ile sonuçlandı. Bu olgu dışında ciddi bir komplikasyonla karşılaşmadık. Dört olguda yara yeri enfeksiyonu gelişti ve antibiyoterapi ile geriledi.

Sonuç: Literatürde PEG uygulaması ile %3 oranında ciddi komplikasyon bildirilmiştir. Bu komplikasyonlar yara enfeksiyonu, nekrotizan fasiit, peritonit, aspirasyon, kaçak, ayrılma, barsak perforasyonu, enterik fistül, kanama ve aspirasyon pnömonisidir. Serimizde komplikasyon oranı %5,8 ve mortalite oranı %1,4 olduğu görüldü. Serimizde komplikasyon oranı literatürde bildirilen orandan yüksek olmakla birlikte bunlar ciddi komplikasyonlardan oluşmamaktadır. Sonuç olarak endoskopi imkanı bulunan merkezlerde kolay uygulanması, kullanım kolaylığı ve etkinliği açısından seçilmiş hastalarda PEG'in diğer enteral beslenme yöntemlerine tercih edilmesi gerektiği kanısındayız

P 4

ERKP mi? MRKP mi?

Gürol Köroğlu¹, Türker Ertürk², Alper Şağban¹, Erdal Kaleli¹, Seher Şirin¹, Arslan Kaygusuz¹

¹S.B. İstanbul Eğitim ve Araştırma Hastanesi Genel Cerrahi Kliniği / İstanbul

²Özel Çapa Hastanesi Genel Cerrahi Kliniği / İstanbul

Amaç: Manyetik rezonans kolanjiopankreatografi bili-opankreatik yolların görüntülenmesinde kullanılan invazif olmayan bir yöntemdir. Manyetik rezonans kolanjiopankreatografi, endoskopik retrograd kolanjiopankreatografiye göre daha az deneyim gerektirmektedir. Bu çalışmada manyetik rezonans kolanjiopankreatografinin koledok taşlarının tespitindeki tanısal yararı endoskopik retrograd kolanjiopankreatografinininkine karşılaştırılmıştır ve MRKP sayesinde gereksiz girişimlerin ne ölçüde engellendiği araştırıldı.

Yöntem: Ocak 2005 ve Aralık 2006 tarihleri arasında kolanjit ve/veya pankreatit kliniği ile hastanemize başvuran 32 olgu (13 erkek, 19 kadın); yaş ortalaması: 56.3 (38-74) çalışmaya alınmıştır. Olgular önce manyetik rezonans kolanjiopankreatografi ile değerlendirilmiş ve daha sonra endoskopik retrograd kolanjiopankreatografi yapılmıştır. Bu iki yöntem arasındaki zamanın 24 saatten daha fazla olmamasına dikkat edilmiştir. Bu iki teknikle elde edilen sonuçlar karşılaştırılmıştır.

Bulgular: 5 mm'den daha küçük taş bulunan 3 olguda manyetik rezonans kolanjiopankreatografi yalancı negatif sonuç vermiştir. Yalancı pozitiflik ise 1 olguda gözlenmiştir. Bu ise geçen zaman zarfında taşın koledoka düşmüş olabileceği ihtimali ile açıklanmıştır. Manyetik rezonans kolanjiopankreatografi ile masif asid bulunan bir olguda koledokun görüntülenmesi sağlanamamıştır. Çalışmamızda manyetik rezonans kolanjiopankreatografi koledokolitizis tanısında %90,6 duyarlılık ve %96,8 özgüllük göstermiştir.

Sonuç: Koledok taşlarının tanısında manyetik rezonans kolanjiopankreatografi yüksek duyarlılık ve özgüllük ile sadece diagnostik amaçlı endoskopik retrograd kolanjiopankreatografi yapılması gerekliliğini ortadan kaldırmıştır. Obstrüktif bilier hastalıklarda, obstrüksiyon seviyesinin ve nedeninin doğru olarak belirlenmesinde, terapötik kolanjiografiden yararlanabilecek hastaların belirlenmesinde yararlı olacağı ve gereksiz invazif girişimleri azaltabileceği düşünüldü.

P 5

ENDOSKOPIK RETROGRAD KOLANJİOPANKREATOGRAFİ, TEK CERRAH TARAFINDAN YAPILAN 249 İŞLEMİN ANALİZİ

Fatih Başak, Kerim Özakay, Ali Tardu, Mahsuni Sevinç, Erdem Kınacı, Oğuzhan Dinçel

S.B. İstanbul Eğitim ve Araştırma Hastanesi Genel Cerrahi Kliniği / İstanbul

Amaç: Endoskopik Retrograd Kolanjiopankreatografi (ERCP) tanı ve tedavi amaçlı kullanılabilen, belirli komplikasyonları bulunan invazif bir yöntemdir. Bu çalışmada hastanemiz endoskopi ünitesinde tek cerrahi uzmanı tarafından yapılan ERCP işlemlerini literatür eşliğinde sunmayı amaçladık.

Yöntem: Hastanemiz Endoskopi ünitesinde Ocak 2005 - Mayıs 2007 tarihleri arasında uygulanan tek bir cerrahi uzmanı tarafından uygulanan ERCP olgularını uygulamanın tipi, kanülasyon başarısı, terapötik girişim ba-

şarısı, komplikasyon ve mortalite açısından irdeledik.

Bulgular: Olguların 146'sı kadın, 103'ü erkek, yaş aralığı 26-85, yaş ortalaması 65 olduğu görüldü. Olguların çoğunluğunu yatan hastalar oluşturdu (yatan hasta: %75,2; ayakta: %24,8). ERCP uygulaması olguların %69'unda tanınal ve %31'inde terapatik amaçlı kullanıldı. Olguların %21'inde papilla kanüle edilemedi. Sfinkterotomi olguların %74'ünde gerçekleştirildi ve bunların %30'unda precut tekniği kullanıldı. Taş ekstraksiyonu %76 oranında başarılıydı. Uygulama esnasında gelişen komplikasyon oranının %6 (papilla ödemi ve kanaması) olduğu görüldü. Geç komplikasyon %4,4 oranında görüldü. Bu komplikasyonları 10 olguda akut pankreatit ve bir olguda perikolanjitik apse oluşturdu. Perikolanjitik apse gelişen olguda perkütan drenaj uygulandı ve konservatif tedavi ile başarılı sonuç alındı. Kanama ve perforasyon görülmedi. İşleme bağlı mortalite saptanmadı.

Sonuçlar: ERCP uygulamasıyla akut pankreatit, kanama, perforasyon ve kolanjit gibi ciddi komplikasyonlar gelişebilir. Literatürde %7-11 komplikasyon oranları bildirilmiştir. Çalışmamızda olguların %69'unda ERCP tanınal amaçlı kullanılmıştır. Bu çalışmada tek bir cerrahi uzmanı tarafından yapılan ERCP işlemleri sunduk. Serimizdeki komplikasyon oranı literatür verisinden düşüktür. ERCP uygulamasında işlem başarısının cerrahın tecrübesi ile birlikte artacağı ve komplikasyon oranlarının düşebileceği kanısındayız.

P 6

MİDE DİSPLAZİLERİNDE 5 YILLIK TAKİP SONUÇLARIMIZ

Levent Uğurlu¹, Şükran Sarıkaya²

¹Kızılay Tıp Merkezi Genel Cerrahi / Sivas

²Kızılay Tıp Merkezi Patoloji / Sivas

Amaç: Gastrik displazi midenin karsinom gelişimi ile en yakın bağlantılı olan lezyonudur. Pratikte gastrik mukozanın atipik ve malignleşme potansiyeli taşıyan değişikliği olarak değerlendirilebilir. Endoskopik tetkiklerin yaygınlaşması midenin hem prekanseröz lezyonlarının, hemde erken dönem kanserlerinin tanı ve tedavisinde önemli gelişmeler sağlamıştır. Mide mukozasında displazik değişikliklerin uzun süreli ve düzenli takipleri mide kanserinin erken tespiti ve tedavisini sağlayarak sağkalımı belirgin olarak uzatmaktadır. Bu çalışmada gastrik displazi tespit ettiğimiz hastaların takip sonuçlarını sunmayı amaçladık.

Yöntem: Çalışmaya Nisan 2002-Nisan 2007 tarihleri arasında üst gastrointestinal endoskopi yapılan ve histopatolojik inceleme sonucunda displazi tespit ettiğimiz 173 vaka dahil edilmiştir. Endoskopik takipleri olmayan, son bir yılda ilk kez tespit edilen displazi vakaları çalışma dışı bırakılmıştır. Endoskopi sırasında antrum ve korpustan en az ikişer biyopsi alınmış, tüm endoskopiler ve histopatolojik incelemeler aynı cerrah ve patolog tarafından yapılmıştır.

Bulgular: Displazi tespit edilen 173 vakanın (aynı dönemde endoskopi yapılmış ve histopatolojik olarak incelenmiş vakaların 3.7%'si) 93'ü (53.7%) takip edilememiştir. Takipleri yapılmış 80 vakada 62 hafif displazi, 10 orta displazi, 8 ağır displazi olgusu mevcuttu. Hafif displazi tespit edilen 62 vakada 29 (46.7%) gerileme, 27 (43.5%) persistans, 6 (9.7%) progresyon izlenmiş, invaziv karsinomaya ilerleme görülmemiştir. Orta displazili 10 vakada 6 (60%) gerileme, 2 (20%) persistans, 2 (20%) invaziv karsinom tespit edilmiştir. Ağır displazili 8 vakaya operasyon önerilmiş ve ileri bir merkeze yönlendirilmiştir.

Sonuç : Displazi, bir intraepitelyal neoplazidir. Displazinin histolojik derecesi ile invaziv gastrik kanser riski artmakta olup düzenli takip ve taramalarla gastrik kanserlerin erken evrede tespit edilmesi mümkün olmaktadır.

P 7

ENDOSKOPİK ÖZOFAGUS STENTİ UYGULAMASI, 11 OLGUNUN ANALİZİ

Fatih Başak, Kerim Özakay, Ali Tardu, Erdem Kınacı, Oğuzhan Dinçel, Hakan Tanın

S.B. İstanbul Eğitim ve Araştırma Hastanesi Genel Cerrahi / İstanbul

Amaç: Malign özofagus obstrüksiyonu ve malign disfajinin palyatif tedavisinde özofagus stentleri sıklıkla kullanılmaktadır. Bu çalışmada endoskopik olarak yerleştirilen özofagus stent uygulamalarımızı literatür eşliğinde sunmayı amaçladık.

Yöntem: Hastanemiz endoskopi ünitesinde Mayıs 2005 - Mayıs 2007 tarihleri arasında malign disfaji şikayeti olan 11 olguya endoskopik olarak stent uygulandı. Tüm uygulamalar bir genel cerrahi uzmanı tarafından gerçekleştirildi. Bu uygulamalar derlenerek olguların demografik bulguları, primer tanı ve uygulama sonuçları irdelendi.

Bulgular: Sekiz erkek, üç kadın olmak üzere toplam 11 hastaya uygulama yapıldı (ortalama yaş: 67, yaş aralığı: 45-79). Sekiz olguda özofagus ve iki olguda akciğer kaynaklı malignite nedeniyle özofagus obstrüksiyonu mevcuttu. Bir olgu akciğer kanseri nedeniyle kemoterapi tedavisi almakta iken özofagus fistülü gelişmesi nedeniyle stent uygulamasına alındı. Bir olguda ikinci bir uygulama ile eski stent içinden anti-reflü stent yerleştirildi. İki özofagus kanseri olgusunda (%18) obstrüksiyonun distaline geçilemediği için işlem başarısız oldu. Hiç bir olguda işleme bağlı perforasyon, kanama veya solunum sıkıntısı gelişmedi. Uygulamanın başarıyla gerçekleştirildiği tüm olgularda (toplam on uygulama, stent boyu:80-150mm) işlem sonrası obstrüksiyon şikayetlerinde düzelme izlendi.

Sonuç: Özofagus stentleri malign obstrüksiyonların kısa dönem palyasyonunda etkili şekilde kullanılmaktadır. Bunula birlikte uzun süre yaşayan olgularda tekrar stent gereksinimi duyulabilir. Bu çalışmada stent uygulaması yapılan olguların tümünde obstrüksiyonda düzelme sağ-

lanmıştır. Sonuç olarak endoskopik stent uygulaması malign özofagus obstrüksiyonlarında palyasyonu düşük komplikasyon oranıyla etkili bir şekilde sağlamaktadır.

P 8

İNTRASTOPLAZMİK SPERM ENJEKSİYONU-EMBRİYO TRANSFERİ (ICSI-ET) SONRASI OVARİAN EKTOPIK GEBELİK VE LAPAROSKOPIK YÖNETİMİ

Polat Dursun¹, Uğur Devceci², Mehmet Karaman²,
Umur Barbaros³

¹Tatvan Asker Hastanesi Kadın Doğum Kliniği / Van

²Tatvan Asker Hastanesi Genel Cerrahi Kliniği / Van

³İstanbul Üniversitesi, İstanbul Tıp Fakültesi Genel Cerrahi Anabilim Dalı / İstanbul

Amaç: Ektopik gebelik yaşamı tehdit eden, gelişmiş ve gelişmekte olan ülkelerde anne ölümlerinin önde gelen nedenlerinden birisidir. Üremeye yardımcı tekniklerde ilerlemelere paralel olarak ektopik gebelik görülme sıklığı ve nadir görülen ektopik gebelik türlerinin görülme sıklığı da artmaktadır. Ovarian ektopik gebelik tüm gebelikler içinde %1'den az görülmektedir. Bu olgu sunumunda ICSI-ET sonrası ovarian ektopik gebelik gelişen ve laparoskopik yöntemle tedavi edilen hasta sunulacaktır.

Olgu: Otuz bir yaşında, 9 yıldır evli ve sekonder infertil olan hastanın dördüncü ICSI-ET deneme sonrası B-HCG ölçümü 418 U/ml olarak geldi. Yapılan transvajinal USG 'de intrauterin gebelik izlenmedi. İki gün sonra tekrar edilen B-HCG değeri 634 U/ml olarak rapor edildi. Tekrar yapılan TVUSG'de sol adneksiyal alanda 3.5 cm boyutunda heterojen kitle izlendi. Douglasda belirgin serbest mayı vardı. Rüptüre ektopik gebelik tanısıyla laparotomi yapıldı. Laparoskopide Douglasda belirgin pıhtılı kanama izlendi fakat her iki fallop tüpü normaldi ve sol overde aktif kanamalı ektopik gebelik izlendi. Sol over pelvik yan duvara ve Douglas'a dens ve fimbria adezyonlarla yapışmıştı. Laparoskopik adezyolizis ve sol overdeki ektopik gebeliğin rezeksiyonu yapıldı. Hasta postoperatif 2. ayda spontan olarak gebe kaldı. Hasta şu anda 28 haftalık sorunsuz bir gebe olarak izlenmektedir.

Tartışma: ICSI-ET sonrası ovarian ektopik gebelik literatürde oldukça nadir olarak bildirilmiştir. Yaptığımız literatür taramasında bizim vakamızın ICSI-ET sonrası rapor edilen 4. ektopik gebelik olduğunu tespit ettik. ICSI-ET sonrası ovarian ektopik gebeliğin, embriyonun uterin kavite ve fallop tüplerini retrograd olarak fallop tüpüne implante olmadan geçmesi sonrasında overler üzerine implante olmasıyla geliştiği düşünülmektedir. Hemodinamik olarak stabil diğer ektopik gebeliklerin olduğu gibi, ovarian ektopik gebeliklerin tanı ve tedavisinde laparotomi artık "altın standart" olarak kabul edilmektedir. Bizim vakamızda olduğu gibi uygun vakalarda etkilenen overin korunması gelecek fertilité potansiyelinin devamı açısından önem taşımaktadır.

Sonuç: ICSI-ET transferi sonrası gelişen ovarian ekto-

pik gebeliklerin tanı ve tedavisinde laparoskopik cerrahi uygulanması minimal doku hasarı ve adezyon oluşumu ve gelecekteki fertilité potansiyelinin devamı açısından önemli bir yaklaşımdır.

P 9

OBEZİTE TEDAVİSİNDE HELIOSPHERE® İNTARAGASTRİK BALON UYGULAMASININ ERKEN SONUÇLARI

Mustafa Ateş¹ Sacit Çoban²

¹Malatya Devlet Hastanesi Genel Cerrahi / Malatya

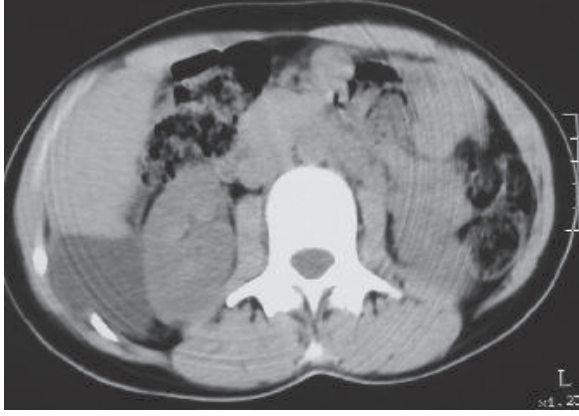²Harran Üniversitesi Tıp Fakültesi Genel Cerrahi Anabilim Dalı / Şanlı Urfa

Amaç: Morbid Obezite tedavisinde geçici olarak kullanılan intragastrik balon uygulamalarına gün geçtikçe ilgi artmaktadır. Bu çalışmada, kliniğimizde obez hastalara uygulanan, sıvı yerine hava ile doldurulan, 900 cc hacim'e sahip intragastrik balon olan Heliosphere® uygulamasının etkinliği ve erken sonuçları değerlendirilmiştir.

Materyal ve Metot: Aralık 2005-Eylül 2006 tarihleri arasında, 14 morbid obez hastaya sedasyon altında Heliosphere İntragastrik Balon (HİB), (Helioscope, Medical Implants, Vienne Cadex, France) uygulandı. HİB uygulanan hastalara 1200 kcal /gün diyet ve egzersiz verildi. Hastaların kilo kaybı tartı kullanılarak, HİB hacmi ise ayakta direkt batın grafisi ile kontrol edildi.

Bulgular: HİB uygulanan 14 hastanın (10 Kadın, 4 Erkek) ortalama yaşı 38 (26-58) idi. Ortalama Body Mass Index (BMI) 44,9 kg/m² (38,3-56,5), ortalama ağırlık 132,9 kg (112-164), ortalama boy 167,9 cm (150-178) tespit edildi. Ortalama aşırı ağırlık 62,4 kg (39-88,5) tespit edildi. HİB, 11 hastadan 6. ayda çıkarıldı. Diabeti olan 58 yaşındaki 1 hastadan ise 17. günde yaklaşık 13 kg kilo kaybı sonrası gelişen dehidratasyon, üremi, lokositoz ve perforasyon şüphesi ile çıkarıldı. Diğer bir hastadan ise 10. gün medikal tedaviye rağmen devam eden şiddetli yakınmalar nedeni ile yaklaşık 8 kg kilo kaybı mevcut iken çıkarıldı. HİB'nun erken çıkartıldığı bu 2 hasta çalışma dışı bırakıldı. Bir hastada ise HİB, hastanın isteksizliği ve sağlıklı iletişimin kurulamaması nedeni ile 9. ayda çıkarıldı. Hastaların ortalama 6,3 ay (6-9 ay) takibi sonrasında, ortalama kilo kaybı 21,1 kg (12-38), ortalama BMI 39.75 kg/m² (29,8-54,2) bulundu. Ortalama BMI değerinde azalma 5,15 kg/m² (2,3-15,8) olarak tespit edildi. Hastaların tümünde ilk hafta tedaviye yanıt veren bulantı, kusma, dolgunluk hissi veren ağır gelişti. Hastalarda önemli bir komplikasyon gözlenmedi

Sonuçlar: HİB endoskopik olarak kolay uygulanabilen ve obezite tedavisinde tatminkâr kilo kaybı sağlanmasına karşın geçici bir yöntemdir. HİB uygulamasının ardından gelişebilecek komplikasyonları önlemek ve iyi bir adaptasyon sağlamak için; klinik ve laboratuvar incelemelerine ek olarak hastanın, psikiyatrik açıdan değerlendirilmesi, motivasyonu ve sağlıklı bir iletişimin kurulup kurulamayacağı önemle dikkate alınmalıdır.



Poster 10

P 10

PRİMER İZOLE OMENTAL KİST HİDATİĞİN LAPAROSKOPİK ENÜKLASYONU: OLGU SUNUMU

Mustafa Ateş¹, Sedat Sevil²

¹Malatya Devlet Hastanesi, Genel Cerrahi Kliniği / Malatya

²Malatya Devlet Hastanesi, Acil Kliniği / Malatya

Giriş: Tek başına primer omental kist hidatik oldukça nadir olup 1943 yıldan beri sadece 12 vaka bildirilmiştir. Genellikle omental kist hidatik, bir operasyonu sonrası ya da başka bölgedeki kistin spontan rüptürü sonrası gelişir. Biz bu makalede büyük omentum da bulunan primer izole kist hidatiği ve onun laparoskopik enüklasyonunu rapor ettik.

Olgu: Yirmi üç yaşında kadın hasta, 6 aydır süren sağ yan ağrısı ile kliniğimize başvurdu. Muayenede sağ üst kadranda 10x3 cm çapında mobil, kitle gözlendi. Tüm laboratuvar tetkikleri normal sınırlarda bulundu. Ultrasonografi ve bilgisayarlı tomografide sağ üst kadranda karaciğer ile böbrek arasında ince cidarlı 7 cm çapında kist tespit edildi (Resim 1). Operasyonda laparoskopik olarak batın explore edildi. Kistin karaciğer sağ alt kenarda büyük omentum üzerinde yarı gömülü olduğu gözlendi ve kist bir bütün olarak laparoskopik enükle edildi (Resim 2), endobeg yardımı ile dışarı alındı. Teşhis patoloji ile teyit edildi.

Sonuçlar: Endemik bölgelerde bile primer omental kist hidatik nadir bulunmaktadır. Teşhiste, hastanın yaşadığı coğrafya ve şikâyetleri göz önüne alınmalıdır. Omental kist hidatik spontan rüptürü çok ciddi anaflaksi ve disseminasyona neden olabilir bu yüzden preopetif ayırt edici teşhis önemlidir. Laparoskopik cerrahideki teknolojik ve deneysel ilerleme sayesinde batın içi uygun vakalarda kistektomi güvenle yapılabilir.

P 11

VERSASTEP™ TROKAR İLE FARKLI LAPAROSKOPİK GİRİŞ YÖNTEMİ

Murat Kalaycı, Alp Demirağ, Baki Ekçi, Tuba Gülçelik, Özcan Gökçe

Yeditepe Üniversitesi Genel Cerrahi Anabilim Dalı / İstanbul

Giriş: Laparoskopik ameliyatlarda kullanılan versastep trokarlar standart trokarlardan farklı olarak batın duvarını keserek değil, önce geçirilen ince radial kılıf içersinden trokar sokulup genişletilerek batın duvarına erişim sağladığından, versastep ile batın duvarı defekti en aza indirgenmektedir.

Ayrıca pneumoperitoneum oluşturmak için bu zamana kadar değişik giriş yöntemleri tanımlanmıştır. Biz yaptığımız laparoskopik ameliyatlarda standart yöntemlerin dışında, pneumoperitoneum oluştururken, cilt ciltaltını geçip direkt görüş altında rektus fasyasını asarak önce versastepin radial genişleyebilen kılıfını batın içine sokup içersinden trokarı geçirdik. Bu yöntemle hızlı ve güvenilir bir laparoskopik erişim sağlamış olduk.

Amaç: Laparoskopik ameliyatlarda versastep kullanımının daha güvenli bir trokar giriş sistemi olduğunun gösterilmesi, ayrıca versastep kullanırken, ciltten itibaren değil, cilt ciltaltı geçilerek rektus fasyasının eleve edilerek versastep sisteminin kullanılmasının daha hızlı ve daha güvenli bir yöntem olduğunun gösterilmesidir.

Materyal-Metot: Ocak 2006-Mayıs 2007 tarihleri arasında Yeditepe Üniversitesi Hastanesi Genel Cerrahi Anabilim Dalında laparoskopik ameliyat edilip versastep™ trokar sistemi kullanılan hastalar çalışma grubuna alındı. Bu hastaların tümünde pneumoperitoneum oluşturmak amacıyla versastep trokarın çalışma sisteminde belirtildiği gibi radial kılıfla birlikte veress iğnesi ciltten itibaren değil, göbek altında yapılan yapılan kesi ile cilt ciltaltı geçilip rektus fasyası çamaşır klempile iki taraflı olarak eleve edilerek batına yerleştirildi. Böylece özellikle kilolu hastalarda oluşabilecek subkutanöz dokuya hava kaçışı engellenerek daha hızlı ve daha güvenli bir laparoskopik erişim sağlandı.

Sonuç: Toplam 41 hasta versastep trokar sistemi kullanılarak ameliyat edildi. Hastaların 23 ü kadın, 18 i erkekti. Yaş ortalaması 42 idi (22-83y). Hastalar ortalama 6 ay takip edildi (1-18 ay arası). Bunların 27 si laparoskopik kolesistektomi, 6 sı laparoskopik apandektomi, 2 si diagnostik laparoskopik, 2 si laparoskopik Nissen Funduplikasyon, 1 tanesi laparoskopik Heller Myotomi, 1 tanesi laparoskopik umbilikal herni, 2 si laparoskopik başlanıp açığa dönülen apandektomi hastaları idi.

Versastep trokar sistemi kullanarak ve anlattığımız yöntemle yapılan giriş sırasında hastaların hiçbirinde batın içi organ yaralanması, port yerinden kanama ve subkutanöz dokuya hava girişi görülmedi. Ameliyat sırasında hiçbir hastada gaz kaçağı oluşmadı. Hastaların hiçbirinde port giriş yerlerindeki batın duvarında daha minimal oluşan defektin kapatılması ihtiyacı hissedilmedi.

Takip süresince hiçbir hastada insizyonel fıtık meydana gelmedi.

Tartışma: Versastep trokar sistemi laparoskopik ameliyatlarda güvenli bir şekilde kullanılabilir. Bu sistem batına giriş sırasında oluşabilecek organ yaralanması ve kanama gibi komplikasyonları en aza indirmektedir.

Oluşan batin duvarı defekti minimal olduğundan fasya tamiri gerekmemektedir. Ayrıca bu sistemi kullanırken radial kılıfla birlikte veress iğnesini girerken, ciltten itibaren değilde, cilt ciltaltını geçip rektus fasyasını eleve ederek giriş yapmak hem ekstra güvenlik sağlamakta, hem de özellikle ciltaltı yağ dokusu kalın hastalarda subcutanöz dokuya hava kaçışını ortadan kaldırdığından tek seferde batına girerek daha hızlı bir laparoskopik erişim sağlamaktadır.

P 12

LAPAROSKOPİK ANTİREFLÜ CERRAHİSİ SONRASI BRİD İLEUSA BAĞLI GASTRİK DİLATASYON: OLGU SUNUMU

Ekmele Tezel, Ziya Anadol, Osman Kurukahvecioğlu, Osman Yüksel, Emin Ersoy

Gazi Üniversitesi Tıp Fakültesi Genel Cerrahi Anabilim Dalı / Ankara

Amaç: Günümüzde giderek yaygınlaşan laparoskopik anti-reflü cerrahi uygulamaları arttıkça, alışık olmadığımız komplikasyonlarla da karşılaşmaktayız. Bu raporda anti-reflü cerrahi ve subtotal kolektomi sonrası literatürde rastlamadığımız bir komplikasyon gelişen bir olgu sunulmaktadır.

Yöntem: Gastroözefageal reflü nedeniyle laparoskopik Nissen prosedürü uygulanan hasta, postoperatif dönemi sorunsuz geçirmiş fakat kronik konstipasyon nedeniyle yapılan tetkiklerinde kolonik inersiya tanısı almış ve ikinci bir seansta açık subtotal kolektomi uygulanmıştır. Postoperatif ikinci aydan itibaren parsiyel intestinal obstrüksiyon nedeniyle birkaç kez acil serviste gözlenen ve konservatif yöntemlerle tedavi edilen hasta, son başvurusunda ileri derecede distansiyon ve şiddetli bulantıya rağmen kusamama yakınmalarıyla gelmiştir. Çekilen ayakta direkt karın grafisinde, mide ileri derecede dilatasyon saptanmıştır. Nazogastrik dekompresyonu takiben yaklaşık 2,5 litre mide içeriği boşalan hasta, oral beslenmeyi tolere edememiş, mide çıkış obstrüksiyonu tablosu devam etmiştir.

Bulgular: Konservatif tedaviye yanıt vermeyen bu tablo nedeniyle hasta operasyona alınmış ve Treitz ligamentinden yaklaşık 20 cm uzaklıktaki tek brid ve proksimalinde belirgin dilatasyon dışında bulgu saptanmıştır. Operasyon bridektomi ile sonlandırılmıştır. Bu operasyon bulgusu, geçirilmiş cerrahiye bağlı brid ileusun, restore edilmiş alt ösefageal sfinkter fonksiyonu ile birleştiğinde, konservatif tedaviye yanıt vermeyen, proksimal ve distal obstrüksiyonun eş zamanlı olması nedeniyle de kör bir gastrointestinal segment oluşumuna neden olan bir "iki yönlü" obstrüksiyon tablosuna yol açtığını göstermektedir.

Sonuç: Bu gibi durumlarda erken nazogastrik dekompresyon, yanıt alınamayan olgularda ise erken cerrahi girişim, morbidite ve mortalite üzerine doğrudan etkilidir.

P 13

LAPAROSKOPİK NİSSEN FUNDUPLİKASYONU DENEYİMİMİZ. ERKEN DÖNEM SONUÇLAR

Cem Kaan Parsak, Gürhan Sakman, Hüseyin Ezici, Ömer Alabaz, Hüsnü Sönmez

Çukurova Üniversitesi Tıp Fakültesi Genel Cerrahi Anabilim Dalı / Adana

Amaç: Laparoskopik nissen funduplikasyonu, gastro-özefageal reflü tedavisinde uygun endikasyonda, düşük nüks ve morbidite ile uygulanan bir yöntemdir. Literatürde hiatus onarımı için mesh kullanılması ve laparoskopik nissen operasyonu için profilaktik antibiyoterapi tartışmalıdır. Bu çalışmanın amacı, son 1 yıldır uygulamaya başladığımız laparoskopik nissen funduplikasyonu olgularımızın profilaktik antibiyotik sonuçları, cerrahi teknik alternatifleri ve erken dönem sonuçlarını değerlendirmektir.

Yöntem: Mart 2006- Mart 2007 tarihleri arasında laparoskopik nissen funduplikasyonu yapılan 20 olgu çalışmaya alındı. Ortalama takip süresi 6 ay idi.

Bulgular: Hastalar randomize 2 grupta incelendi. 1. grup hastalara operasyonda hiatus hernisi düzeyine bakılmaksızın poliglactin 910 mesh kondu. 2. grup hastaların hiatusları mesh konulmadan primer onarıldı. Yine aynı hasta grubuna farklı randomizasyon ile profilaktik antibiyoterapi uygulandı. Profilaksi yapılan gruba anestezi induksiyonu esnasında 1 gr I.V. sefazolin verilirken diğer gruba profilaksi yapılmadı. Hastaların operasyon süresi, postoperatif yara enfeksiyonu, hasta memnuniyeti ve endoskopik kontrol sonuçları kaydedildi. Mortalite görülmedi. Ortalama yatış süresi 1.2 gün idi. Tüm parametreler açısından istatistiksel olarak gruplar arasında fark bulundu.

Sonuç: Laparoskopik nissen funduplikasyonu gastro-özefageal herni sağaltımında güvenle uygulanabilir. Profilaktik antibiyotik tedavisine gerek yoktur. Erken dönem sonuçları olarak poliglactin mesh kullanımının faydası tespit edilememiştir.

P 14

GIANT (DEV) HİATAL HERNİLERDE LAPAROSKOPİK TEDAVİSİ SONRASI EKG DÜZELMESİ

Haydar Celasin¹, Ahmet Gökhan Türkçapar², Necmettin Ünal³,

¹Kavaklıdere Umut Hastanesi Genel Cerrahi / Ankara
²Ankara Üniversitesi Tıp Fakültesi Genel Cerrahi Anabilim Dalı/ Ankara
³Ankara Üniversitesi Tıp Fakültesi Anesteziyoloji ve Reanimasyon Anabilim Dalı / Ankara

Giriş: Hiatal herniler paraözofagial ya da sliding olmak üzere iki grup altında toplanabilir. Paraözofagial herni-

ler daha az sıklıkla görülürler ve mide fundusu thoraks içinde olabilmesine karşılık gastroözofagial junction diyafragmanın altındadır. Daha sık görülen sliding hernilerde ise gastroözofagial junction ve midenin büyük bir kısmı diyafragmanın üzerinde olabilir. Bu hastalar reflü açısından da büyük risk altındadırlar. Giant hiatal hernilerde midenin %50'den fazlası diyafragmanın üzerindedir. Bu durum şiddetli reflünün yanında, akciğerler ve kalpteki basıya bağlı çeşitli semptomlara sebep olabilir. Biz ilginç olduğunu düşündüğümüz bir Giant hiatal herni olgumuzu sizinle paylaşmak istedik.

Olgu: 64 yaşında erkek hasta göğüs ağrısı, epigastrik hassasiyet, bulantı, kusma şikayetleriyle hastanemize yatırıldı. KOAH ve hipertansiyon anamnezi olan hastanın yapılan üst GİS endoskopisinde; büyük sliding hiatal hernisi, gastroözofagial reflüsü ve Evre A-B peptik özofajiti olduğu tespit edildi. Çekilen Baryumlu grafide midenin büyük bir kısmının diyafragmanın üzerinde olduğu görüldü. Hastanın pH metre ve manometrisi de yapılarak ameliyatına karar verildi.

Yapılan preoperatif tetkiklerinde EKG 'sinde özellikle göğüs derivasyonlarında ST yükselmeleri saptanan hasta Kardiyolojiye, KOAH nedeniyle de Göğüs Hastalıklarına konsülte edildi. Hastanın mevcut haliyle düşük riskle opere olabileceği belirtildi.

Greftli diyafragmatik hiatal herni onarımı + Nissen fundoplikasyonu ameliyatı yapılan hastanın ameliyattan kısa bir süre sonra yapılan tetkiklerinde EKG bulgularının normale döndüğü ve solunumunun rahatladığı görüldü. Postoperatif problemi olmayan hasta bir gün sonra taburcu edildi.

Sonuç: Giant (Dev) hiatus hernisi olan ve kardiyolojik açıdan patolojisi olmadığı halde EKG değişiklikleri bulunan hastalarda laparoskopik cerrahi sonrası düzelme saptanabilir.

P 15

GASTROÖZEFAGEAL REFLÜ HASTALIĞININ LAPAROSKOPİK TEDAVİSİ

Yasin Peker, Necat Cin, Fatma Tatar, Haldun Kar, Mehmet Cemal Kahya

İzmir Atatürk Eğitim ve Araştırma Hastanesi 3. Cerrahi Kliniği / İzmir

Amaç: Gastroözefageal reflü hastalığının (GÖRH) tıbbi tedavisinde yetersizlik olduğunda cerrahi tedaviden yararlanılır. Laparoskopik fundoplikasyon en sık uygulanan cerrahi yöntemdir. İzmir Atatürk Eğitim ve Araştırma Hastanesi 3. Cerrahi Kliniğinde uygulanan laparoskopik reflü ameliyatlarını sunmayı amaçladık.

Yöntem: Kliniğimizde Eylül 2003 - Nisan 2007 tarihleri arasında opere edilen 9 olgu; yaş, cinsiyet, semptomlar, yapılan operasyon tipi, peroperatif ve postoperatif komplikasyonlar, postoperatif hastanede kalış süresi açısından değerlendirildi.

Bulgular: Yaş ortalaması 47.6 (37-66) olan hastaların 5 (%55.5)'i kadın, 4 (%44.5)'ü ise erkekti. GÖRH 4,

GÖRH + hiatus hernisi 4, paraözefageal herni 1 olguda saptandı. Regürjitasyon retrosternal yanma olguların ortak yakınmasıydı. Gastroskopi ve distal özefagus biyopsisi her hastaya yapıldı. Özefajit 6, özefajit + Barrett metaplazisi 1, hiatus hernisi 4 hastada saptandı. Gerekli olgulara 24 saatlik pH moniterizasyonu yapıldı. Hastaların tümü ameliyat öncesi bir süre tıbbi tedavi almıştı. Laparoskopik operasyon planlanan hastaların 7 tanesine Nissen fundoplikasyon, 1 tanesine Nissen-Rossetti fundoplikasyon, 1 olguya da diyafragmaya primer onarım + Watson fundoplikasyon uygulandı. Bir olguya ek olarak laparoskopik kolesistektomi yapıldı. Diseksiyondaki zorluk nedeni ile ilk 3(%33.3) olgu açık cerrahi ile sonlandırıldı. Daha sonraki olgular laparoskopik olarak gerçekleştirildi. Peroperatif komplikasyon olmadı. Postoperatif dönemde iki hastada disfaji gelişti ve iki hafta içinde kendiliğinde geriledi. Operatif mortalite gerçekleşmedi. Hastanede postoperatif yatış süresi 2.4(1-7) gündü. Ortalama takip süresi 22.1 (2-44) ay olup 7 hastanın yakınmalarının kaybolduğu, iki hastada ise tıbbi tedaviyi gerektirmeyecek kadar hafif yakınma olduğu saptandı.

Sonuç: Tıbbi tedavinin yetersiz kaldığı GÖRH olgularında, laparoskopik fundoplikasyon başarı ile uygulanabilir.

P 16

LAPAROSKOPİK ANTİREFLÜ OPERASYONLARINDA KLİNİK DENEYİMİMİZ

Mehmet Tahsin Tekeli, Savaş Yakan, İsmail Özgür Kavak, Belma Demirpençe, Ali Galip Deneçli

S. B. İzmir Eğitim ve Araştırma Hastanesi 1 Genel Cerrahi Kliniği

Amaç: Genel cerrahide laparoskopik operasyonlar 1987'de Dr. Mauret tarafından yapılan ilk kolesistektomi operasyonundan başlayarak 20 yılda çok yol almıştır. Laparoskopik antireflü operasyonları kolesistektomiden sonra en hızlı gelişen operasyon tekniği olmuş ve altın standart olma yolunda hızla ilerlemektedir.

Yöntem: Bu çalışmada Mart 2003-Mayıs 2007 yılları arasında Sağlık Bakanlığı İzmir Eğitim ve Araştırma Hastanesi 1. Genel Cerrahi Kliniğinde opere edilen 25 hasta değerlendirilmeye alınmıştır. Operasyon öncesi tüm hastalara Üst Gis endoskopisi, pHmetri, manometri yapılmış, KBB ve Göğüs Hastalıkları uzmanları tarafından konsülte edilmiş ve daha sonra hastalar reflü konseyinde tartışılarak cerrahi endikasyonları olduğu kararı verilmiş ve opere edilmişlerdir.

Bulgular: Hastaların 12'si (%48) erkek, 13'ü (%52) kadındı. Yaşları 36-66 arasında değişmekte olup yaş ortalaması 52'dir. Laparoskopik prosedür 16 (%64) hastada başarıyla tamamlandı. 6 hastaya Nissen, 10 hastaya da Nissen-Rossetti fundoplikasyonu uygulandı. 1 hastaya da kolelithiazis nedeniyle eş zamanlı kolesistektomi operasyonu uygulandı. 9 hasta (%36) teknik sorunlar ve komplikasyonlar (1 hasta özefagus rüptürü, 1 hasta dalak rüptürü, 7 hastada teknik sorunlar)

nedeniyle konvansiyonel yöneme geçildi. Postoperatif dönemde morbidite olarak 1 hastada pnömmediastinum, 1 hastada disfaji, 1 hastada gas bloat, 1 hastamızda da diare gelişti . Mortalitemiz olmadı. Hastaların hiçbirinde şu ana kadar nüks saptanmadı. Hastanede yatış süresi laparoskopik grupta 2-5 gün (ortalama 3.4) , konvansiyonel grupta ise 5-6 (ortalama 5.4) gündür.

Sonuç: Gastroözafageal reflü nedeni ile uygulanan çok sayıda ve çeşitli operasyonlar olsa da, bizim çalışmamızdan da aldığımız sonuçlara göre en uygun cerrahi prosedür Nissen Fundoplikasyonudur, bu işlemin laparoskopik olarak yapılması da çok daha uygun bir yöntemdir düşüncesindeyiz.

P 17

AKALAZYA TEDAVİSİNDE MİNİMAL İNVAZİV CERRAHİ: YIRMI SEKİZ OLGUDA LAPAROSKOPİK HELLER MİYOTOMİ - DOR FUNDOPLİKASYONU

Murat Sözbilen¹, Özgür Fırat¹, Barış Gürcü¹, Özer Makay¹, Serhat Bor², Ömer Özütemiz², Hasan Kaplan¹, Sinan Ersin¹

¹Ege Üniversitesi Tıp Fakültesi Genel Cerrahi Anabilim Dalı / İzmir

²Ege Üniversitesi Tıp Fakültesi Gastroenteroloji Anabilim Dalı / İzmir

Giriş: Akalazyaya, özofagusun en sık rastlanan motor bozukluğu olmasına rağmen göreceli olarak nadir bir hastalıktır ve etiyojisi halen aydınlatılmamıştır. Özofageal peristaltizmin tam olarak yokluğu, yutma sırasında alt özofageal sfinkterin (AÖS) yetersiz gevşemesi ve yüksek AÖS istirahat basıncı ile karakterizedir. Akalazyanın cerrahi tedavisi, alt özofagus ve proksimal gastrik kardianın yaklaşık 8 cm'lik paralel anterior ve posterior myotomisi olarak tanımlanmıştır. Minimal invaziv cerrahinin yaygın ve başarılı bir şekilde uygulanabilmesini takiben laparoskopik myotomi, giderek popülerite kazanmıştır.

Materyal veMetot: Ege Üniversitesi Tıp Fakültesi Genel Cerrahi Anabilim Dalı'nda Ocak 2004 - Mayıs 2007 tarihleri arasında; radyolojik, endoskopik ve manometrik tetkikler sonucunda akalazyaya tanısı alan ve laparoskopik yöntemle opere edilen 28 olgu klinik verileri ile değerlendirildi. Yaş ortalaması 48 (24-78 yaş) olan hastaların 18'i (%64) kadın, 10'u (%36) erkek idi. Ortalama yakınma süresi 3.2 yıl (2- 5 yıl) idi. Tümü semptomatik olan hastalarda en sık yakınmalar sırasıyla disfaji, regürjitasyon ve kusma idi. Olgularının tümünde preoperatif dönemde yapılan radyolojik tetkiklerde alt özofageal (sfinkter üzerinde) dilatasyon ve mide geçiş zamanında uzama bulgusu saptandı. Preoperatif yapılan manometri testi ile hastaların tamamında alt özofagus sfinkter basıncı ölçülerek kaydedildi. Cerrahi dışı tedavi açısından irdelendiğinde olguların %100'üne endoskopik balon dilatasyonu ve %16,6 'sına botulinum enjeksiyonu uygulandığı görüldü. Operasyonlar, genel anestezi altında supin ve litotomi pozisyonunda, anterior yaklaşımla ve intraoperatif endoskopi desteğinde gerçek-

leştirildi. 26 olguda operasyon elektif olarak gerçekleştirilen, pnömotik dilatasyon sırasında perforasyon gelişen 2 olgu acil olarak opere edildi. Olgulara, intraoperatif endoskopi eşliğinde, laparoskopik Heller myotomi ve Dor fundoplikasyonu uygulandı Operasyonların tümü laparoskopik olarak tamamlandı.

Bulgular: Operasyon süresi ortalama 90 dakika olarak saptandı. Operasyonlar sırasında; plevra açılması, özefagus yaralanması ve kanama gibi komplikasyonlar ile karşılaşmadı. 1 hastada derin ven trombozu, 1 hastada diyare gelişti. Mortalite izlenmedi. Postoperatif hastanede kalış süresi ortalama 6,1 gün (2-7 gün) olarak belirlendi.

Sonuç: Özofagusun benign hastalıklarından akalazyanın cerrahi tedavisinde laparoskopinin etkin bir yeri vardır. Güvenli ve etkin olduğu belirtilen ,ancak ileri laparoskopik cerrahi beceri eğitimi gerektiren bu yöntemde ,deneyim arttıkça operasyon süresi ısalmakta ,pe-roperatif ve postoperatif komplikasyonlar ve hastanede kalış süresi azalmaktadır. Yöntemin etkin olması için cerrah ile gastroenterolog arasında işbirliğinin şart olduğunu düşünmekteyiz.

P 18

LAPAROSKOPİK RETROPERİTONEOSKOPİK SÜRRENAL KİST EKSIZYONU

Sezgin Yılmaz, Emre Tüzel, Serkan Türel, Burç Yazıcıoğlu, Turgay Kara, Cem Güler

Kocatepe Üniversitesi Tıp Fakültesi Genel Cerrahi Anabilim Dalı / Afyon

Amaç: Sürrenal bezden kaynaklanan hemanjiomlar oldukça nadir görülen hastalıklardır. Bu lezyonlar ultrasonografide solid kitle şeklinde, Doppler incelemesinde ise yüksek akım paterni şeklinde görülür. Bilgisayarlı tomografi ve manyetik rezonans görüntüleme ise yumuşak doku kitlesinin homojen olarak kontrastlandığı görülür. Cerrahi girişimlerin her alanında başarı ile uygulanmakta olan laparoskopi sürrenal cerrahisinde de başarılı şekilde uygulanır olmuş ve pek çok hastalık için standart prosedür haline gelmiştir.

Bulgular: Otuz yaşında erkek hasta karın ağrısı nedeniyle devlet hastanesine başvurmuş ve bölümümüze refere edilmiştir. Hastanın kliniğimize başvurduğunda aktif şikayeti yoktu ve fizik muayenesi normaldi. Özgeçmişinde ve soygeçmişinde özellik yoktu. Bilgisayarlı tomografide sol sürrenal bölgesinde böbrek medial komşuluğuna doğru uzanım gösteren 5x5x7 cm kistik lezyon, manyetik rezonansda sol sürrenal krusta 5x5x7 cm kistik lezyon tespit edildi. Kitlenin hormon aktif olmadığı tespit edildi. Hastaya retroperitoneal laparoskopik sürrenal kist eksizyonu yapıldı. Hasta postoperatif 3. gün taburcu edildi. Patoloji sonucu arteriovenöz hemanjiom olarak geldi.

Sonuç: Adrenal bezin hemanjiyomları, fonksiyon göstermeyen nadir tümörlerdir. Tipleri kavernoöz hemanjiyom, kapiller hemanjiyom ve hemanjiyoperisitomdur.

Adrenal hemanjiyomların nadiren retroperitoneal kanama riski vardır. Ayırıcı tanıda adrenal karsinom, feokromositom ve nöroblastom, metastaz ve tüberküloz akla gelmelidir. Adrenal hemanjiyom ultrasonografik olarak kalsifikasyon içeren heterojen görünümde ve hiperekojen kitle, kontrastsız tomografide solid iyi sınırlı kompleks kitle şeklinde görülür. Manyetik rezonans T1 görüntülerde solid, heterojen, T2 görüntülerde kompleks yapıya sahip olduğu görülür. Çocukluk çağındaki kapiller hemanjiomlarda ilk tedavi seçeneği sistemik kortikosteroidlerdir. Cerrahi yöntemler embolizasyon ve rezeksiyondur. 3 cm' den büyük sürrenal kitlelerde, katekolamin gibi hormon aktif tümörlerde ve hızla büyüyen kitlelerde cerrahi önerilir. Laparoskopik cerrahi minimal invaziv cerrahi olması, morbiditesi düşük, hospitalizasyon süresi kısa, hızlı iyileşme süresi, postoperatif ağrının az olması, kozmetik iyileşmenin iyi olması nedeniyle sürrenal cerrahide de malin ve metastatik hastalıklar dahil olmak üzere geniş kabul görmektedir.

P 19

LAPAROSKOPİK CERRAHİ İLE TEDAVİ EDİLEN SEKONDER HİPERTANSİYON OLGUSU, ENDER GÖRÜLEN BİR HASTALIK: CONN SENDROMU

Yavuz Kurt, Ergün Yücel, Mehmet Yıldız, Tuncay Çelenk

Gata Haydarpaşa Eğitim Hastanesi Genel Cerrahi Servisi Genel Cerrahi Kliniği / İstanbul

Cerrahi yolla tedavi edilebilen nadir bir hipertansiyon nedeni olan Conn Sendromu adrenal korteksten aşırı aldosteron salınımı ile karakterize ender görülen bir hastalıktır. Klinik olarak hipertansiyon, hipokalemi ve renin düşüklüğü ile birlikte primer hiperaldosteronizm mevcuttur. Hipertansiyonlu hastaların %2'ni oluşturur. En sık nedeni (60-70%) aldosteron üreten adrenal adenomlardır (aldosteronoma). Bunlar genellikle 2 cm 'den küçük selim tümörlerdir ve sıklıkla genç yaşta kadınlarda görülür. İkinci en sık sebebi ise (20-30%) idiyopatik bilateral adrenal hiperplazidir. Klinik olarak orta veya ciddi boyutta, tedaviye dirençli hipertansiyon vardır. Serum aldosteron seviyesi yüksek, renin seviyesi düşüktür. Hipokalemi ve buna bağlı kas güçsüzlüğü, kas krampları, poliüri, polidipsi gibi bulgular olabilir. En kritik ve şüphe edilecek hasta grubu genç, hipertansif, hipokalemik hastalardır.

Bu bildiride tedaviye dirençli hipertansiyon nedeniyle dahiliye servisinde takip edilen, yapılan tetkikler ile hipokalemi, hiperaldosteronemi, hiporeninemi ve sağ adrenal kitle tespit edilmesine üzerine genel cerrahi servisine devredilen bir olguyu sunmak istiyoruz.

23 yaşında bayan hasta, 6 ay önce yaygın eklem ve kas ağrıları, kas güçsüzlüğü yakınmaları ile başvurduğu bir merkezde sakroileit, ASO ve CRP yüksekliği tespit edilerek ankilozan spondilit tanısı alıp tedavi edilmeye başlanmış. Ancak yakınmaları artarak devam eden hastada ilaveten baş ağrısı, baş dönmesi, bulan-

tı, bayılma bulguları görülmüş. Hipertansiyon tespit edilen (TA: 200/140 mmHg) hasta bir üst merkeze sevk edilmiş. ACE inhibitörü başlanmasına rağmen tansiyonun düşmemesi üzerine sevk edilen hasta hastanemiz dahiliye oradan da genel cerrahi servisine yatırıldı. Fizik muayenede özellik saptanmayan hastanın yapılan tetkiklerinde; K: 2.7mEq/L (3.5-5.3 mEq/L), Aldosteron: 590 pg/mL (29-313 pg/mL), Renin: 1.7 pg/mL (5.1-38.7 pg/mL) olarak tespit edildi. Primer hiperaldosteronizm için Aldosteron/Renin oranının 50'nin üzerinde olması tipik olup hastada bu oran 347 idi. Yapılan batin USG ve MR görüntülemesinde sağ adrenal bezde yaklaşık 1.5 cm çaplı adenomla uyumlu kitlesel lezyon tespit edildi. Hastaya gerekli hazırlıkları takiben laparoskopik sağ adrenalektomi operasyonu uygulandı. Postoperatif 3.gün hasta problemsiz taburcu edildi. Ameliyat sonrası ilk günden itibaren antihipertansif tedaviye gerek duymayan hastanın 10 gün sonra yapılan takip ve tetkiklerinde tansiyon arteryel değerlerinin normale döndüğü, K: 4.5 mEq/L, Aldosteron: 49 pg/ml olduğu görüldü. 6 ay ve 1 yıl sonraki takiplerde de hasta tamamen normal olarak değerlendirildi.

Sonuç olarak cerrahi olarak tedavi edilebilen sekonder hipertansiyonun nadir bir nedeni olan primer hiperaldosteronizm, Conn sendromu, özellikle hipokalemi ile giden hipertansif genç hastalarda akılda tutulmalıdır. Laparoskopik adrenalektomi bu hastada çok yararlı olmuştur.

P 20

ADRENALEKTOMİ DENEYİMLERİMİZ

Enis Yüney, Orhan Yılmaz, Sedat Kamalı, Fatih Levent Balcı, Ayhan Sarı, Erol Deniz

S. B. Okmeydanı Eğitim ve Araştırma Hastanesi 1. Genel Cerrahi Kliniği / İstanbul

Amaç: 1992'deki ilk laparoskopik adrenalektomi ameliyatından buyana özellikle benign adrenal tümörlerde laparoskopi hasta konforu açısından konvansiyonel yöntemlere göre daha tercih edilir olmuştur. Malign adrenal tümörlerde ise laparoskopik halen tartışmalıdır. Bu çalışmanın amacı kliniğimizde adrenal neoplazilere uygulanan konvansiyonel ve video-laparoskopik ameliyatları geriye yönelik incelemektir.

Yöntem: Ocak 2000 ile Nisan 2007 arasında adrenal neoplazi nedeniyle kliniğimize başvuran ve ameliyat edilen 15 hasta retrospektif incelendi. Hastaların 6'sı Cushing sendromu, 1'i Conn sendromu, 4'ü feokromositoma, diğerleri insidentaloma öntanıydı. 5 hastaya laparoskopik adrenalektomi uygulandı. Video-laparoskopik grubun 2'sine anterior, 1'ine lateral transperitoneal, 2'sine retroperitoneal yöntem uygulandı. 10 hastaya anterior açık adrenalektomi yapıldı. Hastalar ameliyat süresi, intraoperatif kan transfüzyonu ihtiyacı, hastanede kalış süresi, oral diyeteye geçiş süresi, analjezik ihtiyacı, morbidite ve mortalite açısından karşılaştırıldı.

Bulgular: Yaş aralığı 26-55, kadın/erkek oranı 9/6 idi.

Tümör çapı oranı laparoskopik/açık: 3.8/6.3 idi. ortalama ameliyat süresi laparoskopik/açık: 153/161.2dk idi. Hiçbir hastada intraoperatif kan transfüzyonu gereksinimi olmadı. Hastanede kalış süresi ortalaması laparoskopik/açık: 4,50/4.88 gündü. Oral diyete geçiş süresi laparoskopik/açık: 1.2/1.5 gündü. Pethidin HCl kullanımı açısından her iki grupta anlamlı fark saptanmadı (laparoskopik/açık: 142/ 145 mg). Laparoskopik lateral girişim yapılan bir hastada pulmoner emboli ve iskemik hepatit, açık grupta bir yara enfeksiyonu haricinde morbidite olmadı. Videoskopik retroperitoneal girişim sırasında kanama nedeniyle bir hastada açığa dönüldü. Malignite düşünülen açık girişim uygulanan bir hastaya nefrektomi yapıldı, diğeri anrezektabil kabul edildi.

Sonuç: Laparoskopik girişim invaze olmayan küçük çaplı adrenal tümörlerde daha konforlu ve avantajlı görünmektedir. Video-laparoskopik girişim küçük ve benign tümörlerde daha çok tercih edilebilir, ancak deneyim gerektirmektedir. Büyük ve malign olduğu düşünülen tümörlerde invazyon ihtimali arttığından açık girişim tercih edilmelidir.

P 21

LAPAROSKOPİK SPLENEKTOMİ DENEYİMİMİZ

Yasin Peker, Fatma Tatar, Necat Cin, Haldun Kar, Mehmet Cemal Kahya

İzmir Atatürk Eğitim ve Araştırma Hastanesi 3. Cerrahi Kliniği / İzmir

Amaç: Dalak hastalıklarının cerrahi tedavisinde, splenektomi en sık uygulanan tedavi şeklidir. Laparoskop tekniklerindeki gelişmeler sonucu laparoskopik splenektomi yapılabilir hale gelmiştir. İzmir Atatürk Eğitim ve Araştırma Hastanesi 3. Cerrahi Kliniğinde uygulanan laparoskopik splenektomi ameliyatlarını sunmayı amaçladık.

Yöntem: Kliniğimizde Eylül 2002 - Ocak 2007 tarihleri arasında opere edilen 11 olgu; yaş, cinsiyet, preoperatif tanı, yapılan operasyon, peroperatif ve postoperatif komplikasyonlar, postoperatif hastanede kalış süresi açısından değerlendirildi.

Bulgular: Yaş ortalaması 39.7 (21-64) olan hastaların 7 (%63.6)'i kadın, 4 (%36.4)'ü ise erkekti. İdiopatik trombositopenik purpura 4, dalakta kitle 4, herediter sferositoz 1, antifosfolip sendromu 1, lenfoma 1 hastamızda mevcuttu. Olgularımızın tümüne laparoskopik splenektomi planlandı. Kontrol edilemeyen kanama, diseksiyon zorluğu, teknik aksaklık gibi nedenlerle 4(%36.4) olguda açık cerrahiye geçildi. Diğer olgular laparoskopik olarak bitirildi. Peroperatif komplikasyon olmadı. Postoperatif dönemde bir hastada batın içi hemoraji gelişti. Relaparomi ile kanama kontrolü sağlandı. Operatif mortalite gerçekleşmedi. Hastanede postoperatif yatış süresi 4.2(2-6) gündü.

Sonuç: Laparoskopik cerrahinin üstünlükleri ve hasta konforu göz önüne alındığında dalak ameliyatlarında da laparoskopik cerrahiden yararlanılabilir.

P 22

SPLENEKTOMİ DENEYİMLERİMİZ

Ömer Bender, Enis Yüney, Hakan Çapar, Sedat Kamalı, Ayhan Sarı, Süleyman Kökdaş, Fatih Levent Balcı, Hasan Akbulut

S.B. Okmeydanı Eğitim ve Araştırma Hastanesi Genel Cerrahi Kliniği / İstanbul

Amaç: Özellikle hematolojik hastalıkların tedavisinde splenektomi halen önemli bir tedavi yöntemidir. Delaitre'nin ilk laparoskopik splenektomiyi (LS) gerçekleştirdiğinden beri LS hematolojik hastalıklarla beraber normal ya da hafif büyümüş dalakların tedavisinde standart hale gelmiştir. Açık yöntem ise çok büyük dalaklarda tercih edilmektedir. Bu çalışmanın amacı kliniğimizde yapılan elektif açık ve laparoskopik splenektomi ameliyatlarının geriye yönelik incelenmesidir.

Metot: Ocak 2000- Şubat 2007 arasında 53 hastanın 37'sine açık 16'sına laparoskopik splenektomi yapıldı. Bu hastaların 30'u ITP, 6'sı herediter sferositoz, 5'i Hodgkin lenfoma, 4'ü splenomegali, 3'ü dalak kisti, 2'si saçlı hücreli lösemi, 2'si aksesuar dalak, 1'i TTP tanısı almıştı. Hastalar ameliyat süresi, hastanede kalış süresi, oral diyete geçiş süresi, analjezik ihtiyacı, morbidite ve mortalite açısından karşılaştırıldı.

Bulgular: Ortalama yaş 41 (15-72), kadın/erkek oranı 31/22 idi. Ortalama ameliyat süresi laparoskopik/açık: 104/86 dk idi. Hastanede kalış süresi ortalaması laparoskopik/açık: 3.2/5.7 idi. Oral diyete geçiş süresi 1.4/ 1.9 idi. Pethidin HCl ihtiyacı açık grupta daha yüksekti (laparoskopik/açık: 36/114 mg). Batın içi yapışıklık nedeniyle 3 hastada laparoskopiden açığa dönüldü. En büyük dalağa saçlı hücreli lösemili olguda rastlandı (5200gr). Gamma-prob kullanılarak her iki aksesuar dalak kolayca saptandı. Açık grupta iki hastada cerrahi alan enfeksiyonu, bir hastada insizyonel herni gelişimi saptandı. Laparoskopik grupta bir hasta ameliyat sonrası hemorajik diatez nedeniyle kaybedildi.

Sonuç: Laparoskopik splenik cerrahide güvenli ve başarılı bir tekniktir. Serimizde ameliyat süresi haricinde tüm veriler laparoskopiyi açık yöntemle üstün kılmıştır. Literatürlerde de değinildiği gibi, dalağın çok büyük olduğu olgularda açık girişim ya da hand-assisted laparoskopik cerrahi tercih edilmelidir.

P 23

LAPAROSKOPİK SPLENEKTOMİDE LİGASURE ve ENDOKLİP KULLANIMI

Orhan Yılmaz, Nalan Ulufi, Gönül Akuter, Hakan Çapar, Fatih Levent Balcı, Süleyman Kökdaş, Yusuf Bilgin,

S. B. Okmeydanı Eğitim ve Araştırma Hastanesi 1. Genel Cerrahi Kliniği / İstanbul

Amaç: Laparoskopik splenektomide (LS) ana komplikasyon ve açığa dönme nedeni ameliyat sırasındaki kanamalardır. Laparoskopi sırasında LigaSure kullanımı güvenli ve kolay disseksiyon imkanı sağlamakta, daha az kanamaya neden olmakta ve ameliyat süresini kısaltmaktadır. Bu çalışmanın amacı LS sırasında LigaSure kullanımının avantajlarını ve güvenilirliğini araştırmaktır. **Gereç ve Yöntem:** Hematolojik hastalıklar (Kronik ITP, Herediter Sferositoz, Hodgkin Lenfoma) ve dalak kisti nedeniyle kliğimize sevk edilen 16 hastaya lateral yaklaşımla dört trokar LS uygulandı. LS sırasında disseksiyon ve splenik arter ligasyonu için LigaSure ya da Endoklip kullanıldı. Bu hastalar operasyon süresi, intraoperatif kanama miktarı, hastanede kalış süresi, morbidite ve mortalite açısından incelendi.

Bulgular: Kadın erkek oranı 9/6 idi. Yaş ortalaması 34,2, ortalama ameliyat süresi 104dk idi. Batın içi yapışıklık nedeni ile açığa dönülen 3 hasta haricinde diğer hastalarda intraoperatif 100ml nin üstünde kanama olmadı. Sadece 2 hastada ligasure kullanımı sonrası intraoperatif arterin tekrar kanaması nedeniyle endoklip kullanıldı. Ortalama hastanede kalış süresi 3,2 gündü. Ameliyat sonrası hemorajik diatez nedeniyle bir hasta kaybedildi.

Sonuç: LS sırasında LigaSure kullanımı oldukça güvenli, basit uygulanır ve ameliyat süresini kısaltan bir yöntemdir. İntraoperatif LigaSure'un ligasyonda yetersiz kaldığı büyük damarlarda endoklip kullanımının ameliyat sırası ve sonrasında komplikasyonları azaltan daha güvenilir bir yöntem olduğu kanısındayız.

POSTER BİLDİRİ ÖZETLERİ- II

P 24

LAPAROSKOPIK CERRAHİDE TROKAR GİRİŞ YERLERİNİN "SUTURE PASSER" İLE KAPATILMASI: TEKNİK NOT

Ziya Anadol, Ekmel Tezel, Osman Kurukahvecioğlu, Murat Akın, Emin Ersoy

Gazi Üniversitesi Tıp Fakültesi Genel Cerrahi Anabilim Dalı / Ankara

Amaç: Laparoskopik kolesistektomi operasyonlarında sıkça rastlanan bir durum, safra kesesinin diseksiyonu tamamlandıktan sonra-özellikle taşların büyüklüğüne bağlı olarak-kesenin karın dışına alınması sorunudur. İlgili deliğin parmakla/klemple dilatasyonu ya da ek bir kesi ile büyütülmesini gerektiren bu durum, trokar yeri hernilerinin de önde gelen sebebidir. Olması gerekenden daha geniş hale getirilen bu deliklerin, fasya dikişleri ile kapatılması genellikle çok kolay olmamakta, aşırı ekartasyon gerektirmesi nedeniyle de karın ön duvarında hematom, yağ nekrozu, enfeksiyon ya da konulan dikişin etkin olmaması gibi durumlar ile karşılaşılabilir.

Metot: Tanımladığımız yöntemde, kese dışarı alındıktan sonra ve doğrudan teleskopi altında, fasyayı onarmakta kullanılacak iğnesiz sütür materyali karın içine alınmakta, iplik uçları trokar giriş yerinden girilen ve her iki yara dudağını da kapsayan iki ayrı "suture passer" hamlesi ile karın dışına alınmakta, bağlanmakta ve düğüm ciltaltında bırakılmaktadır.

Sonuç: Bu yöntem daha önce tariflenmiş bir yöntem olmayıp, 10 mm ve daha geniş çaplı trokar kullanılan bütün laparoskopik yöntemler için kullanılabilir gibi görünmektedir. Bu tekniği kullanarak değişik laparoskopik uygulamalar için hasta serisi oluşturma çabamız devam etmektedir.

P 25

KAMERA DİSEKSİYONU İLE YAPILAN 21 TEP OLĞUSU

Ömer Engin¹, Mehmet Karademir², Bülent Çalık², Abdurrahman Hoşer², Recep Atçı², Mehmet Yılmaz²

¹S.B. İzmir Eğitim ve Araştırma Hastanesi 2.Cerrahi Kliniği Bozyaka-İzmir

²S.B. Buca Seyfi Demirsoy Devlet Hastanesi Cerrahi Kliniği Buca-İzmir

Giriş: Laparoskopik fitik ameliyatları 3 yöntem ile yapılır. Bunlar; transabdominal intraperitoneal onarımlar, TAPP (Trans Abdominal Pre Peritoneal) ve TEP (Total Ekstra Peritoneal)'dir.

Gereç ve yöntem: 2003-2006 yılları arasında S.B. İzmir Buca Seyfi Demirsoy Devlet Hastanesi genel cerrahi kliniğinde kamera diseksiyonuyla yapılan TEP inguinal herni onarımları retrospektif olarak incelenmiştir. Yaş, cins, fitiğin yeri, uygulanan yöntem, mortalite, morbidite yönünden inceleme yapılmıştır.

Bulgular: 2003-2006 yılları arasında S.B. İzmir Buca Seyfi Demirsoy Devlet Hastanesi'nde toplam 21 vakaya laparoskopik TEP inguinal herni onarımı yapıldı. Kadın/Erkek oranı 6/15'tir. Yaş ortalaması 38 (21-70). 13 olguda sağ, 6 olguda sol, 2 olguda ise bilateral inguinal herni mevcuttu. 13 herni direk 10 herni ise indirek idi. Olgularımızda nüks herni yoktu. Mortalite ve morbidite görülmüdü.

Olgularımızın tamamında genel anestezi kullanıldı. Herninin olduğu tarafta rektus kası alttaki fasya ve peritondan parmak diseksiyonuyla ayrılarak retrorektal oluşturulan oluğa künt uçlu 10'luk trokar sokularak gaz kaçağını önlemek için çevre sütürü trokar çevresinde düğümlendi. Trokar içinden kamera sokularak karbon-dioksit gazı verildi ve görüntü ekrandan izlendi. Gaz verilip basınç arttıkça preperitoneal alanda yağ tabakasında küçük ayrışmalar küçük tünelcikler oluşur. Bu küçük ayrışmalar ekranda tam ekran ortasına getirilip kamera küçük tünelciğin içine sokularak kamera hafifçe ileri yukarı-aşağı, sağa-sola hareket ettirilerek bu küçük tünelciğin daha büyümesi sağlandı. Preperitoneal alandaki her küçük ayrışma için bu işlem yapılarak daha büyük ayrışmalar oluşturuldu. Diseksiyon bu şekilde devam ettirilerek majör ayrışmalar sağlandı. Bu majör ayrışmalar arasında ise preperitoneal yağ dokusundan oluşan ince duvarlar kaldı. Bu duvarların ortası hedef alınarak kamera ileriye doğru hafif itirilerek diseksiyon tamamlandı.

Diğer trokarların yerleştirilmesinden sonra fitik kesesi serbestleştirilir. Prolen mesh usulüne uygun yerleştirilerek fikse edilir.

Skrotal hernide (bir vaka) tüm fitik kesesi serbestleştirildi.



3D-Max Poster 26

remedi ve kese boynu hizasında kese içinde barsak-omentum olmadığından emin olduktan sonra kliplendi, distal kesilerek skrotuma ağız açık olarak ilerlemesine izin verildi. Bu vakanın postoperatif bir yıllık izleminde herhangi bir komplikasyon gelişmedi.

Tartışma: 1) Laparoskopik fıtık onarımı gerilim yapmayan fıtık ameliyatı olduğu için hastalar tarafından kolay tolere edilir. Yara iyileşmesi yönünden morbiditesi çok düşüktür.

2) Batın içine girilmeden preperitoneal alanda çalışıldığı için TAPP yerine TEP tercih edilmelidir.

3) Preperitoneal alan diseksiyonunda kamera kullanılması ameliyatın maliyetini düşürmektedir. Tecrübe kazandıkça zaman kaybına yol açmamaktadır.

4) Spinal anestezi ile batın ön duvarında yeterli gevşeme olmaması nedeniyle sıkıntıya düştüğümüz için şahsi tecrübemizden dolayı tüm laparoskopik TEP olgularında genel anestezi tercih edilmiştir.

P 26

LAPAROSKOPİK KASIK FITIĞI ONARIMINDA TEP (TOTAL EKSTRAPERİTONEAL) YÖNTEMİYLE 3D-Max (Three Dimensional) ANATOMİK MESH KULLANIMININ ERKEN SONUÇLARI

Murat Kalaycı, Alp Demirağ, Baki Ekçi, Tuba Gülçelik, Özcan Gökçe

Yeditepe Üniversitesi Genel Cerrahi / İstanbul

Amaç: Laparoskopik kasık fıtığı onarımında TEP (Total Extraperitoneal) yöntemiyle yeni bir mesh çeşidi olan 3D-Max (BARD®) anatomik meshlerin tespitsiz olarak güvenle kullanılabileceğinin gösterilmesi.

Materyal-Metot: Eylül 2006-Nisan 2007 tarihleri arasında Yeditepe Üniversitesi Hastanesi Genel Cerrahi Anabilim Dalı'na kasık fıtığı şikayeti ile ameliyat olmak amacıyla gelen hastalardan, laparoskopik yöntemi tercih edenler çalışma grubuna alındı. Hepsine TEP yöntemi ile 3D-Max (Bard®) anatomik mesh uygulandı.

Bulgular: Toplam 6 hasta TEP yöntemiyle ameliyat edildi. Bunlardan 2 tanesi çift taraflı olduğundan toplam

8 adet 3D-Max anatomik meshlerden kullanıldı. Hastaların fıtık yerleşim yeri 3 tanesinde sol taraf, 1 tanesinde sağ taraf, 2 tanesinde çift taraflı idi. Altı hastanın hepsi erkekti. Yaş ortalaması 42 idi (33 ile 52 arası). Olguların 2 tanesi indirekt fıtık, 2 tanesi direkt + indirekt fıtık, çift taraflı fıtıklardan ilkinde iki taraflı indirekt, diğerinde iki taraflı direkt + indirekt fıtık mevcuttu.

Hepsinde TEP yöntemiyle 3D-Max anatomik mesh kullanıldı. Tüm fıtık ameliyatlarında mesh spermatik kord etrafından geçirilmedi. Hiçbirinde herhangi bir tespit yöntemi kullanılmadan anatomik mesh preperitoneal alana konuldu.

Çift taraflı kasık fıtığı ameliyatı olan hastalardan birinde periton minimal açıldı. Herhangi bir girişimde bulunulmadan ameliyat TEP olarak bitirildi. Tüm vakalarda herhangi başka bir komplikasyon olmadı. Ameliyat süresi çift taraflı olanlar da dahil 50 ile 120 dakika arasında idi. (Ortalama 88 dakika)

Ortalama takip süresi 5 aydır. (2-9 ay arası) Bu süre içinde herhangi bir nüks saptanmadı.

Sonuç: Kasık fıtığı onarımında TEP yöntemi ile 3D-Max anatomik meshler tespite gerek duyulmadan güvenle kullanılabilir. Diğer yöntemlerde kullanılan tespitlerin yol açabileceği ameliyat sonrası ağrı sorunu bu yöntemle tamamen ortadan kaldırılmış olmaktadır.

P 27

DETORSİYONE EDİLMİŞ SİGMOİD VOLVULUSLARDA ELEKTİF LAPAROSKOPİ YARDIMLI SİGMOİD REZEKSİYON ve ANASTOMOZ

S. Selçuk Atamanalp, Durkaya Ören, Mahmut Başoğlu, M. İlhan Yıldırğan, Bülent Aydın, Gürkan Öztürk, K. Yalçın Polat

Atatürk Üniversitesi Tıp Fakültesi Genel Cerrahi Anabilim Dalı / Erzurum

Amaç: Başarılı nonoperatif detorsiyon sonrası nüks, sigmoid volvulus tedavisinde önemli bir sorundur. Bu çalışmanın amacı, nonoperatif detorsiyon sonrası elektif şartlarda yapılan laparoskopi yardımcı sigmoid rezeksiyon ve anastomoz sonuçlarını tartışmaktır.

Yöntem: Önceden sigmoid volvulus nedeniyle başarılı nonoperatif detorsiyon uygulanmış olan ve Ocak 2003-Nisan 2007 arasındaki 4 yılı aşkın sürede Atatürk Üniversitesi, Tıp Fakültesi, Genel Cerrahi Anabilim Dalı'nda elektif şartlarda laparoskopi yardımcı sigmoid rezeksiyon ve anastomoz yapılan hastaların kayıtları incelendi.

Bulgular: Bu süre içinde 8 hastaya elektif şartlarda laparoskopi yardımcı sigmoid rezeksiyon ve anastomoz uygulandı. Hastaların yaş ortalaması 58.5 (48-75 yaş), erkek/kadın oranı 7/1 idi. Sigmoid volvulus nedeniyle önceden hastalardan 7'sine (%87.5) bir kez, 1'ine (%12.5) 2 kez sigmoidoskopik detorsiyon yapılmıştı. 2 hastada (%25.0) eş hastalık (KOA) vardı. Cerrahi işlem sonrası mortalite ve komplikasyon görülmedi. Ortalama yatış süresi 6.4 gündü (5-10 gün). Ortalama 2.5 yıllık takip süresinde nüks görülmedi.

Sonuç: Nonoperatif yöntemlerle başarılı olarak detor-siyone edilmiş seçilmiş sigmoid volvulus olgularında elektif şartlarda laparoskopi yardımlı sigmoid rezeksiyon ve anastomoz, başarı ile kullanılabilir.

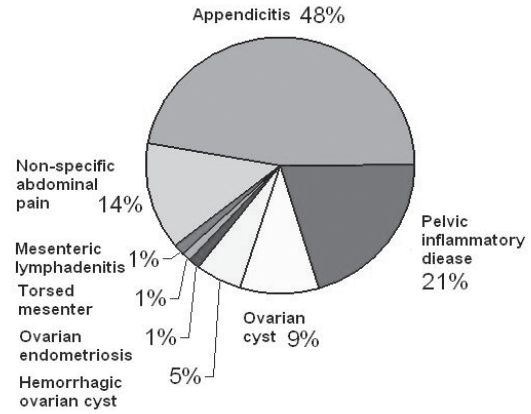
P 28

FOURNIER GANGRENLI BİR HASTADA LAPAROSKOPİK SİGMOİD LOOP KOLOSTOMİ

Coşkun Polat, Serkan Türel, Mehmet Nuri Koşar, M. Burç Yazıcıoğlu, Sezgin Yılmaz, Yüksel Arıkan

Afyon Kocatepe Üniversitesi Tıp Fakültesi Genel Cerrahi Anabilim Dalı / Afyon

Yetmiş Dokuz yaşındaki bir bayan hastada laparoskopik olarak gerçekleştirilen sigmoid loop kolostomi olgusu. Hasta 5 gün kadar önce perianal bölgede kızarıklık, şişlik ve ısı artışı nedeniyle acil servise müracaat etti. Yapılan fizik muayenesi ile ardından yapılan USG ve pelvik BT tetkikleri sonucunda perianal apse lehine herhangi bir bulgu tespit edilmeyen hasta Perianal bölgeyi tutan yaygın Sellülit tanısı ile kliniğimize yatırıldı. Agresiv antibiyoterapi ve sıvı desteğine karşın hastada inflamasyonun ilerlemesi üzerine hastaya genel anestezi altında sellülit bölgesine kısmi drenaj uygulandı. Bu drenajda aktif bir apse içeriği türünde materyal gelmeyen hastanın takiplerinde özellikle karşı uyluk ve gluteal lokalizasyonlu inflamasyonun artması üzerine hastaya sedasyon anestezi altında apse drenajı uygulandı. Apsenin içeriğinden kültür alındı. Hastanın yandaş medikal problemlerinin kısmen giderilmesi sonrasında ertesi gün genel anestezi altında geniş Fournier gangreni debridman ve laparoskopik olarak sigmoid loop kolostomi uygulandı. Umbilikustan 10 mm'lik bir torkar girilip batin içi sistemik eksplorasyon uygulanmasını takiben olası loop kolostomi yeri ne başka bir 10 mm'lik başka bir trokar girilip Sigmoid kolon kısmen mobilize edildikten sonra bir loop alınarak batin duvarına getirildi ve trokar ile birlikte kolon lopu batin dışına alındı. Trokar ye-



Grafik 1. Poster 29

rinin kısmen genişletilmesi takiben usülüne uygun olarak kolostomi maturasyonu gerçekleştirdi. Sonuç olarak, laparoskopik stoma uygulamanının genel durumu bozuk, ileri yaş ve ciddi yandaş rahatsızlıkları bulunan hastalarda hastayı laparotomi yükünden kurtarabilecek kısa süreli bir minimal invaziv cerrahi işlem olduğunu söyleyebiliriz.

P 29

ŞÜPHELİ ALT KADRAN PERİTONİTLERİNDE LAPAROSKOPİNİN RUTİN KULLANIMI

Mustafa Ateş¹, Sacit Çoban², Sedat Sevil¹, Mahmut Bülbül³

¹Malatya Devlet Hastanesi Genel Cerrahi Kliniği / Malatya
²Harran Üniversitesi Tıp Fakültesi Genel Cerrahi Anabilim Dalı / Şanlı Urfa
³Süleyman Demirel Üniversitesi Tıp Fakültesi Genel Cerrahi Anabilim Dalı / İsparta

Tablo 1. Poster 29

	n	Kadın	Erkek	Tedavi
Teşhis	(74)	(60)	(14)	
Appendisit	35	24	11	29 Laparoskopik appendectomy ve 6 hastaya açık cerrahi uygulandı
Pelvic inflammatory hastalık		15	-	Appendiks yerinde bırakıldı
Ovarian cyst		7	-	Appendiks yerinde bırakıldı
Hemorrhagic ovarian cyst		4	-	Appendiks yerinde bırakıldı
Ovarian endometriosis		1	-	Appendiks yerinde bırakıldı
Mezenter torsiyon		1	-	Appendiks yerinde bırakıldı
Mesenteric lymphadenitis		-	1	Appendiks yerinde bırakıldı
Non-specific abdominal ağrı	10	8	2	Rastlantısal laparoskopik appendectomy

Amaç: Minimal invazif bir teknik olan laparoskopi günümüzde etkin ve yoğun olarak cerrahlar tarafından kullanılmaktadır. Fakat hala laparoskopinin tüm appendisit hastalarında ya da appendisit teşhisi konmakta güçlük çekilen, özellikle kadın hastalarda kullanımı konusunda tartışmalar mevcuttur. Bu çalışmanın amacı, teşhis koymada güçlük çekilen şüpheli alt kadran peritonitli hastalarda, minimal invazif bir yöntem olan diagnostik ve teröpatik laparoskopinin güvenilirliği ve etkinliğini değerlendirmektir.

Materyal ve Metot: Mayıs 2002 ve Eylül 2006 tarihleri arasında şüpheli alt kadran peritoniti olan ve appendisit teşhisi konamayan bu nedeni ile ardışık olarak ameliyat edilen 74 hastanın dosyaları geriye dönük olarak incelendi.

Bulgular: Diagnostik ve terapötik laparoskopi uygulanan 74 hasta çalışmaya dahil edildi. Laparoskopi ile 35 hastada appendisit teşhis edildi ve laparoskopik appendektomi yapıldı. Bu 35 hastanın 6 tanesinde perforasyon ve retrocekal appendisit nedeni ile açık cerrahiye dönüldü. Geriye kalan 39 hastanın 29'unda, pelvik inflamatuvar hastalık, mezenter lenfadenopati, omental torsiyon, rüptüre veya hemorajik, endometrial ya da basit overyan kist teşhis edildi (Grafik 1). Bu yüzden 29 hastada (%39,1) appendiks yerinde bırakıldı ve gereksiz appendektomiden kaçınılarak negatif appendektomi oranı azaltıldı. Geriye kalan 10 hastada kliniği açıklayacak hiçbir patolojiye rastlanmadı, hastalara laparoskopik appendektomi yapıldı (Tablo 1).

Sonuçlar: Akut abdominal hastalıklarda laparoskopinin yüksek duyarlılıktaki diagnostik etkinliği ve teröpatik kabiliyeti nedeni ile şüpheli ve teşhis koymakta güçlük çekilen alt kadran peritonitlerinde ve özellikle bayan hastalarda rutin kullanımının uygun olduğu kanaatindeyiz.

P 30

LAPAROSKOPİK APENDEKTOMİ DENEYİMLERİMİZ

Erdogan Sözüer, Can Küçük, Alper Celal Akcan, Hızır Akyıldız, İsmail Biri

Erciyes Üniversitesi, Tıp Fakültesi Genel Cerrahi Anabilim Dalı, / Kayseri

Giriş: Genel cerrahi kiniklerinde en sık yapılan cerrahi girişimlerden biri olan apendektomi aynı zamanda günümüzde laparoskopik olarak yapılan ameliyatlardan biridir. kolesistektomiden sonra ikinci sırada yer almaktadır.

Hasta ve Yöntemler: Ocak 2002- Ocak 2007 tarihleri arasındaki 5 yıllık dönemde kliniğimizde laparoskopik apendektomi yapılan 37 hastanın dosya kayıtları retrospektif olarak değerlendirildi. Hastaların yaş ve cinsiyetleri, kullanılan tanı yöntemleri, operasyon süresi, hastanede kalış süresi, patoloji sonuçları, morbidite ve mortalite oranları oluşturulan formlara kaydedilerek değerlendirme yapıldı.

Bulgular: Hastaların 35'inde laparoskopik apendektomi başarıyla tamamlandı. Plastron oluşumu gözlenen 1 ve yaygın interloob abseleri olan bir hastada laparotomiye geçildi ve bu hastalar çalışma dışı bırakıldı. Patolojik spesmen degerlendirmesi sonrası 30 hastada akut appendisit tanısı konurken 5 hastada ise sonuç

apendix vermiformis olarak rapor edildi. Ameliyat süresi ortalama 62.4+12.8 dakika idi. Hastaların ortalama hastanede kalış süresi 1.9+1.1 gün idi. Mortalite olmadı. Beş hastada morbidite gelişti. İki hastada atelektazi, 2 hastada intraabdominal abse ve 1 hastada yara enfeksiyonu gözlenip medikal olarak tedavi edildi.

Sonuç: Laparoskopik apendektomi özellikle aşırı kilolu hastalarda, tanı güçlüğü çekilen hastalarda düşük morbidite oranlarıyla ideal bir yöntemdir.

P 31

ERİŞKİN BİR HASTADA LAPAROSKOPİK KOLESİSTEKTOMİ ESNASINDA RASTLANILAN SEMPTOMSUZ BOCHDALEK HERNİSİNİN LAPAROSKOPİK ONARIMI

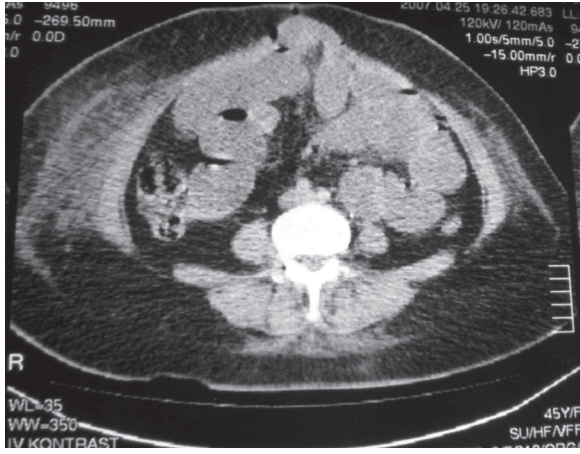
Necdet Derici, Yavuz Selim Sarı, Vahit Tunalı, Orhan Şahin, Esin Erkan

SB İstanbul Eğitim ve Araştırma Hastanesi 4. Cerrahi Kliniği / İstanbul

Giriş: Konjenital diafragma hernileri Bochdalek, Morgagni ve özefageal herniler olmak üzere sınıflanırlar. En sık görülen tip olan Bochdalek hernileri (%80) diafragmanın posterolateral kısmına yerleşirler ve pleuroperitoneal membranın septum transversum ile birleşmesinin yetersiz olması sonucu oluşurlar. Diafragma hernilerinin büyük kısmına daha yenidoğan döneminde tanı konur.Yetişkinlerde ise çoğunlukla komplikasyonla karşımıza çıkmaktadırlar.Burada 73 yaşında laparoskopik kolesistektomi yapılan, laparoskopik kolesistektomi esnasında tesadüfen Bochdalek hernisi tanısı konulan ve tedavisi laparoskopik yapılan bir hastanın sunumu yapılmıştır.

Olgu: Semptomatik safra taşı nedeniyle laparoskopik kolesistektomi yapılan kadın hastada yapılan batin eksplorasyonu sırasında, diafragma sol posterolateralde 3x4x4 cm lik defekt görüldü.Laparoskopik kolesistektomiyi takiben diaframadaki defekt laparoskopik olarak primer onarıldı. Postoperatif 3.gün sorunsuz olarak taburcu edildi. Halen 1.yılıni tamamlayan hasta sorunsuz.

Tartışma ve sonuç: Diafragma gestasyonel 4-12. haftalarda septum transversum, pleuroperitoneal membran, özefagusun mediastinal dorsal mezenter ve vücut duvarı kaslarının birleşmesiyle oluşur. Bu birleşmedeki yetersizlik konjenital diafragma hernilerine neden olmaktadır. Erişkin döneme kadar nadiren sessiz kalabilirler. Hernilerin % 85'inde herni kesesi bulunmamakta ve abdominal içerik toraks boşluğuna doğrudan protrüze olmaktadır. Volvulus, inkarserasyon, strangülasyon, kanama ve perforasyon gibi komplikasyonlar gelişmektedir. Tedavi cerrahidir ve fitik içeriğinin reddedilip defektin kapatılması gerekir. Son yıllarda laparoskopik onarımlar giderek yaygınlaşmış, hatta komplike hernilerde bile laparoskopik girişimler bildirilmiştir. Hernilerin onarımı 5 cm den küçük defektlerde nonabsorbable sütürlerle yapılmaktadır. Ancak geniş defektlerde prostetik meshlerle gergin olmayan onarımlar önerilmektedir. Bizim vakamızda da laparoskopik olarak ger-



Poster. 32

ginlik oluşturmadan primer sütüre edebildik. Sonuç olarak konjenital diafragma hernileri asemptomatik olsalar bile strangülasyon, volvulus gibi komplikasyon riski taşıdıklarından tanısı konulabildiği zaman tedavi edilmelidir ve daha az travmatik bir yaklaşım olan laparoskopik onarıma eğilim tercih edilmelidir.

P 32

LAPAROSKOPİK KOLESİSTEKTOMİ SONRASI ERKEN EVREDE PORT GİRİŞ YERLERİNDE MULTİPL ETRANGLE HERNİLER

Fuat İpekçi, Ömer Engin, Mehmet Yıldırım, Fatih Akdamar

SB İzmir Eğitim ve Araştırma Hastanesi 2. Cerrahi Kliniği Bozyaka-Izmir

Giriş: Laparoskopik kolesistektomiden (LK) sonra oluşan nadir ve geç komplikasyonlardan biri de trokar yerinde oluşan herni olup; genellikle umbilikal port yerinde görülmektedir. Bu komplikasyon trokar giriş yerlerinde faysa açıklığının tam yada yeterli kapatılmaması gibi teknik yada obeseite, artmış karın içi basıncı gibi hastaya ait nedenlerle olmaktadır. Karın üst-dış kadrandan girilen diğer port yeri genelde (bu bölgeye basıncı az olduğu için) suture edilmeyip buradan port hernisi tanımlanmamıştır. Buna karşın intraabdominal basıncın şiddetli öksürük, kusma ve benzeri nedenlerle arttığı ameliyat sonu erken evrede iki büyük trokar giriş yerinde "etrangle herni" oluşması çok nadirdir. Bizde bu amaçla bu çalışmada kliniğimizde LK sonrası erken dönemde şiddetli kusmaya bağlı barsak obstrüksiyonuna neden olan iki adet 10 mmlik trokar giriş yerinde de oluşan "etrangle herniler" olgusunu sunmak ve ayırıcı tanıdaki önemini vurgulamak istedik.

Olgu: 45 yaşında obes kadın hasta kliniğimize karın ağrısı, bulantı yakınmaları ile başvurdu. Görüntüleme yöntemleri ile kolelithiazis tanısı kondu. Olguya LK yapıldı. Olgunun ameliyat sonu 2.gün kontrol ultrasonografisinde patoloji tanımlanmadı. Ameliyat sonu 4.gün

olgu abdominal distansiyon, karın ağrısı, bulantı ve gaz-gayta çıkaramama yakınması ile başvurdu. Direkt karın grafisinde hava-sıvı seviyeleri, BT tetkikinde göbek altı ve üst-orta port yerine girerek cilt altına uzanan barsak ansları tanımlandı. Bu haliyle olguya port yeri hernisi tanısı konup acil ameliyat edildi. Ameliyatta iki port yerinde etrangle barsak anslarının strangule olmadığı gözlemlendi. Fıtıklaşan iki alan orta kesiye dahil edilerek barsaklar serbestleştirildi. Boğulmuş barsak ansından retrograd dekompresyon uygulandı. İnsizyon anatomik katlara uygun olarak kapatıldı.

Sonuç: 1) LK sonrası erken evrede gelişen barsak obstrüksiyonu olgularında bilier trakt ve vasküler yapıları ilgilendiren patoloji tanımlanmadıysa obstrüksiyonun olası nedenleri arasında nadirde olsa erken bridler rol oynayabileceği düşünülmelidir. 2) Bunun dışında nadirde olsa erken evrede büyük port giriş yerinde birçok nedene bağlı etrangle hernini oluşabileceği ve görüntüleme yöntemleriyle ortay konmalıdır. 3) Büyük trokar giriş yerlerinde faysa açıklığının iyi bir şekilde kapatılmasına özen gösterilmelidir kanısındayız.

P 33

LAPAROSKOPİK KOLESİSTEKTOMİDE UMBİLİKAL FASYA SÜTÜRASYONU

Arslan Kaygusuz¹, Gürol Köroğlu¹, Türker Ertürk², Seher Şirin¹, Mahmut Summak¹, Alper Şağban¹

¹S.B. İstanbul Eğitim ve Araştırma Hastanesi Genel Cerrahi Kliniği Samatya / İstanbul

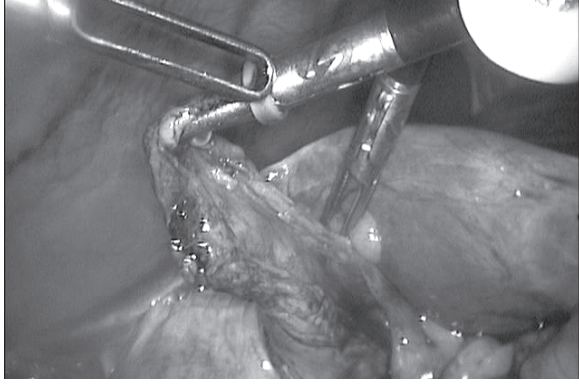
²Özel Çapa Hastanesi Genel Cerrahi / İstanbul

Laparoskopik cerrahi yöntemler yaygınlaştıkça gelişen komplikasyonlarla ilgili bilgiler de artmakta ve yeni komplikasyonlar bildirilmektedir. Meşakatlili geçen laparoskopik kolesistektomi sonucu göbek fasia sutureasyonu her cerrahın adeta korkulu rüyasıdır. Bu yüzden çoğu cerrahlar buradan bir fasya defekti olmayacağını düşünür suture bile koymaz. Oysaki son zamanlarda trokar yeri fıtıklarına hepimiz sıkça rastlamaktayız sanırım. bu bildiride kliniğimizde uyguladığımız bir yöntemi paylaşmak istedik.

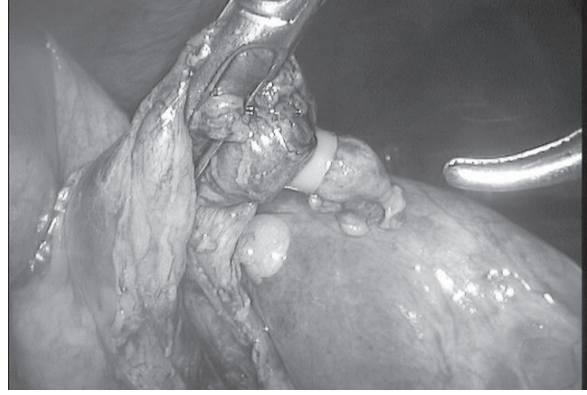Yöntemimiz laparoskopik kolesistektomilerde skopiye diğer onluk trokara taşıyarak keseyi umblikustan çıkarıp skopi ile direk görerek sutureasyonun yapılmasını sağlamak. Bu tekniğin nadir de olsa oluşabilecek fasia sutureasyonuna bağlı komplikasyonları önlemede etkili, kolay uygulanabilir, ameliyat süresini uzatmamakta ve güvenilir bir yöntem olduğunu düşünüyoruz. Ayrıca direk gözlem ile yeteri kadar fasya alındığı için bu yöntem ile insizyonel herni oluşmasını önlemenin de mümkün olabileceğini düşünmekteyiz.

P 34

TASLİ KESE VE SOL SURRENAL ADENOMU OLAN OLGUNUN ABDOMİNAL LAPAROSKOPİK YAKLAŞIM İLE TEDAVİSİ



Resim 1. Bandın yerleştirilmesi **Poster:35**



Resim 2. Band yerleştirildikten sonra **Poster 35**

Hidayet Catal, Dilaver Ermiş, Esmer Demirtosun, İsmail Sert

S.B. Tepecik Eğitim ve Araştırma Hastanesi 1.Cerrahi Servisi / İzmir

Kırk yedi yaşında bayan hasta karın ağrısı ve sırt ağrısı yakınmaları ile başvuruyor ve yapılan ultrasonografide safra kesesinde taş ve sol surrenalinde 4.8*4*4cm solid kitle saptanıyor. Sonrasında alt ve üst abdomen BT (kontraslı) çekiliyor. Öyküsünde hipertansiyon olmayan ve VMA'si normal gelen hastaya abdominal yoldan laparoskopik sol surrenalektomi ve kolesistektomi planlanıp uygulandı. Önce sol lateral pozisyonda 1 15'lik, 2 10'luk ve 1 5'lik torakalar kullanılarak sol surrenalektomi yapıldı. Sonra hastanın pozisyonu değiştirilip sırt üstü pozisyona getirildi ve umblikusun üstünde 10'luk torakar ve sağ kot kavsinin 5cm altından on koltukaltı çizgisinden 5'lik torakar kullanılarak kolesistektomi yapıldı. Olgunun patoloji sonuçları; Kronik taşlı kolesistit ve sol surrenal adenomu olarak geldi.

Bu olguda olduğu gibi birden fazla karın içi patolojisi olanlarda da laparoskopik yöntemle başarıyla ameliyat yapılabilmektedir.

P 35

LAPARASKOPİK KOLESİSTEKTOMİ SIRASINDA OLUŞAN İATROJENİK SAFRA KESESİ DELİNMESİNİ KAPATMAK İÇİN YENİ BİR YÖNTEM: BAND LİGASYONU

Hayrullah Derici, Ali Doğan Bozdağ, Tuğrul Tansuğ, Okay Nazlı, Enver Reyhan

İzmir Atatürk Eğitim ve Araştırma Hastanesi 3. Cerrahi Kliniği / İzmir

Laparoskopik kolesistektomi sırasında iatrojenik safra kesesi delinebilir, safra ve safra taşları karın içine yayılabilir. Çıkarılmayan safra taşları morbiditeye neden olabilir. Safra kesesi delinirse kapatmak için çeşitli yöntemler olmasına karşın çok etkili değildir. Laparoskopik

pik band ligasyonu deliği kapatmak için seçilmiş olgularda uygun bir çözüm olabilir.

Bu çalışmada laparoskopik kolesistektomi sırasında iatrojenik safra kesesi delinmesi gelişen olgularda deliği kapatmak amacıyla geliştirilen band ligasyonu tekniğinin sunulması amaçlandı.

Yöntemin basit, ucuz ve pratik olduğuna inanıyoruz.

P 36

KRİTİK HASTALARDA PERKÜTAN KOLESİSTOSTOMİ UYGULANIMI

Coşkun Polat, Yılmaz Sezgin, Serkan Türel, M.Burç Yazıcıoğlu, Yüksel Arkan

Afyon Kocatepe Üniversitesi Tıp Fakültesi Genel Cerrahi Anabilim Dalı / Afyon

Yüksek risk grubu hastalarda akut kolesistit tedavisinde hastaların akut batın yada periton irritasyon bulguları oluşmadığı sürece medikal tedavi uygulanmaktadır ve ancak yandaş patolojiler giderildikten sonra elektif şartlarda operasyonları planlanabilmektedir.

Bu çalışmada üç hasta akut kolesistit tanısı ile yatırıldı. Tetkikleri sonrası iki hastaya kolelitiazis ve bir hastaya ise kolesistokoledokolitiazis tanısı kondu. Tümüne medikal tedavi başlandı. Koledokolitiazisli hastaya ERCP yapıldıktan sonra elektif şartlarda laparoskopik kolesistektomi yapılmak üzere taburcu edildi. Daha sonra Nazokomiyal pnömoni tedavisi uygulandı ve operasyonu ertelendi. Daha sonraki klinik takiplerinde ve BT incelemesinde sağ subfrenik alanda loküle mayı saptandı. Yandaş rahatsızlıklardan ve genel durumundan dolayı USG eşliğinde perkütan kolesistostomi uygulanarak hasta elektif şartlarda kolesitektomi yapılmak üzere taburcu edildi. 6 hafta sonra elektif laparoskopik kolesitektomi uygulandı. Diğer hastalardan birisine elektif olarak başka bir merkezde açık kolesistektomi operasyonu uygulanırken üçüncü hasta ise genel durumunda belirgin düzelme gerçekleşmesi sonrası elektif şartlarda opere edilmek üzere yatırılmasına karşın mevcut kronik obstrüktif akciğer hastalığı ve ileri yaşı nedeniyle hastanın kendi isteği üzerine

kateter çekilerek hasta opere edilmeksizin taburcu edildi. Özet olarak, ileri yaş ve mevcut yandaş hastalıkları nedeniyle cerrahi uygulamaya genel durumu uygun olmayan kritik hastalarda perkütan kolesistostomi uygun ve yaşam kurtarıcı bir tedavi seçeneği olduğunu söyleyebiliriz.

P 37

LAPAROSKOPİK KOLESİSTEKTOMİDE AÇIĞA GEÇME (KONVERSİYON) ORANIMIZ

Fuat İpekçi, Mehmet Yıldırım, Ömer Engin, Emrah Bayam, Tekin Ersoy

S.B İzmir Eğitim ve Araştırma Hastanesi 2. Cerrahi Kliniği Bozyaka-İzmir

Giriş: Laparoskopik kolesistektomide, safra kesesi ve safra yollarının anatomi, patoloji ve risk faktörlerine bağlı olarak açık ameliyata (konversiyon) geçilebilmektedir. İleri yaş, obezite, akut kolesistit ve daha önce geçirilmiş abdominal cerrahi girişim konversiyon faktörleri olarak kabul görmüşse de pratikte laparoskopiyi sınırlayıcı özellikte olmamaktadırlar. Bu çalışmada kliniğimizde hasta seçimi yapmaksızın, rastgele yöntemle, aynı ekip ile yapılan laparoskopik kolesistektomi ameliyatlarında açığa geçmeye (konversiyon) yol açan mutlak nedenler irdelenmektedir.

Materyal-Metot: SB İzmir Eğitim ve Araştırma Hastanesi 2. Cerrahi Kliniğinde 2005-2007 yılları arasında laparoskopik kolesistektomi yapılan olgulara yaş, cins, etyoloji, klinik ve laboratuvar bulgular, açık keseye geçiş oranı, geçiş nedeni, hastanede yatış süresi ve morbiditesi değerlendirildi. Bu çalışma aynı cerrahi ekip tarafından yapıldı.

Bulgular: Laparoskopik kolesistektomi yapılan 79 olguda yaş ortalaması 49 (17-77), kadın/erkek oranı 66/13'tür. Olguların etiyolojisinde 43 (%54) olguda kolelithiazis bulunmuş olup, diğer nedenler olarak akut kolesistit 15 (%18), hidrops kese 16 (%20) ve polip 3 olguda bulundu. Preoperatif görüntüleme ile incelenen altı olgunun us tetkikinde dört olguda duvar kalınlığı 4 mm. nin üstünde iken, iki olguda da perikolesistik sıvı saptandı. Bir olguda karaciğer fonksiyon testleri bozuktu. Olguların 19 (%25)'u daha önce abdominal cerrahi geçirmişti. Olguların 6 (%7.5)'sinde açık kolesistektomiye geçildi. Açık kolesistektomi nedenleri: ikişer olguda aşırı yapışıklık ve karın içine taş düşmesi, birer olguda da safra yolu ve vasküler yaralanma idi. Açığa geçilen olgularda hastanede yatış süresi ortalama 5,6 gün idi. Morbidite oranı %2.5, mortalite % 1.2 idi.

Sonuç: 1) Kliniğimizde laparoskopik kolesistektomi seçici olmaksızın tüm kolelithiazis olgularına uygulanmıştır. Laparoskopik kolesistektomi 'de açığa geçişi arttıran en önemli faktör akut kolesistit vs. gibi hastalığa ait faktörler olmayıp, manüplasyona bağlı nedenlerdir. Buna rağmen ilk tercih edilecek girişim şekli laparoskopik kolesistektomi olmalıdır. 2) Aynı cerrahi ekip tarafından yapılan ameliyatlarda, laparoskopik kolesistektomi uygulamasında erken dönemde açığa geçme kararı verilmemelidir. Cerrahi kurallara dikkat edilmek koşuluyla, sabırla, diseksi-

yonu devam edilmelidir. Ancak teknik zorluklar nedeniyle laparoskopik kolesistektomi devam edilemeyecekse açığa geçmekte de çekinilmemelidir. 3) Deneyimli ekip ile ameliyatlar güvenle yapılabilir kanısındayız.

P 38

BÜYÜK UMBLİKAL HERNİLERDE LAPAROSKOPİK KOLESİSTEKTOMİ YAPILIR MI?

Fuat İpekçi, Mehmet Yıldırım, Tekin Ersoy, Şafak Şahin

SB İzmir Eğitim ve Araştırma Hastanesi 2. Cerrahi Kliniği Bozyaka / İzmir

Giriş: Kolelithiazis ve umblikal herni birlikteliğinde (%29) konvensiyonel yöntem aynı insizyonu kullanarak tedavi yapmaktır. Ancak umblikal herninin varlığı laparoskopik kolesistektomi (LK) endikasyonunu relatif azaltan bir durumdur. Bu nedenle bizde Kolelithiazis+umblikal herni olgusunda, ilave trokar yerine gereksinim duymadan, fıtık yerini port olarak kullanarak LK ve umblikal herniyide greff ile onararak, bu hasta grubunda laparoskopinin uygulanabilirliğini ve olgumuzdaki gibi her umblikal herniye asemptomatikte olsa us nin yapılması gereğini vurgulamak istedik.

Olgu: Elli iki yaşında kadın hasta dispepsi, bulantı ve göbek bölgesinde şişlik yakınması ile umblikal herni ön tanısıyla yatırıldı. Bu olgularda rutin uyguladığımız US tetkikinde safra kesesinde multiple taş ve beraberinde 15X10 cm boyutlu umblikal herni saptandı. Laboratuvar bulgularında herhangi bir patolojiye rastlanmayan hastanın onamıyla olguya LK ve herni onarımına karar verildi. Ameliyatta umblikus içine alan eliptik kesi ile girişim yapılarak, fıtık kesesi prepare edilerek açıldı. Kese içindeki omentum yapışıklıklar ayrıştırılıp karına redükte edildi. Fıtık kesesine iki sıra kese ağzı sütürü konduktan sonra 10 mm'lik trokar uygulandı ve kese ağzı sütürü sıkılarak trokar kenarlarından gaz kaçıışı engellendi. Standart trokar yerleri kullanılarak LK yapıldı. Safra kesesi göbek altı kesiden çıkarıldı. Buradaki fascia defekti önce prolen ile anatomik onarıldı ve üzerine polipropilen mesh (Prolen 0) yerleştirildi. Postoperatif dönemde sorunsuz geçen hasta 2. gün taburcu edildi.

Sonuç: 1) Umblikal hernili tüm olgularda asemptomatikte olsa mutlak safra kesesine yönelik ultrasonografik tetkik yapılmalıdır. 2) Safra taşı ve umblikal herni birlikteliğinde herninin büyüklüğü laparoskopi tercihimizi etkilememelidir. 3) İlave port gereksinimi olmadan LK ve herni onarımı başarıyla yapılabilir.

P 39

TOTAL SİTUS İNVERSUSLU BİR HASTADA LAPAROSKOPİK KOLESİSTEKTOMİ: OLGU SUNUMU

Tugan Tezcaner, Sezai Leventoğlu, Ziya Anadol, Ekmel Tezel, Emin Ersoy

Gazi Üniversitesi Tıp Fakültesi Genel Cerrahi Anabilim Dalı / Ankara

Semptomatik kolelitiazisli hastalarda laparoskopik kolesistektomi günümüzün standart tedavi yaklaşımıdır. Total situs inversus zemininde kolelitiazis ise oldukça nadir görülür ve literatürde bu özellikteki hastalara yapılmış kolesistektomi sayısı sadece 32'dir. Bu sunumda, semptomatik kolelitiazisi olan 49 yaşındaki total situs inversuslu bir hasta sunulmaktadır. Klinik ve radyolojik değerlendirmeler tamamlandıktan sonra laparoskopik kolesistektomi operasyonu sorunsuz bir şekilde yapılmıştır. Cerrahi ekibin pozisyonu, normal vakaların ayna görüntüsü şeklinde ayarlanmıştır. Sağ elini kullanan cerrahlar için biraz alışılmadık olsa da laparoskopik kolesistektomi, situs inversuslu hastalarda da güvenle uygulanabilir.

P 40

15 YILLIK LAPAROSKOPIK KOLESİSTEKTOMİ DENEYİMİMİZDE MORTALİTE NEDENLERİ

Metin Ercan, Erdal Birol Bostancı, Yusuf Özoğul, İltter Özer, Murat Ulaş, Canbek Seven, Fuat Atalay, Musa Akoğlu

Türkiye Yüksek İhtisas Hastanesi Gastroenteroloji Cerrahisi Kliniği / Ankara

Amaç: Laparoskopik kolesistektomi uyguladığımız 7123 olgunun mortalite nedenlerini bildirmek

Gereç ve Yöntem: Türkiye Yüksek İhtisas Hastanesi Gastroenteroloji Cerrahisi kliniğinde Mart 1992 ve Aralık 2006 tarihleri arasında laparoskopik kolesistektomi uygulanan 7123 olgunun kayıtlarını mortalite nedenleri açısından incelendi.

Bulgular: Olguların 4562'si kadın (%64), 2561'i erkek (%36) idi. Olguların 5410'u Amerikan (%76), 1713'ü French (%24) tekniği ile ameliyat edildi. Hastaların yaş ortalaması 53 idi. 14 olguda (%0.2) mortalite görüldü. Mortalite nedenleri 5 olguda safra yolu yaralanması veya safra kaçağına bağlı sepsis, 5 olguda intraabdominal kanama, 4 olguda ameliyat dışı (2'si myokard infarktüsü, 1'i KOAH+solumun yetmezliği, 1'i pulmoner emboli) nedenler idi. İntraabdominal kanama nedeniyle kaybedilen 5 olgunun 4'ü kalp kapak replasmanı nedeniyle oral antikoagülan kullanan olgulardı. Diğer olgu ise majör intraabdominal damar yaralanması sonucu kaybedildi. Safra yolu yaralanması nedeniyle kaybedilen 5 olguda safra peritoniti mevcuttu.

Sonuç: Laparoskopik kolesistektomi mortalitesi olan bir işlemdir. Oral antikoagülan kullanan olgular başta olmak üzere, olgu seçimine dikkat etmek gerekir.

P 41

İZMİR EĞİTİM VE ARAŞTIRMA HASTANESİ 1. CERRAHİ KLİNİĞİNDE 11 YILLIK LAPAROSKOPIK KOLESİSTEKTOMİ DENEYİMİMİZ

Baha Zengel, Selamet Yılmaz, Özgür Kavak, Ethem Sınır, Ali Galip Deneçli

S.B. Eğitim ve Araştırma Hastanesi 1.Cerrahi Kliniği Bozyaka / İzmir

Amaç: Modern cerrahide ilk kez 1882'de Lagenbuch tarafından gerçekleştirilen açık kolesistektomi operasyonları günümüze kadar semptom veren kolelitiazis tedavisinin altın standardıydı. Laparoskopik kolesistektomi 20 yıldan fazla açık kolesistektomi operasyonlarının yerini almıştır. (NIH Consensus 1993).

Gereç ve Yöntem: 1995'ten 2006 yılına kadar 11 yıllık süreçte 1396 semptom veren kolelitiazis tanısı alan hastaya, kliniğimizde laparoskopik kolesistektomi uyguladık. Bu olguları retrospektif olarak açığa geçme oranları ve komplikasyonlar yönünden inceledik. Sonuçlar: Açığa geçme oranımız %13,25, komplikasyon oranlarımız ise oranı:%1,075'tir. Major vasküler yaralanma ve major visseral organ yaralanması olmadı, Postoperatif dönemde emboliye bağlı 2 mortalitemiz oldu (%0,14).

Sonuç: Laparoskopik kolesistektomi, kliniğimizde oldukça düşük morbidite ve mortalite oranlarıyla 12 yıldır güvenle uygulanmaktadır. Açığa geçiş oranlarımız literatüre göre biraz yüksek olmakla birlikte, hemen tüm semptom veren kolelitiazis vakalarına seçici davranmadan laparoskopik başlandıktan, ayrıca eğitim veren bir klinik olarak asistan vakaları da bulunduğu kabul edilebilir düzeydedir. Tek cerrah serilerimizde ise açığa geçiş oranlarımız literatürle paraleldir.

P 42

KOLELİTİAZİS VE SİTUS İNVERSUS TOTALİS

Türker Ertürk¹, Gürol Köroğlu², Atakan Özkan³, Seher Şirin², Arslan Kaygusuz²

¹ *Özel Çapa Hastanesi Genel Cerrahi / İstanbul*

² *S.B. İstanbul Eğitim ve Araştırma Hastanesi Genel Cerrahi Kliniği Samatya / İstanbul*

³ *Gebze Devlet Hastanesi Genel Cerrahi Kliniği Gebze / Kocaeli*

Giriş: Situs inversus asemptomatik olarak seyreden konjenital bir anomalidir. Görülme sıklığı 1/4.000-1/20.000 olan situs inversus major organların ayna görüntüsünde olduğu gibi yer değiştirdiği nadir doğumsal bir durumdur. Total ya da parsiyel olmak üzere iki türü vardır. Total formunda tüm organlar ayna simetriğinde bulunurlar. Biz de kliniğimizde rastladığımız kolelitiazisle birlikte olan total situs inversus olgusunu sunmayı amaçladık.

Olgu: Yaklaşık bir yıldır yemeklerden sonra olan karın ağrısı, şişkinlik şikayeti ile başvuran 38 yaşında kadın hasta, karın ağrısının son iki gündür şiddetlendiğini ve bulantı-kusması olduğunu belirtti. Hastanın fizik muayenesinde sol üst kadranda hassasiyeti mevcut idi. Tam kan tetkikinde beyaz küre sayısı 11.000/mm³ olarak saptanan hastanın biyokimyasal parametreleri normal idi. Yapılan X- ray akciğer grafisinde arkus aorta ve mide fundus gazı sağda idi. Yapılan ultrasonografide (US) içerisinde en büyüğü yaklaşık 1 cm olan çok sayıda milimetrik boyutta taşların bulunduğu safra kese-

sinin solda, dalağın sağda görülmesi ile abdominal situs inversus tanısı netleşti. Medikal tedavi sonrası laparoskopik kolesistektomi yapılmak üzere operasyona alındı. Eksplozasyonda tüm organlar ters lokalizasyonda idi. Operasyonda Callot üçgeni diseke edildiğinde sistik kanalın ve sistik arterin oldukça uzun olduğu görüldü. Operasyon sırasında herhangi bir komplikasyon gelişmedi. Hasta postoperatif ikinci gün taburcu edildi. **Tartışma:** Situs inversuslu olgularda kolelitiazis sıklığının arttığı ile ilgili bilgi yoktur. Situs inversus tanısı genellikle, bu olguya benzer şekilde, hayatın bir döneminde başka bir rahatsızlığa bağlı yapılan incelemeler esnasında tesadüfen konulur. Situs inversusla birlikte olan kolelitiazis, hiatal herniyi, peptik ülseri ya da akut pankreatit gibi hastalıkları taklit edebilir. Bu yüzden kolelitiazisle birlikte situs inversus tanısını kesinleştirmek için hastaya US, akciğer grafisi ve mümkünse bilgisayarlı tomografi yapılmalıdır.

P 43

SON 3 YILLIK LAPAROSKOPİK KOLESİSTEKTOMİ DENEYİMLERİMİZ

Gürol Köroğlu¹, Türker Ertürk², Alper Şağban¹, Seher Şirin¹, Arslan Kaygusuz¹

¹S.B. İstanbul Eğitim ve Araştırma Hastanesi Genel Cerrahi Kliniği Samatya / İstanbul
² Özel Çapa Hastanesi Genel Cerrahi / İstanbul

Gereç ve Yöntem: Mayıs 2004 ile Nisan 2007 tarihleri arasında LK uygulanan 442 ardışık hasta verileri geriye dönük olarak analiz edilmiştir.

Bulgular: Olgularımızın 351 (% 79)'i kadın, 91 (% 21)'i erkek olup, kadın/erkek oranı 3.85 idi. Ortalama yaş 48.3 (19-78) idi. Ameliyat endikasyonları; 402 (% 90.4) kronik, 30 (% 7.4) akut taşlı kolesistit ve 10 (% 2.2) safra kesesi polibi idi. Olgularımızın 11 (% 2.5)'i üst karın, 71 (% 16)'sı alt karın ameliyatı geçirmişti. Toplam 24 (% 5.4) olguda (sekizi yapışıklık, dördü enflamasyon, dördü kanama, ikisi safra yolu yaralanması, ikisi yandaş cerrahi hastalık, ikisi koledok taşı, biri kolesistoenterik fistül ve biri de malignite nedeniyle) açığa geçilmiş, 62 (% 14) olguda intraoperatif komplikasyonlar (48 kese delinmesi, 12 kanama, 2 safra yolu yaralanması) gelişmişti. Olguların 4 (% 0.9)'üne (ikisi kanama ve hematoma, ikisi safra yolu yaralanması) reoperasyon yapılmıştır. Toplam morbidite oranı % 14.9 olup cerrahi komplikasyona bağlı mortalite yoktur. (1 hastamız ameliyat sonrası 1. günde MI geçirmiş ve hayatını kaybetmiştir.) Hastanede yatış ortalama süresi 1.6 gündür (20 saat-41 gün).

Sonuç: Kliniğimizde LK seçici olmaksızın tüm kolelitiazis hastalarına uygulanmıştır. LK'de açığa geçişi arttıran en önemli faktör akut kolesistit gibi görünmektedir. Buna rağmen ilk tercih edilecek girişim şekli LK olmalıdır

P 44

LAPAROSKOPİK KOLESİSTEKTOMİDEN AÇIĞA DÖNME SEBEPLERİ

Gürol Köroğlu¹, Türker Ertürk², Alper Şağban¹, Mahmut Summak¹, Seher Şirin¹, Arslan Kaygusuz¹,

¹S.B. İstanbul Eğitim ve Araştırma Hastanesi Genel Cerrahi Kliniği Samatya / İstanbul

²Özel Çapa Hastanesi Genel Cerrahi / İstanbul

Gereç ve Yöntem: Mayıs 2004 ile Nisan 2007 tarihleri arasında LK uygulanan 442 ardışık hasta verileri geriye dönük olarak analiz edilmiştir.

Bulgular: Olgularımızın 351(% 79)'i kadın, 91(% 21)'i erkek olup, kadın/erkek oranı 3.85 idi. Ortalama yaş 48.3 (19-78) idi. Ameliyat endikasyonları; 402 (% 90.4) kronik, 30 (% 7.4) akut taşlı kolesistit ve 10 (% 2.2) safra kesesi polibi idi. Olgularımızın 11 (% 2.5)'i üst karın, 71 (% 16)'sı alt karın ameliyatı geçirmişti. Toplam 24 (% 5.4) olguda (sekizi yapışıklık, dördü enflamasyon, dördü kanama, ikisi safra yolu yaralanması, ikisi yandaş cerrahi hastalık, ikisi koledok taşı, biri kolesistoenterik fistül ve biri de malignite nedeniyle) açığa geçilmiştir. Açığa geçilen hastaların diğer özelliklerine bakıldığında erkek cinsiyet, ileri yaş ve akut kolesistit hali göze çarpmaktadır.

Sonuç: Çalışmada toplam açık ameliyata geçiş oranı % 5.4 olarak saptandı. En sık açığa geçiş nedenleri Calot üçgeninde yapışıklık, akut kolesistit ve kanama olarak belirlendi. Erkek cinsiyet, ileri yaş ve akut kolesistit halinin açık ameliyata geçiş riskini arttıran faktörler olduğu saptandı.

P 45

LAPAROSKOPİK KOLESİSTEKTOMİ SONRASI TANI KONULAN SAFRA KESESİNİN PRİMER MALİGN MELANOMU: BİR OLGU SUNUMU

Fatih Levent Balcı, Enis Yüney, Ömer Bender, Orhan Yılmaz, Hakan Çapar, Süleyman Kökdaş, Ayhan Sarı, Hasan Akbulut

S.B. Okmeydanı Eğitim ve Araştırma Hastanesi Genel Cerrahi Kliniği / İstanbul

Giriş: 1907'de Weiting ve Handle'ın ilk defa safra kesesinin primer malign melanomunu (SKPMM) tarif ettiğinden ve 1956'da Walsh'ın ilk SKPMM olgusunu yayınladığından buyana primer olgu sayısı çok nadir olarak literatürde yerini almış, bu olguların gerçekten primermi yoksa metaztatikmi olduğu da halen kesinlik kazanmamıştır. Biz bu olgu sunumunda laparoskopik kolesistektomi sonrası histopatoloji sonucu SKPMM gelen bir olguyu tartışmak istedik.

Olgu: Kırk altı yaşında kadın hasta, bulantı, kusma, karın ağrısı nedeniyle dört kez akut kolesistit atağıyla acil servise başvurdu, medikal tedavi sonrası elektif şartlarda ameliyat edilmesine karar verildi. Anamnezinde appendektomi dışında ciddi hastalık ya da ameliyata rastlanmadı. Fizik muayenede sağ üst kadranda hassasiyeti ve yüksek ateş dışında bir bulgu saptanmadı. Kan analizinde transaminaz yüksekliği ve hafif bilirubinemi mevcuttu. USG'de safra kesesi volümü ve cidar

kalınlığı artışı, safra kesesinin tamamınının dolduran düzensiz konturlu ekojen alanlar saptandı (kitle?, tm?, sludge?). Elektif şartlarda laparoskopik kolesistektomi uygulandı. Kesenin laparoskopik görünümü hidropik ve ödemliydi. Ameliyat sonrası histopatoloji sonucu SKPMM olarak değerlendirildi (İmmunohistokimyasal çalışmada tümör hücrelerinde S100 (+), HMB (+), Vimentin (+), CD68 (-) saptandı). Primer-sekonder araştırılması için yapılan BT ve PET sonucunda metastaz ya da anormalliğe rastlanmadı. Postoperatif ayrıntılı muayenede farklı bir primer odağa yönlendirebilecek hiçbir bulguya rastlanmadı.

Sonuç: SKPMM olgularının çok nadir olması nedeniyle halen kesin tedavi protokolü oluşturulamamıştır. Literatürlerde tanı sonrası prognoz kötü olduğu, metastatik hastalığın başlıca ölüm nedeni olduğu bildirilmiştir. Bu nedenle şüpheli olgularda histopatolojik inceleme çok dikkatli yapılmalı, hastalar ameliyat sonrası ayrıntılı olarak incelenmelidir.

P 46

AÇIK YÖNTEME KARŞI LAPAROSKOPIK YÖNTEMİN TERCİH EDİLME SIKLIĞI VE SEBEPLERİ

Mehmet Ali Uzun, Yusuf Günerhan, Ediz Altınlı, Atilla Çelik, Ömer Faruk, Özkan Serkan Senger, Neşet Köksal

Haydarpaşa Numune Eğitim ve Araştırma Hastanesi 2. Cerrahi Kliniği / İstanbul

Amaç: Laparoskopik cerrahi ilk laparoskopik kolesistektomi ameliyatının yapıldığı 1987 yılından bu yana hızla ilerlemiş ve yaygınlaşmıştır. Laparoskopik yöntem kolesistektomide altın standart olarak kabul edilmiş ve diğer birçok ameliyat için de alternatif bir yöntem haline almıştır. Çeşitli hastalıklarda ameliyatların açık yöntemle mi yoksa laparoskopik yöntemle mi yapılacağı konusunda ise, gerek ameliyatı öneren cerrahlar arasında gerekse hastalar arasında farklı tercihlerle karşılaşmaktadır. Bu çalışmada bir anket formu oluşturularak çeşitli grupların yöntem tercihleri ve sebepleri araştırıldı.

Materyal ve Metot: Kliniğimizde laparoskopik yöntemin en sık uygulandığı safra kesesi taşı, insizyonel herni ve kolon kanserinde açık yöntemle karşı laparoskopik yöntemin tercih edilme sıklığı ile tercih edilme ve edilmeme sebeplerinin saptanması amacıyla birer anket formu oluşturuldu. Genel cerrahi uzmanları ve asistanları, yardımcı sağlık personeli (hemşire vb.) ve polikliniğimize farklı sebeplerle başvuran hastalar anketin amacı hakkında bilgilendirildi ve söz konusu hastalıkların kendilerinde olduğu varsayılarak anketi cevaplamaları istendi. Ankete katılanlara uygulanacak olan laparoskopik cerrahi yöntemlerin bilgilendirilmiş onam formları okunduktan sonra yaş, cins, eğitim durumu ve meslekleri ile ankete verdikleri cevaplar kaydedildi. Sonuçların istatistiksel değerlendirmesi NCSS-PASS 2007 paket programı ile yapıldı ve nitel verilerin karşılaştırmalarında ki-kare testi kullanıldı.

Bulgular: Anket 83'ü erkek, toplam 150 kişiye uygu-

landı. Yaş ortalaması 33 (19-78) idi. Ankete katılanların 36'sı genel cerrahi uzmanı, 35'i genel cerrahi asistanı, 41'i yardımcı sağlık personeli olup 38'i diğer meslek gruplarından poliklinik hastaları idi. Laparoskopik yöntemin tercih edilme sıklığı kolesistektomi için %96, İn-sizyonel herni için %68.7 ve kolon kanseri için %30,7 olarak saptandı. Kolesistektomi ve insizyonel herni için en sık tercih etme sebebi ameliyat sonrası iyileşme döneminin daha rahat geçeceğinin düşünülmesi idi. Kolon kanseri için ise tercih etmemenin en sık sebebi bir kanser ameliyatında yapılması gereken tüm aşamaların laparoskopik olarak yapılamayacağına düşünülmesi idi. Tercih etme sıklıkları açısından tıp mensupları ile poliklinik hastaları arasında istatistiksel fark gözlenmez iken tercih etme ve etmeme sebeplerinde farklılık gözlemlendi. Meslek ve eğitim durumu ayırt etmeksizin 35 yaş altı ve üstü gruplar arasında ise gerek tercih sıklığı gerekse sebepler arasında farklılık saptandı.

Sonuç: Laparoskopik yöntemin tercih edilme sıklığı farklı hastalıklar için farklı oranlardadır. Tercih etme ve etmeme sebepleri ise tıp mensupları ile poliklinik hastaları arasında ve 35 yaş üstü ve altı gruplar arasında farklılık göstermektedir.

P 47

TERMİNAL İLEUM YERLEŞİMLİ NÖROENDOKRİN TÜMÖR OLGUSUNUN KÜRATİF LAPAROSKOPIK CERRAHİ TEDAVİSİ

Ediz Altınlı, Neşet Köksal, Hüseyin Kadioğlu

Haydarpaşa Numune Eğitim ve Araştırma Hastanesi Genel Cerrahi Kliniği / İstanbul

Amaç: Amacımız radikal cerrahi gerektiren, güncel pratiğimizde nadir olarak karşılaşılan ince barsak nöroendokrin tümörlerinde laparoskopik cerrahi yaklaşımın yapılabilirliğini göstermektir.

Materyal-Metot: Elli yedi yaşında erkek hasta, bir yıldır devam eden karın ağrısı yakınması ile başvurdu, fizik muayenede normal barsak motilitesi dışında bir bulgu saptanmadı. Ameliyat öncesi yapılan karın ve tiroid ultrasonografi ve toraks ve batin tomografisinde patoloji yoktu. Gastroskopik incelemede GGrade A özofajit, KÖS gevşekliliği ve eroziv gastroduodenit tespit edildi. Yapılan kolonoskopisinde ileoçekal valf proksimalinde 0.8 cm lik kitleden alınan biyopsi sonucunda nöroendokrin tm geldi. Çekilen enteroklizisde aynı bölgede kitle tespit edildi. Yapılan 24 saatlik 5-HIAA sonucu negatif geldi.

Bulgular: Laparoskopik eksplorasyonda batin içinde patoloji saptanmadı. Terminal ileumdan 15 cm ve mezozu ve çekumu ve mezosunu içine alan laparoskopik rezeksiyon yapıldı. Yan yan, iki kat ileokolik anastomoz ekstrakorporal olarak yapıldı. Girişim 60 dakika sürdü, ameliyat sonrası dönemi sorunsuz geçiren hasta postoperatif 5.gün taburcu edildi. Patolojik sonucu GNCST WHO klasifikasyonu 2004'e göre değerlendirildi. Sinaptofizin ve kromogranin (+), Ki 67 indeksi < %1, CD34 damar duvarında(+), 15 /2 lenf nodunda subkapsüler

mikrometastaz tespit edilen düşük malinite potansiyelli nöroendokrin tümör tespit edildi.Yapılan onkoloji konseyinde ek bir tedavi gerektirecek durum olmadığı sonucuna varıldı.

Sonuç: Laparoskopik yöntemle tedavi edilmiş, apendiks nöroendokrin tümörlü olgular bildirilmesine rağmen, laparoskopik olarak tedavi edilmiş ince barsak olgusu daha önce hiç bildirilmemiştir. Deneyimli merkezlerde erken yakalanan olguların laparoskopik yöntemle küratif olarak tedavi edilebilirliğini olgumuzda gösterilmektedir.

P 48

SENKRON PNÖMOPERİTONEUM YÖNTEMİ

Elmir Beşirov¹, Kenan Dağlıoğlu², Ahmet Aslan¹, Muhyittin Temiz¹, Fikret Beyaz¹, Elif Canbolant¹, Tünzale Seydaliyeva³

¹Mustafa Kemal Üniversitesi, Tıp Fakültesi, Genel Cerrahi Anabilim Dalı / Hatay

²Çukurova Üniversitesi Tıbbi Bilimler Deneysel Araştırma ve Uygulama Merkezi / Adana

³Mustafa Kemal Üniversitesi, Tıp Fakültesi, Kardiyoloji Anabilim Dalı / Hatay

Giriş: Laparoskopide çoğunlukla pnömoperitoneum (Pp) uygulanmaktadır. Pp sırasında kullanılan gazın türü, basıncı, sıcaklığı, nem oranı, insuflasyon hızı, kullanılan gaz hacmi gibi parametrelerin değişik kombinasyonlarını ele alan çok sayıda deneysel araştırma yapılmıştır. Bu parametrelerin, tüm deneklerde aynı olması çalışmada elde edilen sonuçların güvenilirliği açısından çok önemlidir. Ayrıca, küçük hayvanlar üzerinde yapılan çalışmalarda daha çok sayıda denek kulla-

nıldığından araştırmacılar deneylere daha fazla zaman harcamaktadırlar.

Amaç: Pnömoeritoneumla ilgili deneysel çalışmalarda gazın sıcaklık, nem oranı, hız ve hacim gibi parametrelerini aynı tutarak birden fazla deneye senkron olarak insuflasyon uygulamaya, böylece, deneysel çalışmalarda Pp için harcanan toplam zamanı kısaltmaya olanak sağlayan, kolay uygulanabilen, ucuz ve etkin bir Pp yöntemi ve bunun için düzeneği geliştirmektir.

Materyal ve Yöntem: Gerekli malzeme ve araçlar: 1.Laparoskopide kullanılan herhangi bir insuflatör. 2. Bir tane giriş portu ve senkron Pp yapılması istenen denek sayısı kadar çıkış portu olan distribütör boru. 3. Çıkış portlarının sayısı kadar kauçuk veya silikon hortum.

Yöntemin uygulanma şekli: İnsuflatörden distribütörün giriş portuna verilen gaz, distribütörün çıkış portlarına bağlı hortumlarla deneklerin batınına yerleştirilmiş trokarlara aktarılarak Pp gerçekleştirilir.

Bu yöntemle insuflatörün dakikalık hacminin imkan verdiği ölçüde istenilen sayıda deneye senkron Pp yapmak mümkündür. Ancak, denek sayısı çok fazla olursa işlem esnasında deneklerin takibine, ölçümlerin yapılmasına, örneklerin alınmasına gereken zaman uzayacağından, senkron Pp'un gruplardaki denek sayısı ile sınırlandırılması, verilerin daha güvenilir olmasını sağlayacaktır.

Sonuç: Teklif edilen yöntem:

1. Çalışmada öngörülen sayıda deneye senkron olarak Pp uygulamaya imkan verir;
2. Gazın fiziksel parametrelerinin işlem esnasında sabit tutulmasına ve tüm deneklere aynı şartlarda insufl edilmesine olanak sağlar;
3. Düzeneğin kurulması ve kullanılması kolaydır.
4. Cost - efektiftir.
5. Pp için harcanan toplam zamandan tasarruf etmeye olanak sağlar.