

# Şiddetli Özofajitli 25 Gastroözofageal Reflü Hastasında Laparoskopik Nissen Fundoplikasyon Ameliyatı Erken Sonuçları\*

Koray TOPGÜL<sup>1</sup>, A. Ziya ANADOL<sup>2</sup>, Zafer MALAZGİRT<sup>1</sup>

<sup>1</sup>Ondokuz Mayıs Üniversitesi Tıp Fakültesi Genel Cerrahi Anabilim Dalı, Samsun  
<sup>2</sup>S.B. Gazi Devlet Hastanesi Genel Cerrahi Bölümü, Samsun

## Özet

**Amaç:** Son yıllarda laparoskopik Nissen fundoplikasyon işlemi (LNFP), gastroözofageal reflü hastalığının (GÖRH) cerrahi tedavisinde yaygın olarak kullanılmaktadır. Biz bu çalışmada son üç yıl içinde şiddetli özofajiti ve/veya Barrett özofagusu nedeniyle LNFP uyguladığımız toplam 25 olgunun postoperatif erken dönem sonuçlarını prospektif olarak değerlendirdik.

**Gereç ve Yöntem:** Ocak 2002-Şubat 2005 tarihleri arasında 25 olguya laparoskopik Nissen fundoplikasyonu uygulandı. Yaş ortalaması 39 (28-69) olan hastalarımızın 17'si kadın 8'i erkekti. Tüm hastalarımıza preoperatif dönemde özofagogastroskopi ve biyopsi ile üst gastrointestinal sistemin baryumlu çalışması yapıldı. Olguların tümünde grade 3 veya 4 özofajit vardı. Cerrahi indikasyon; 20 olguda (%80) tıbbi tedaviye direnç, 3 (%12) olguda tıbbi tedavinin tolere edilmemesi ve 2 (%8) olguda ise uzun süreli medikal tedaviye rağmen iyileşmemeydi.

**Bulgular:** Hastalarımızın 11'inde (%44) kayıcı tipte hiyatus fıtığı vardı. Olgularımızda LNFP ameliyatı ortalama 110 dakika (70-190) sürdü. Hiçbir olguda açık ameliyata dönülmedi. İki hastada ek olarak kolesistektomi uygulandı. İki olguda diafragmatik hiyatus, uygun büyüklükte bileşik yama ile kapatıldı. Preoperatif dönemde en sık yakınmalar olan retrosternal yanma ve regürjitasyon postoperatif birinci ay sonunda tüm hastalarda ortadan kalkarken, 21 olguda gözlenen disfaji aynı sürenin sonunda 11'e, üçüncü ay sonunda ise bire düştü. Mortalite görülmedi. Ortalama yatış süresi 4 gündü (2-12). Ortalama takip süresi 16 aydı (3-38). Klinik sonuç, olguların 11'inde çok iyi, 10'unda iyi ve 4'ünde orta olarak belirlendi.

**Sonuç:** Tipik reflü semptomları bulunan ve histopatolojik olarak şiddetli peptik özofajit saptanan 25 hastamızda, laparoskopik Nissen fundoplikasyon ameliyatı ile erken dönemde başarılı semptomatik iyileşme sağlanabildiği görüldü.

**Anahtar sözcükler:** Gastroözofageal reflü hastalığı, hiyatus fıtığı, reflü özofajit, Barrett özofagus, hiatus fıtığı onarımı, laparoskopik Nissen fundoplikasyonu

Endoskopik Laparoskopik & Minimal İnvaziv Cerrahi Dergisi 2005; 12(4): 189-196

## Summary

The results of our laparoscopic Nissen fundoplication operations in 25 patients with gastroesophageal reflux disease and severe esophagitis

**Objective:** The aim of this study is to present the results of our laparoscopic Nissen fundoplication operations in 25 patients with gastroesophageal reflux disease and severe esophagitis,

keeping in mind that this procedure is widely used as the operation of choice for the treatment of this disease.

**Materials and Methods:** From January 2002 to February 2005, laparoscopic Nissen fundoplication was performed out in 25 patients. Seventeen patients were female, eight were male and the mean age was 39 (range 28-69 ). All patients underwent standard preoperative work-up, including upper gastrointestinal barium meal x-ray study and esophagogastroduodenoscopy with biopsy. All patients had grade 3-4 esophagitis and 11 patients had sliding type hiatal hernia. The criteria of indications for laparoscopic Nissen procedure were; resistance to medical therapy (80%), noncompliance with medical therapy (10%) and prolonged medical therapy (10%).

**Results:** The mean operating time was 110 minutes (range 70 to 190). We did not convert to an open procedure in any of the patients. Additionally, cholecystectomy was performed in two patients. Prosthetic reinforcement of the hiatal crura was carried out with appropriate sized composite mesh in two cases. There was no permanent dysphagia and mortality. Mean hospital stay was 4 days (range 2-12). Mean follow-up was 10 months (range 3 to 24). In the first post-operative month, temporary dysphagia was detected in 50% of the patients. The clinical results were expressed as excellent, good and moderate by 11, 10 and 4 patients, respectively.

**Conclusion:** Laparoscopic Nissen fundoplication is an appropriate procedure for the treatment of patients with gastroesophageal reflux disease and severe histopathological esophagitis.

**Key words:** Gastroesophageal reflux disease, hiatal hernia, esophageal reflux, Barrett esophagus, hiatal hernia repair, laparoscopic Nissen fundoplication

Turkish Journal of Endoscopic-Laparoscopic & Minimally Invasive Surgery 2005; 12(4): 189-196

## Giriş

Nissen fundoplikasyon, yani 360° total fundoplikasyon bugün dünyada en yaygın olarak kullanılan antireflü ameliyatıdır. İlk kez 1956 yılında Rudolf Nissen tarafından tanımlanan bu teknik, daha sonra giderek daha yaygın kullanım alanı bulmuş ve bir çok modifikasyonları geliştirilmiştir.<sup>1-3</sup> Anti-asid ve proton pompa inhibitörlerinin yaygın kullanımına rağmen, gastroözofageal reflü hastalığının (GÖRH) tedavisinde cerrahi girişim önemini korumaktadır. Özellikle tedaviye yanıt alınamayan ve Barrett özofagusu, şiddetli özofajit gibi komplikasyonların geliştiği olgularda cerrahi tedavinin yararlı olduğu bilinmektedir.<sup>4</sup> Minimal invazif cerrahideki gelişmeler, GÖRH cerrahi tedavisinde de olumlu değişikliklere yol açmıştır. Laparoskopik Nissen fundoplikasyon (LNFP) ameliyatları giderek daha yaygın olarak uygulanmaya başlanmış ve tıbbi tedavideki başarılarla rağmen iyi ve etkili bir seçenek olarak yerini korumuştur.<sup>5,6</sup> Bu konuda yayımlanmış çalışmaların büyük bölümü, her tipte GÖRH ve özofajiti içermekte, karşılaştırmalar daha ziyade açık Nissen fundoplikasyon ile tıbbi tedavi sonuçlarına dayanmaktadır.<sup>7,8</sup> Bu çalışmada, GÖRH'e bağlı şiddetli özofajitin ve/veya Barrett özofagusunun varlığını histopatolojik olarak orta-

ya koyduğumuz 25 olguda, laparoskopik Nissen fundoplikasyon ameliyatının teknik bilgilerini ve postoperatif erken dönemde semptomların seyrini incelemeyi amaçladık.

## Gereç ve Yöntem

Ocak 2002-Şubat 2005 tarihleri arasında gastro-özofageal reflü hastalığı ve/veya Barrett özofagusu nedeniyle laparoskopik Nissen Fundoplikasyonu ameliyatı uyguladığımız toplam 25 hasta çalışmada yer aldı. Yaş ortalaması 39 (28-69) olan hastaların 17'si kadın, 8'i erkekti. Hastaların semptom süreleri ortalama 9 yıldır (6-15). Hastalarda tarif edilen en sık iki semptom, retrosternal yanma (%100) ve regürjitasyon (%92) (Tablo 1).

**Tablo 1**

Hastalarda tariflenen semptomların görülme sıklığı

Semptomlar	Hasta sayısı	%
Retrosternal yanma	25	100
Regürjitasyon	23	92
Disfaji	21	84
Göğüs ağrısı	15	60
Larenjit	3	12
Kronik öksürük	3	12

Laparoskopik Nissen fundoplikasyon ameliyatı yapılan tüm hastalara standart preoperatif kan, idrar ve akciğer grafisi gibi testlerin yanında baryumlu özofagus, mide duodenum grafisi ve üst gastrointestinal sistem endoskopisi uygulandı. Özofagus motilite ve anatomisi, radyolojik çalışma sırasında incelendi. Hiçbir hastada 24 saat pH moniterizasyonu ve motilite çalışması yapılamadı. Üst gastrointestinal sistem endoskopisi sırasında özofagustan multipl biyopsiler alındı. Endoskopi sırasında Savary-Miller sınıflamasına göre özofajitin varlığı ve şiddeti değerlendirildi. Histopatolojik değerlendirmede aynı şekilde özofajit ve Barrett özofagus varlığı araştırıldı. Endoskopik ve radyolojik değerlendirmede hiyatus fıtığı, akalazyza ve kanser gibi ek bulguların varlığı incelendi. Protokolümüz gereği, endoskopik ve histopatolojik olarak şiddetli özofajiti ve/veya Barrett özofagusu bulunan olgular çalışmaya dahil edildi (Tablo 2). Bu olgulardan hangilerinde hangi tip hiyatus fıtığı olduğu ortaya kondu. Çalışmalar sırasında hafif özofajiti olanlar ile akalazyza, hipermotilite veya özofagus kanseri tespit edilen hastalar çalışma dışında bırakıldı. Aynı şekilde tıbbi tedaviye yeterli ya da kısmi yanıt alınan veya tanıda şüpheli kalınmış olgular da bu çalışmaya dahil edilmedi.

**Tablo 2**

Hastalarda saptanan preoperatif bulgular

Bulgular	Hasta sayısı	%
Endoskopide şiddetli özofajit	25	100
Patolojide şiddetli özofajit	25	100
Hiyatus fıtığı	10	43
Barrett özofagus	3	13
Striktür	1	4
Kısa özofagus	-	-

Cerrahi indikasyon; 20 olguda (%80) tıbbi tedaviye direnç, 3 (%12) olguda tıbbi tedavinin tolere edilmemesi ve 2 (%8) olguda ise uzun süreli medikal tedaviye rağmen iyileşmemesi idi. Bütün hastalarla ameliyat öncesi konuşularak laparoskopik cerrahi tedavi seçeneği anlatıldı ve onayları alındı.

Ameliyat genel anestezi altında, hasta yarı lito-tomi pozisyonunda ve 20° baş yukarı konumda

uygulandı. Cerrah hastanın bacakları arasında çalıştı. Umblikusun 2 cm üst, 2 cm sol lateralinden Veress iğnesi girilerek, basınç 14 mmHg olacak şekilde pnömoperitonyum gerçekleştirildi. Ameliyat 10 mm'lik 5 port girişinden yapıldı. İlk trokar Veress iğnesi lokalizasyonundan girildi ve teleskop ile eksplorasyon yapıldı. Daha sonra direk görüş altında iki lateral retraksiyon trokarı ön aksiler hat-ta, sağ ve soldan girildi. Sağ el ile çalışılacak trokar kamera trokarı ile sol lateral trokar arasında orta klavikular hat ile kesişen noktadan, sol el ile çalışılacak trokar ise kamera trokarının 5 cm kadar yukarisından orta hattan girildi. Sağ lateral trokar-dan karaciğer retraktörü girilerek hiyatus ve küçük kurvatur görünür hale getirildi. Diseksiyon küçük kurvaturdan başlandı ve burada damarsız planda bir pencere açılarak özofagusa kadar gelindi. Sağ krus diseksiyonla ortaya kondu. Özofagus retrakte edilerek sol krus da ortaya konuldu. Daha sonra mide fundusu, kısa gastrik damarlar ve frenik bağ-lardan ayrılarak mide posterioruna girildi ve sol krus tamamen görünür hale getirildi. Özofagus ab-domene girişinden toraks içine kadar 4-6 cm serbestleştirildi. Bu işlemler sırasında ultrasonik di-sektörden (Ultracision, Ethicon, Nortderstedt Ham-burg, Germany) yararlanıldı. Ön ve arka vaguslar görülür hale getirilerek korundu. Mide fundusu-nun yakalık tarzında özofagus arkasından geçişi kontrol edildikten sonra hiyatal açıklık 2/0 ipek sütürlerle kapatıldı. İki olguda hiyatal açıklık çok geniş olduğu ve krus onarımının yeterli olmadığı düşünüldüğü için ek olarak uygun şekil ve büyü-lükte bileşik yama (Parietex Composite 2H2, Sof-radim, Trevoux, Fransa) kullanıldı. Parietex Com-posite yama özofagus arkasına krusların üzerini kaplayacak ve U şeklindeki ağzı yukarı bakacak şekilde yerleştirilerek 3-4 adet endoskopik hele-zon sabitleyiciyle (Protack, Tyco Healthcare Gro-up LP, Norwalk, Conn) tutturuldu (Resim 1). Daha sonra 2-3 adet 2/0 ipek suture ile 360° fundoplikas-yon uygulandı. Sütürler, bir tanesi özofagus duva-rından da geçecek ve yakalık 2-3 cm uzunlukta olacak şekilde intrakorporal suture tekniği ile ko-nuldu. Krusların suturelanması ve fundoplikasyon sırasında, fundoplikasyonu uygun şekilde boyut-landırmak ve özofagusu daha yeterli ortaya koy-

mak amacıyla 50F orogastrik bir tüp özofagustan mideye geçirildi ve onarımlar bu tüp üzerinden yapıldı. Bu tüpe ait bir komplikasyon gelişmedi. İki olguda kolelitiyazis nedeniyle laparoskopik kolesistektomi uygulandı. Bu işlem için ek trokar girişi yapılmadı. Rutin olarak dren kullanılmadı, yalnızca kolesistektomi uygulanan hastalardan birinde 24 saat süre ile tutulan ve karaciğer yatağına yerleştirilen silikon bir dren kullanıldı. Hastalarda ameliyat sonrası nazogastrik tüp yalnızca ilk 12-24 saat içinde tutuldu. Oral beslenmeye ilk gün sonunda başlandı.

Hastaların postoperatif takibi, ameliyat sonrası ilk ay sonunda klinik semptomların sorgulanması ve üçüncü ayda yapılan endoskopik kontrol ile gerçekleştirildi. Çalışmanın sonlandırıldığı tarihte, tüm hastalara telefonla ulaşıldı. Ameliyatın sonuçları açısından memnuniyetleri, tarafsız bir doktor tarafından sorgulandı.

## Bulgular

Tüm hastalarımızda laparoskopik Nissen ameliyatı başarı ile sonuçlandırıldı ve hiçbirinde açık ameliyata dönmek gerekmedi. Ameliyat süresi, ilk olgularda daha uzun olmak üzere ortalama 110 dakikaydı (70-190). Postoperatif hastanede kalış süresi ortalama 4 gündü (2-12). Hastalarımızın 11'inde (%44) kayıcı tipte hiyatus fıtığı vardı. İki olguda yama ile onarım gerçekleştirildi. Olguların hiçbirinde önemli bir cerrahi komplikasyon gelişmedi. Bir olguda trokar yerinde enfeksiyon görüldü, pansuman ve medikal tedavi ile iyileştirildi. Plevral efüzyon ve mortalite görülmedi.

Hastalarda ameliyat öncesi görülen semptomlar postoperatif dönemde giderek geriledi. Preoperatif dönemde tüm hastalarda görülen retrosternal yanma ve regürjitasyon postoperatif birinci günden başlayarak tüm olgularda ortadan kalktı. Preoperatif dönemde 21 hastada görülen disfaji, postoperatif birinci ay sonunda 11 olguda devam etmekteydi. Üçüncü ay sonunda ise disfaji yalnızca bir hastada sebat etmekteydi ve hafif şiddetteydi (Şekil 1). Ameliyat sonrası takipte hastalara ameli-

yat açısından sonuçları ve memnuniyetleri sorulduğunda 11 hasta çok iyi, 10 hasta iyi, ve 4 orta olarak değerlendirme yaptı. Ameliyat ve sonuçlarından memnun olmayan ve başarısız bulan hastamız yoktu.

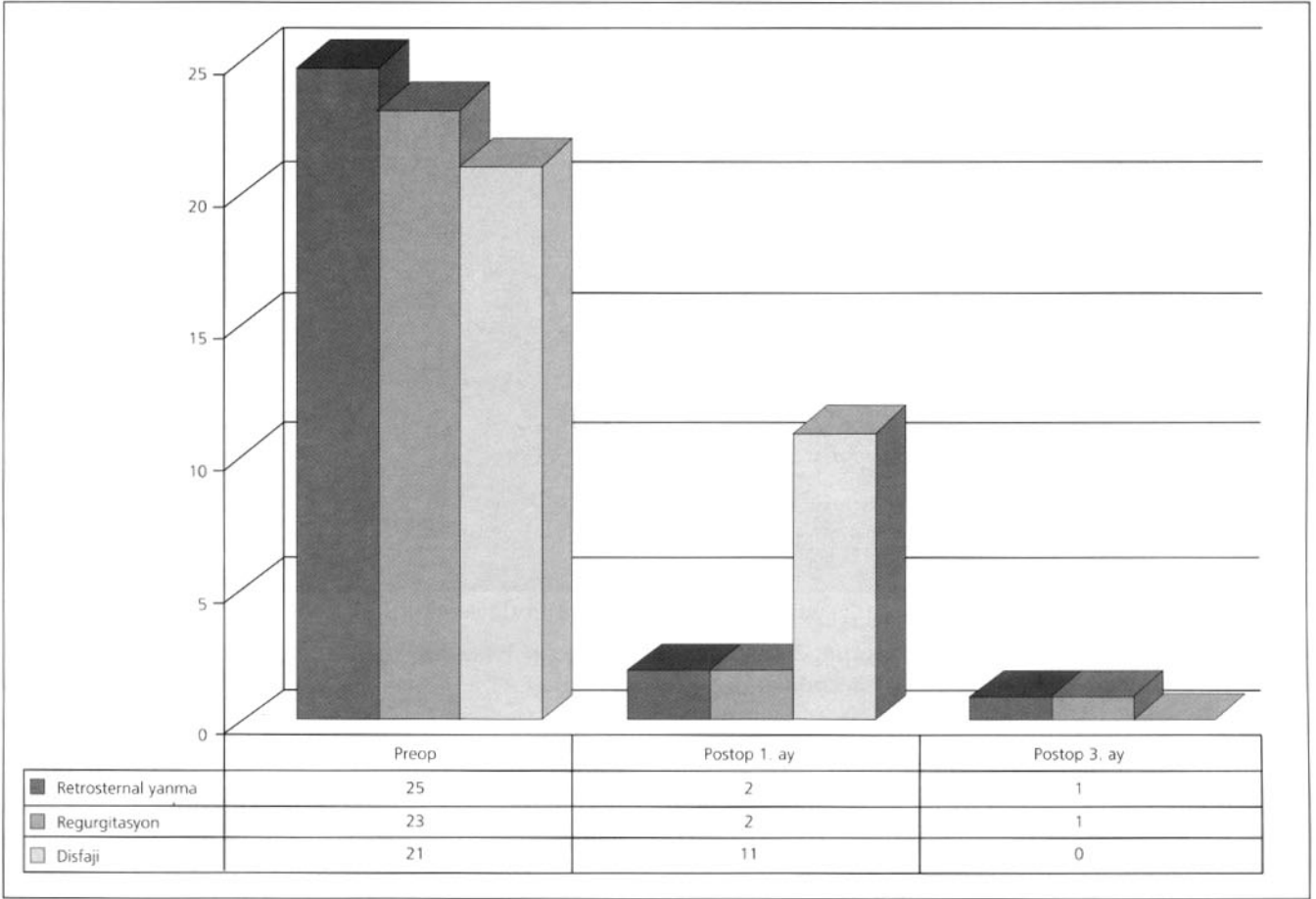
Hastaların postoperatif takibi ortalama 16 aydı (3-38). Bu süre içinde nüks izlenmedi.

## Tartışma

Nissen fundoplikasyonu yaklaşık 50 yıldır güvenle ve başarıyla dünyada uygulanmış ve son 10 yıldır da laparoskopik Nissen ameliyatı, laparoskopik kolesistektomiden sonra altın standart olan ikinci cerrahi yöntem olmuştur.<sup>9,10</sup>

Günümüzde GÖRH tedavisinde proton pompa inhibitörlerinin (PPI) oldukça başarılı bir seçenek olmasına rağmen uzun süre kullanım gerektirmesi, tedavi kesilince semptomların yinelemesi ve GÖRH etyopatogenezinde rol alan mekanizmalar üzerine etkisi olmaması başlıca eksiklikleridir.<sup>11</sup> Bizim çalışmamızda da cerrahi tedavi endikasyonu alan hastaların hepsinde ya tedaviye rağmen geçmeyen şiddetli özefajit semptomları ya da uzun süreli tedavi gerekliliği ve hastaların buna uyumsuzluğu söz konusuydu.

GÖRH düşünülen hastalarda, laparoskopik Nissen ameliyatı planlanıyorsa preoperatif olarak rutin tetkiklerin yanında yapılması gereken bazı incelemeler vardır. Bunlar endoskopi, baryumlu inceleme, 24 saatlik pH moniterizasyonu ve manometrik ölçümlerdir. Bu dört incelemenin de değerlendirmede önemi farklıdır. Manometrik inceleme ve baryumlu grafi özellikle özefagusun motilitesini ve kısa özefagus olup olmadığını ortaya koymada etkilidir ve bu yapılacak cerrahinin total ya da parsiyel fundoplikasyon mu olacağına karar verilmesinde önemlidir.<sup>12</sup> Yine baryumlu grafilerde hiyatal herninin olaya eşlik edip etmediği ve tipi görülebilir.<sup>13</sup> Endoskopik olarak özofagusun incelenmesi, özefajitin olduğunu, derecesini, malignite olup olmadığını gösterirken biyopsiler ile patolojik tetkik yapılmasına olanak sağlar.<sup>14</sup> pH monitorizasyonu ise 24 saat içinde oluşan patolojik reflüyu



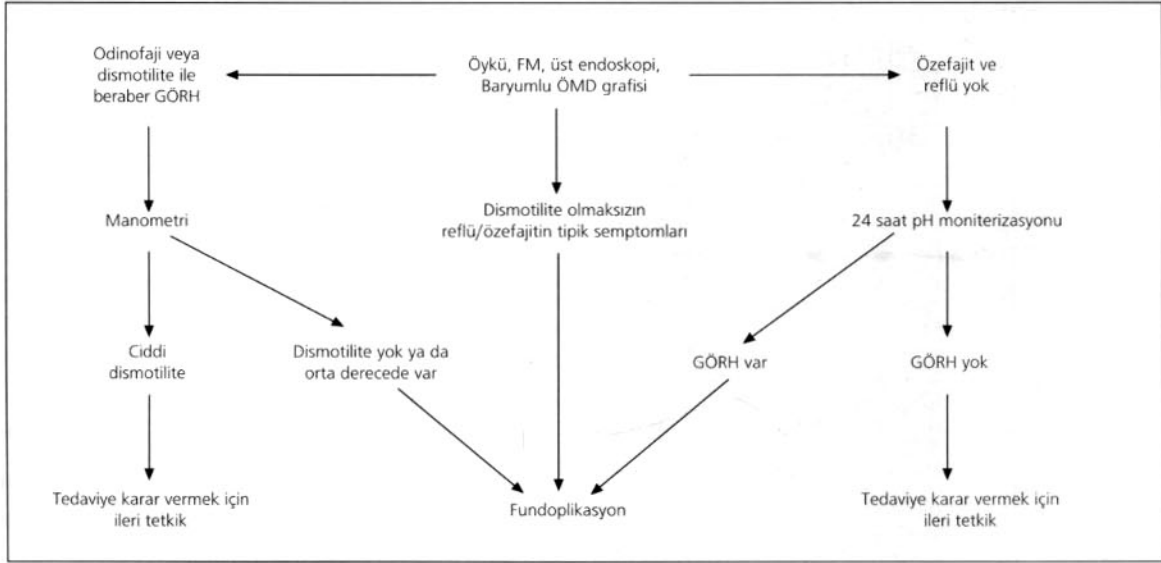
**Şekil 1**

Postoperatif birinci ve üçüncü ay sonunda semptomların değerlendirilmesi

saptar.<sup>15</sup> Bu tetkiklerin preoperatif olarak hepsinin yapılmasının gerektiğini söyleyen yayınlar olmakla birlikte seçilmiş hastalarda gereksiz yere tetkik yükü ve maliyet getirdiği için sadece endoskopi ve baryumlu incelemenin yeterli olduğunu söyleyen yazarlar da vardır.<sup>15</sup> Frantzides ve arkadaşları<sup>16</sup> çalışmalarında, tüm hastalara üst gastrointestinal endoskopi ve baryumlu inceleme yapmışlar ve tipik özofajit semptomu olup endoskopik özofajiti olan hastalara laparoskopik Nissen ameliyatı uygulamışlardır. Her hastaya rutin manometri ve pH moniterizasyonu yapılmasının gereksiz olduğunu belirtmişlerdir.<sup>16</sup> Çalışmada izledikleri algoritma Şekil 2'de verilmiştir. Hastanemiz ve ilimizde pH monitorizasyonu ve manometrik çalışmayı yapacak teknik donanım olmadığı için, çalışmada yer alan hastalarda preoperatif değerlendirme, klinik,

radyolojik, endoskopik ve histopatolojik kriterlere göre yapıldı. Semptomları olan olgularda, radyolojik olarak reflüyü, endoskopik ve histopatolojik olarak şiddetli özofajiti gözlediğimiz olguları ameliyata yönlendirdik. Tüm LNFP serimizdeki hastaların şiddetli özofajitli olgulardan oluşması ve çalışma süresince yalnızca 25 olguda LNFP uygulanmış olması bu nedene bağlıdır.

Laparoskopik Nissen ameliyatlarından sonra en can sıkıcı ve yeni bir ameliyatı gündeme getiren bir komplikasyon da, oluşturulan yakalığın göğüs boşluğuna kaçması, ayrılması ya da dönmesidir.<sup>17-19</sup> Bunun nedeni, yetersiz krus onarımı ya da postoperatif hiyatal rüptürdür.<sup>20</sup> Bu durumda postoperatif reflünün nüksü, disfaji ya da her ikisi bir arada ortaya çıkar. Bu anatomik komplikasyon çoğu



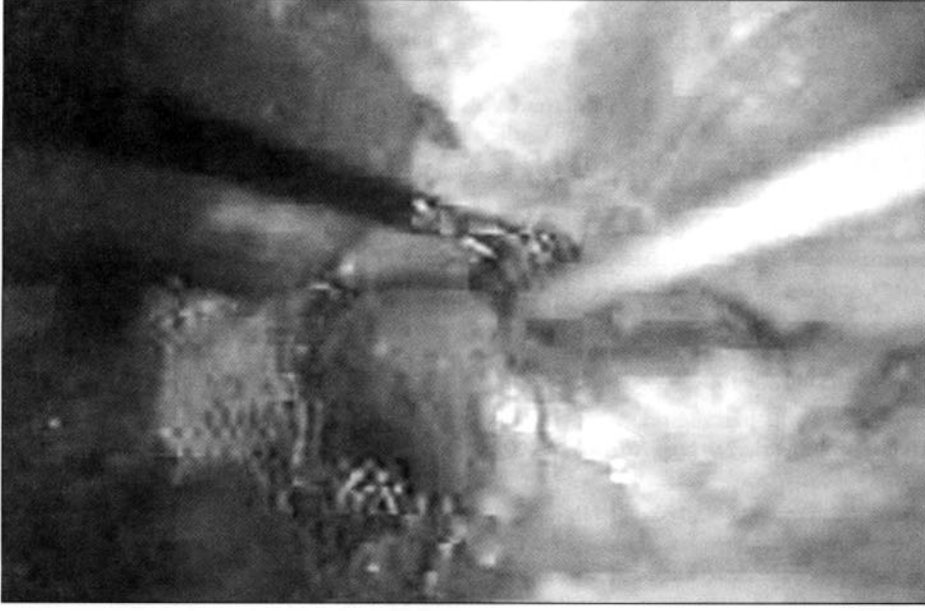
Şekil 2

Özofageal manometri ve 24 saat pH moniterizasyonunda selektif kullanım algoritması<sup>16</sup>

hastada reoperasyonu gerektirir.<sup>21</sup> Geniş serilerde ve uzun süreli takiplerde nüks oranı %10-26 olarak verilmektedir.<sup>20,22-25</sup> Özellikle hiyatal açıklığın geniş olduğu, büyük hiyatal fıtıklı hastalarda krus onarımı yeterli olmayabilir. Bu bölgenin hareketli olduğu da düşünülürse rahatlıkla onarım bozulabilir.<sup>20</sup> Yapılan çalışmalarda hiyatal açıklık >5 cm ise krus onarımına ek olarak sentetik yama ile bu bölgenin onarımının güçlendirilmesi önerilmektedir.<sup>26,27</sup> Prostetik hiyatal kapatmanın postoperatif intratorasik yaka fıtıklaşmasını belirgin şekilde azalttığı gösterilmiştir.<sup>20,27</sup> Bu noktada nasıl bir yama kullanılmalı sorusu gündeme gelmektedir. Literatür incelendiğinde polipropilen, politetrafloraetilen (PTFE) yamaların bu amaçla kullanıldığını görmekteyiz.<sup>27,28</sup> Polipropilen yamalar ucuz ve kullanımı kolaydır ancak adezyon ve erozyon riski vardır.<sup>22</sup> Polipropilen yamaların potansiyel erozyon ve transmural migrasyon riskleri olduğu söylenmekle birlikte yamanın özofagus arkasına doğru yerleştirilmesi ve özofagusa direk temas etmeyecek ve onu boğmayacak şekilde yerleştirilmesi halinde hiçbir problem çıkmayacağı da söylenmektedir.<sup>29</sup> PTFE yamaların ise transparan olmaması, kalın olması, stapler ile sabitlemenin bu bölgede zor

olması ve pahalı olması gibi dezavantajları vardır.<sup>30</sup> Biz de kendi serimizde 5 cm defekti olan hiyatal hernili iki hastamızda krus onarımına ek olarak prostetik materyal kullandık. Bizim kullandığımız yama abdominal boşluğa bakan yüzü yapışmayı önleyici film tabaka ile kaplı diğer yüzü polyester materyalden oluşan ve hiyatal onarım için özel olarak U şeklinde üretilmiş bir yamaydı (Parietex Composite 2H2, Sofradim, Trevoux, Fransa). Biz, yapışmayı önleyici film tabakası olması ve laparoskopik olarak manüplasyonu kolay, özel olarak şekil verilmiş, transparan olması ve yumuşak bir malzeme olan polyesterden yapılması nedeniyle bu yamayı tercih ettik. Yama onarımı uyguladığımız olgularda postoperatif dönemde iyileşme tamdı, disfaji görülmedi ve yamadan kaynaklanan komplikasyona rastlanmadı.

Laparoskopik Nissen ameliyatlarından sonra görülen en sık komplikasyonlarda birisi disfajidir (%3-24).<sup>31</sup> Disfaji genellikle geçicidir ve ilk birkaç ay içinde azalarak geçer. Yapılan çalışmalarda özellikle prostetik materyal kullanılan gruplarda disfajinin daha sık olduğu saptanmış ancak 1 yıllık takip sonunda yamalı ve yamasız gruplar arasında disfaji açısından bir fark olmandığı görülmüştür.<sup>32</sup>



**Resim 1**

Hiyatal açıklığın polyester bileşik yama (Parietex Composite 2H2, Sofradim, Trevoux, Fransa) ile kapatılması

Bizim hasta grubumuzda 11 hastada postoperatif disfaji şikayeti oldu, ancak ilk ay sonunda bu şikayetleri geçti. Takip süresince disfaji şikayeti gelişmedi.

Laparoskopik Nissen ameliyatları sonrası semptomların %85-95 oranında geçtiği ve hastaların bu ameliyattan memnun olduklarını görüyoruz.<sup>33-35</sup> Bizim çalışmamızda da hastalarımızın %82'si ameliyatı başarılı bulurken %18'i orta derecede yarar sağladığını dile getirmiştir. Bu sonucun hastalarımızın preoperatif dönemde şiddetli özofajit semptomlarının bulunması ve tıbbi tedavi ve önerilerden istedikleri yanıtı alamamış olmalarının önemli rolü olduğu kanısındayız. Şiddetli özofajitli GÖRH bulunan olgularda laparoskopik Nissen fundoplikasyon ile reflü önlenmekte ve semptomlar hızla ve başarıyla gerilemektedir. Romagnuolo ve arkadaşlarının.<sup>36</sup> çalışmasında, eroziv özofajitli hastalarda hem maliyet hem de semptomların düzelmesi açısından LNFP oldukça başarılı ve uzun süreli medikal tedaviden üstün bulunmuştur.

Sonuç olarak, endoskopik ve patolojik olarak şiddetli GÖRH bulunan olgularda Laparoskopik

Nissen fundoplikasyon ile, düşük morbidite ve %82 başarılı klinik sonuç elde edilmiştir. Laparoskopik Nissen fundoplikasyonunun şiddetli özofajite ve Barrett özofagusa yol açan gastroözofageal reflü hastalığında güvenli ve etkili bir tedavi yöntemi olduğu kanısındayız.

### Kaynaklar

1. DeMeester TR, Bonavina L, Albertucci M. Nissen fundoplication for gastroesophageal reflux disease. Evaluation of primary repair in 100 consecutive patients. *Ann Surg* 1986; 204: 9-20.
2. Donahue PE, Samelson S, Nyhus LM, Bombeck CT. The floppy Nissen fundoplication. Effective long-term control of pathologic reflux. *Arch Surg* 1985; 120: 663-8.
3. Duffy JP, Maggard M, Hiyama DT, et al. Laparoscopic Nissen fundoplication improves quality of life in patients with atypical symptoms of gastroesophageal reflux. *Am Surg* 2003; 69: 833-8.
4. Hetzel DJ, Dent J, Reed WD, et al. Healing and relapse of severe peptic esophagitis after treatment with omeprazole. *Gastroenterology* 1988; 95: 903-2.
5. Jackson PG, Gleiber MA, Askari R, Evans SR. Predictors of outcome in 100 consecutive laparoscopic antireflux procedures. *Am J Surg* 2001; 181: 231-5.
6. van der Peet DL, Klinkenberg-Knol EC, Eijssbouts QA, et al. Laparoscopic Nissen fundoplication for the treatment

- of gastroesophageal reflux disease (GERD). Surgery after extensive conservative treatment. *Surg Endosc* 1998; 12: 1159-63.
7. Basso N, De Leo A, Genco A, et al. 360 degrees laparoscopic fundoplication with tension-free hiatoplasty in the treatment of symptomatic gastroesophageal reflux disease. *Surg Endosc* 2000; 14: 164-9.
  8. Zigel N, Jung C, Bruer C, Sommer P, Breitschaft K. A comparison of laparoscopic Toupet versus Nissen fundoplication in gastroesophageal reflux disease. *Langenbecks Arch Surg* 2002; 386: 494-8.
  9. Wehrli H. Laparoscopic fundoplication for gastroesophageal reflux disease (GERD). *Ther Umsch* 2005; 62: 96-9.
  10. Türkçapar AG. Özofageal reflü hastalığında, lapaoskopik antireflü cerrahi tedavisinin yeri. *Türkiye Klinikleri* 2002; 7: 47-9.
  11. Fuchs KH, Breithaupt W, Fein M, Maroske J, Hammer I. Laparoscopic Nissen repair: indications, techniques and long-term benefits. *Langenbecks Arch Surg* 2005; 390: 197-2.
  12. Stein HJ, DeMeester TR. Indications, technique, and clinical use of ambulatory 24-hour esophageal motility monitoring in a surgical practice. *Ann Surg* 1993; 217: 128-7.
  13. Patti MG, Diener U, Tamburini A, Molena D, Way LW. Role of esophageal function tests in diagnosis of gastroesophageal reflux disease. *Dig Dis Sci* 2001; 46: 597-602.
  14. Waring JP, Hunter JG, Oddsdottir M, Wo J, Katz E. The preoperative evaluation of patients considered for laparoscopic antireflux surgery. *Am J Gastroenterol* 1995; 90: 35-8.
  15. Stein HJ, DeMeester TR, Peters JH, Fuchs KH. Technique, indications, and clinical use of ambulatory 24-hour gastric pH monitoring in a surgical practice. *Surgery* 1994; 116: 758-66.
  16. Frantzides CT, Carlson MA, Madan AK, Stewart ET, Smith C. Selective use of esophageal manometry and 24-Hour pH monitoring before laparoscopic fundoplication. *J Am Coll Surg* 2003; 197: 358-3.
  17. Soper NJ, Dunnegan D. Anatomic fundoplication failure after laparoscopic antireflux surgery. *Ann Surg* 1999; 229: 669-6.
  18. Horgan S, Pohl D, Bogetti D, Eubanks T, Pellegrini C. Failed antireflux surgery: what have we learned from reoperations? *Arch Surg* 1999; 134: 809-5.
  19. Floch NR, Hinder RA, Klingler PJ, et al. Is laparoscopic reoperation for failed antireflux surgery feasible? *Arch Surg* 1999; 134: 733-7.
  20. Granderath FA, Schweiger UM, Kamolz T, Asche KU, Pointner R. Laparoscopic Nissen fundoplication with prosthetic hiatal closure reduces postoperative intrathoracic wrap herniation: preliminary results of a prospective randomized functional and clinical study. *Arch Surg* 2005; 140: 40-8.
  21. Granderath FA, Kamolz T, Schweiger UM, Pointner R. Failed antireflux surgery: quality of life and surgical outcome after laparoscopic refundoplication. *Int J Colorectal Dis* 2003; 18: 248-3.
  22. Champion JK, Rock D. Laparoscopic mesh cruroplasty for large paraesophageal hernias. *Surg Endosc* 2003; 17: 551-3.
  23. Hinder RA, Filipi CJ, Wetscher G, Neary P, DeMeester TR, Perdakis G. Laparoscopic Nissen fundoplication is an effective treatment for gastroesophageal reflux disease. *Ann Surg* 1994; 220: 472-1.
  24. Hunter JG, Trus TL, Branum GD, Waring JP, Wood WC. A physiologic approach to laparoscopic fundoplication for gastroesophageal reflux disease. *Ann Surg* 1996; 223: 673-5.
  25. Cuschieri A, Hunter JG, Wolfe B, Swanstrom LL, Hutson W. Multicenter prospective evaluation of laparoscopic antireflux surgery: preliminary report. *Surg Endosc* 1993; 7: 505-0.
  26. McKernan JB, Champion JK. Minimally invasive antireflux surgery. *Am J Surg* 1998; 175: 271-6.
  27. Frantzides CT, Madan AK, Carlson MA, Stavropoulos GP. A prospective, randomized trial of laparoscopic polytetrafluoroethylene (PTFE) patch repair vs simple cruroplasty for large hiatal hernia. *Arch Surg* 2002; 13: 649-2.
  28. Carlson MA, Richards CG, Frantzides CT. Laparoscopic prosthetic reinforcement of hiatal herniorrhaphy. *Dig Surg* 1999; 16: 407-0.
  29. Edelman DS. Laparoscopic paraesophageal hernia repair with mesh. *Surg Laparosc Endosc* 1995; 5: 32-7.
  30. Frantzides CT, Richards CG, Carlson MA. Laparoscopic repair of large hiatal hernia with polytetrafluoroethylene. *Surg Endosc* 1999; 13: 906-8.
  31. Hunter JG, Swanstrom L, Waring JP. Dysphagia after laparoscopic antireflux surgery. The impact of operative technique. *Ann Surg* 1996; 224: 51-7.
  32. Granderath FA, Schweiger UM, Kamolz T, et al. Laparoscopic antireflux surgery with routine mesh-hiatoplasty in the treatment of gastroesophageal reflux disease. *J Gastrointest Surg* 2002; 6: 347-3.
  33. Arnaud JP, Pessaux P, Ghavami B, et al. Laparoscopic fundoplication for gastro-esophageal reflux. Multicenter study of 1470 cases. *Surg Endosc* 2000; 14: 1024-7.
  34. Dallemagne B, Weerts JM, Jeahes C, Markiewicz S. Results of laparoscopic Nissen fundoplication. *Hepatogastroenterology* 1998; 45: 1338-3.
  35. Granderath FA, Kamolz T, Schweiger UM, Bammer T, Pointner R. Quality of life, surgical outcome and patients satisfaction three years after laparoscopic antireflux surgery. *Chirurg* 2000 71: 950-4.
  36. Romagnuolo J, Meier MA, Sadowski DC. Medical or surgical therapy for erosive reflux esophagitis: cost-utility analysis using a Markov model. *Ann Surg* 2002; 236: 191-2.