İNSİDENTAL TRAKEOBRONKOPATİA OSTEOKONDROPLASTİKA SAPTANILAN BİR PSÖRİASİS VULGARİS OLGUSU

AN INSIDENTAL TRACHEOBRONCHOPATHIA OSTEOCHONDROPLASTICA IN A PSORIASIS VULGARIS CASE

Hülya DİROL

Akdeniz Üniversitesi, Göğüs Hastalıkları, Antalya, Türkiye

Anahtar sözcükler: Trakeobronkopatia osteokondroplastika (TPO), endobronşiyal sarkoidoz, trakeal papillamatozis, relapsing polikondrit, trakeal amiloidozis,benign trakeal hastalıklar

Keywords: Tracheobronkopatia osteochondroplastica (TPO), endobronchial sarcoidosis, tracheal papillamatosis, relapsing polychondritis, tracheal amyloidosis, benign tracheal diseases

Geliş tarihi: 20 / 10 / 2018 Kabul tarihi: 05 / 04 / 2019

ÖZ

Trakeobronkopatia osteokondroplastika (TPO), trakea ve bronşlarda kıkırdak ve kemik yapıdaki nodüllerle karakterize bir hastalıktır. Tahmini prevelansı yaklaşık %0,1'dir. Daha ziyade ileri yaşlarda görülmekle birlikte bildirilen TPO tanılı çocuk olgular da vardır. Erkeklerde daha sık görüldüğü düşünülmekle birlikte cinsiyet tercihi net değildir. Nodüllerin kıkırdak halkalardan orijinlenen ekzositoz ve enkondrozun sonucu geliştiği öne sürülse de hastalığın kesin patogenezi ve çeşitli enfeksiyonlar, atrofik rinit, pnömokonyoz birlikteliği olan TPO olgularına dayanılarak nedenin bunlar olabileceği ileri sürülse de hastalığın kesin nedeni, bilinmemektedir. TPO olgularının çoğu asemptomatiktir ve insidental olarak tanı alırlar. Semptomatik TPO olgularında ise en sık görülen semptomlar kronik öksürük ve dispnedir. Tanı tek başına radyolojik bulgulara dayanılarak konulabilir. Fiberoptik bronkoskopi tanıyı doğrulamak ve endobronşiyal sarkoidoz, amiloidoz, relapsing polikondrit, papillamatozis, trakeal kalsinozis, karsinoma gibi diğer nedenleri ekarte etmek için yapılabilir. TPO olgularında nadiren tedaviye gerek duyulur. Semptom palyasyonu için, inhaler bronkodilatör, inhaler steroid, olgu bazında etkin olduğu bildirilen nonsteroid anti-inflamatuar ilaçlar, dapson kullanılabilir. Ağır havayolu darlığı

ABSTRACT

Tracheobronchopatia osteochondroplastica (TPO) is characterized by cartilagious and osseous nodules in the trachea and bronchi. The estimated prevalence is about 0.1%. It is rather seen in adulthood. Although it is thought to be more common in men, gender preference is not clear. It is suggested that the nodules develop as a result of exocytosis and enchondrosis originating from cartilage rings but the exact pathogenesis is unknown. As an etiology comorbid conditions such as infections, atrophic rhinitis and pneumoconiosis are blamed in some cases but the exact etiology is not known either. Most of the TPO cases are asymptomatic and are diagnosed incidentally. In symptomatic TPO, the most common symptoms are chronic cough and dyspnea. The diagnosis can be made based on radiological findings alone. Fiberoptic bronchoscopy can be performed to confirm the diagnosis and rule out other causes such as endobronchial sarcoidosis, amyloidosis, relapsing polychondritis, papilllamosis, tracheal calcinosis, carcinoma. In cases of TPO, treatment is rarely required. For symptom palliation, inhaler bronchodilator, inhaler steroid, nonsteroidal anti-inflammatory drugs, dapsone, which are reported to be effective in some cases, can be used. In

olan hastalarda bronkoskopik lazer ablasyon, argon plazma koagulasyon/ kriyoterapi, stent, cerrahi rezeksiyon gibi daha invazif işlemler uygulanabilir. Burada yapılan inceleme sonucunda, psöriasis tanısıyla immünsupresif tedavi almaktayken gelişen solunum yolu enfeksiyonu nedeniyle tetkik edilirken tanı konulan, asemptomatik TPO olgusu, nadir görülen bir akciğer hastalığı olması nedeniyle literatür eşliğinde sunulmuştur.

patients with severe airway stenosis, more invasive procedures such as bronchoscopic laser ablation, argon plasma coagulation / cryotherapy, stent, surgical resection can be performed. Here, an asymptomatic prosiasis TPO case, diagnosed insidentally during an acute respiratory infection is presented with the literature review.

GİRİŞ

Trakeobronkopatia osteokondroplastika (TPO), trakeobronşiyal havayolunda, kıkırdak ve kemik yapıdaki nodüllerin gelişimi ile karakterize, nedeni bilinmeyen, nadir bir hastalıktır (1). Hastalık ilk kez 1837 pulmoner tüberküloz nedeniyle ex olan hastada larenks, trakea ve bronşlardaki submukozal kemik depolarını tespit eden Wilks tarafından tanımlanmıştır. Bu dönemden beri hastalıkla ilgili edinilmiş olan bilgilerin tümü olgu raporlarından ve olgu serilerinden elde edilmiştir. İnsidansının % 0,02-% 0,41 olduğu tahmin edilmektedir (2,3). Genellikle tespit edilen hastalar 50 yaşın üzerinde olmakla birlikte literatürde raporlanmış <5 yaş çocuk hastalar da bulunmaktadır (4). Cinsiyet ve ailesellik tercihi net değildir.

Hastalığın nedeni bilinmemektedir. Bununla birlikte patogeneze dair pek çok teori öne sürülmüştür. Patogenezdeki muhtemel mekanizmalardan biri, kıkırdak halkalardan gelişen ekzositoz ve enkondrozun zamanla kemiksi dokuya dönüşmesi, bir diğeri elastik doku metaplazidir (5). Amiloidoz, polikondrit, sarkoidoz, tipik-atipik mikobakteriler, atrofik rinit, pnömokonyoz, akciğer kanseri gibi pek çok hastalıkla birlikte bulunabilmesine karşın bunlarla bir nedensellik ilişkisi olup olmadığı bilinmemektedir (3,6-8).

TPO hastaları genellikle asemptomatiktir. Başka bir nedenle çekilmiş radyolojik tetkiklerde insidental olarak saptanırlar. Semptomatik olanlarda ise en sık semptom kronik öksürüktür. TPO, eşlik eden dispne, hırıltı nedeniyle astım ile karıştırılabilir (9). Havayolu sekresyonlarının temizlenmesindeki yetersizliğe bağlı tekrarlayan solunum yolu enfeksiyonları olabilir (10). Ağır havayolu stenozu nadiren gelişir.

Tanı koymak için tek başına görüntüleme bulguları yeterli olabilir. TOP düşündüren toraks BT bulguları, trakeanın anterior ve lateral duvarında kalsifikasyon içeren submukozal nodüllerdir. Çoğunlukla trakeanın membranöz kısmı korunmuştur (2,11). Tanı için biyopsi şart değildir ancak trakeanın diğer nodüler hastalıklarını ekarte etmek için yapılabilir. Ayırıcı tanıda bulunması gereken hastalıklar, endobronşiyal sarkoidoz, amiloidoz, relapsing polikondrit, papillamatozis, trakeal kalsinozis ve karsinomadır. Trakeanın membranöz kısmının korunmuş olması ile amiloidozdan ayrılır. Nodüllerin kalsifikasyon içermemesi papillamatozis ve sarkoidozis lehinedir. Bronkoskopik olarak, lümene doğru uzanan sapsız submukozal nodüller görülür. Histopatolojik değerlendirmede submukozal kıkırdak ve kemik yapılar içeren nodül ve mukozal metaplazi izlenir.

Tedavi hasta semptomatik ise gereklidir. Kronik öksürük için antitussifler, sık tekrarlayan solunum yolu enfeksiyonu için havayolunu temizleme manevraları, havanın nemlendirilmesi, enfeksiyon dönemlerinde gerekli ise antibiyoterapi ve ekspektoranlar, dispne yakınması için inhaler bronkodilatör kullanımı fayda sağlayabilir (12,13). Nonsteroid anti-inflamatuar ilaca ve dapsona yanıtlı olgular vardır (9). Tüm medikal tedaviler palyatiftir ve TPO'u kür yapan kesin tedavi modaliteleri değillerdir. Medikal tedavilerle palyasyon sağlanamayan ağır havayolu darlığı olan hastalarda bronkoskopik lazer ablasyonu, argon plazma koagu-

lasyon/kriyoterapi, stent, cerrahi rezeksiyon gibi daha invazif işlemler uygulanabilir (9,14,15).

Burada daha önce bildirilen çoğu TPO olguları gibi tesadüfen saptanan, asemptomatik, ciddi havayolu obstrüksiyonu olmayan, eşlik eden psöriasisi olan bir TPO olgusu, görüntüleme, bronkoskopi ve histopatolojik bulguları ile literatür bilgileri eşliğinde sunulmuştur.

OLGU

Otuz dokuz yaşında erkek hasta, yaklaşık 10 günden beri olan halsizlik, öksürük, ses kısıklığı, boğaz ağrısı şikâyetleri ile başvurdu. Hasta 7 paket-yıl sigara kullanmış, 9 yıl önce bırakmıştı. Evinde hayvan besleme ve seyahat öyküsü yoktu. Hasta son 1 yıldır psöriasis vulgaris tanısıyla metotreksat kullanmaktaydı. Kardeşinde de benzer cilt lezyonlarının olması dışında soygeçmişinde başka bir özellik yoktu. Fizik muayenesinde, solunum sesleri normal saptandı. Bilateral el dorsalinde keratotik plaklar vardı. Diğer sistem muayenesinde patolojik bulgu saptanmadı. PA akciğer grafisinde akciğer parankim sahalarında patoloji izlenmedi (Resim 1). Kan tetkilerinde, hemoglobin 13,5g/Dl, lökosit 9.790/mm^3, trombosit 463000/mm^3, eozinofil 460/mm^3 (%4,7), sedimantasyon 8mm/sa ve C reaktif protein (CRP) 0,9ng/L, procalcitonin 0,05 olarak saptandı. İnfluenza (A- A/H1- A/H3-B), Parainfluenza (1-2-3-4), RSV (A-B), Human Metapneumovirüs ve Rhinovirus reverse transcriptase PCR multiplex, Chlamydia PCR, Mycoplasma PCR, Legionella PCR negatif saptandı. Çekilen yüksek rezolüsyonlu akciğer tomografisinde trakea iç yüzünde supraglottik alandan ana karinaya kadar düzensizlikler izlendi (Resim 2). Pnömoni, fırsatçıl infeksiyon, malignite lehine bulgu saptanmadı. Tetkik sürecinde metotreksat kesildi, takibinde solunumsal yakınmaları gerileyen hastaya trakeopatia osteokondroplastika ön tanısıyla bronkoskopi yapıldı. Bronkoskopide trakeada vokal kordlardan itibaren karinaya kadar anterior ve lateral duvarlarında, yaygın polipoid düzensizlikler saptandı. Özellikle membranözyüzün korunduğu izlendi. Bu lezyonlardan forceps biyopsi alındı (Resim 3,4). Yapılan histopatolojik değerlendirmede yüzey epitelinde skuamöz metaplazi, epitel altında akut ataklı kronik nonspesifik yangı saptandı. Viral etken saptanamamasına karşın, solunumsal yakınmalar, akut olması, spontan gerilemesi nedeniyle viral solunum yolu infeksiyonuna bağlandı. Asemptomatik trakeopatia osteokondroplastika saptanılan hastanın solunum fonksiyon testinde, FEV1 korunmuştu. Akım-volüm eğrisinde ekstratorasik fiks havayolu obstrüksiyonu gözlendi (Resim 5). Hasta asemptomatik olduğu için tedavisiz takibe alındı.

Resim 1. Normal sınırlarda izlenen akciğer grafisi

Resim 2. Trakea iç yüzünde düzensizliklerin görüldüğü bilgisayarlı tomografi kesiti

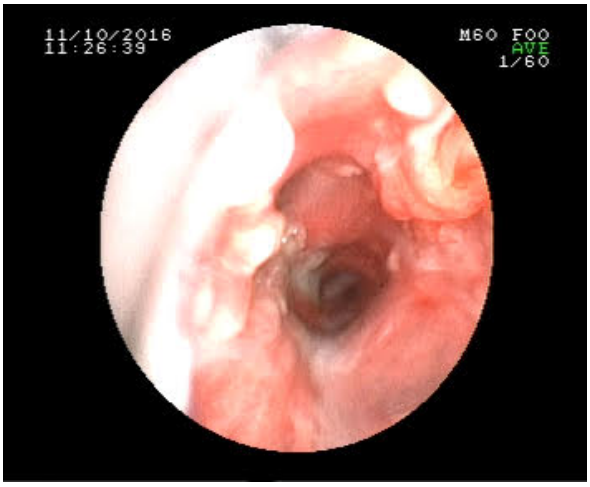

Resim 3. Bronkoskopide yaygın polipoid lezyonlar

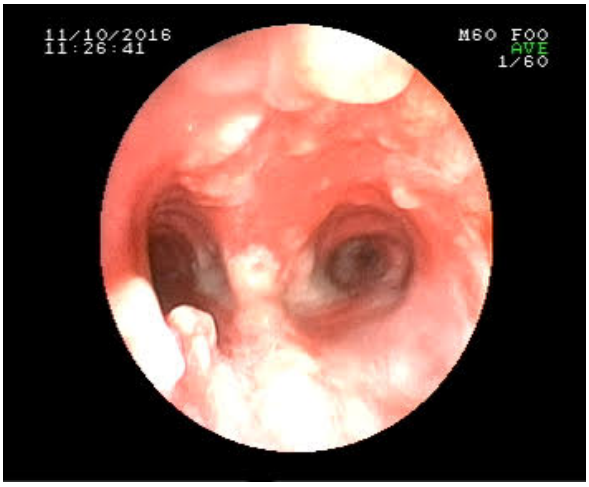

Resim 4. Karina seviyesine kadar devam eden polipoid lezyonların bronkoskopik görünümü

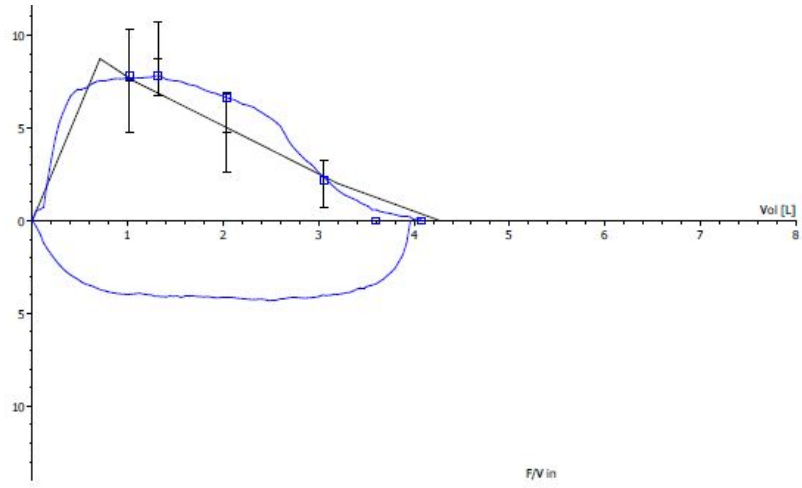

	Pred	Pre(L)	Pre(%)
VC MAX	4.45	4.07	91.6
IC	3.09		
ERV	1.35		
FVC	4.27	4.07	95.4
FEV 1	3.56	3.59	100.8
FEV1%M	80.19	88.18	110.0
PEF	8.73	7.83	89.7
FEF 25	7.52	7.83	104.2
FEF 50	4.77	6.62	138.8
FEF 75	2.00	2.20	109.7
MMEF	4.26	5.29	124.0
Date		18.10.	
Time		15:48:	
MVV	129.51		

Resim 5. Akım volüm eğrisinde ekstratorasik hava yolu obstrüksiyonu

TARTIŞMA

Trakeobronkopatia osteokondroplastika (TPO), trakea ve ana bronşların lümenine doğru çıkıntılar yapan submukozal kıkırdak ve kemik yapıdaki nodüllerle karakterize, nadir görülen iyi huylu bir hastalıktır. Endolüminal çıkıntılar trakeanın lateral ve anterior duvarında izlenirken özellikle arka duvarında olmamasıyla diğer trakeal hastalıklardan ayrılır. Çoğu asemptomatik olan bu hastalar başka bir

nedenden ötürü çekilmiş olan toraks tomografisi ile saptanırlar. Bu benign trakeal hastalığın tanınması ve teşhisi, seyri ve tedavisi değişkenlik gösteren başka benign ve malign trakeal hastalıklardan ayrımının yapılması adına önem taşır. Literatürdeki TPO tanılı olguların çoğu erişkindir. Genellikle >50 yaş olgular bildirilmiş olmasına karşın nadir de olsa TPO'lu çocuk hastalarda bildirilmiştir. Bizim olgumuz da 39 yaşında erişkin bir erkek hasta idi. Bildirilen olgularda erkek cinsiyet daha sık olmakla birlikte, aslında hastalığın cinsiyet eğilimi net olarak bilinmemektedir. Hastalığın ailesellik eğilimi gösterdiğine dair de net veri bulunmamaktadır. Olgumuzun da soygeçmişinde TPO tanısı konulan bir yakını yoktu.

TPO'nun nedeni bilinmemektedir. Daha önce bildirilmiş olgularda amiloidoz, Klebsiella, tipik-atipik mikobakteriler, atrofik rinit, pnömokonyoz, akciğer kanseri gibi komorbiditeler mevcuttu. Yaptığımız literatür taramasında psoriasis ve TPO birlikteliğine rastlamadık. Nedensellik ilişkisi olup olmadığını bilemiyoruz ancak bizim olgumuzda komorbidite olarak psöriasis bulunmakta idi.

TPO'da en sık solunumsal yakınma, kronik öksürüktür ancak hastaların çoğu asemptomatiktir ve başka bir nedenden dolayı çekilen toraks BT bulguları sayesinde tanı alırlar. Hırılıtılı solunum, dispne yakınmaları astım ile karıştırılabilir. TPO tekrarlayan solunum yolu enfeksiyonuna da neden olabilir ve hastalar sık enfeksiyon nedeni araştırılırken de tanı alabilirler. Bizim olgumuz solunumsal yakınmalar nedeniyle başvurmuştu. İmmünsupresif ilaç kullanımı nedeniyle fırsatçıl enfeksiyonları ve viral pnömoniyi ekarte etmek amacıyla çekilen toraks BT'inde TPO'u düşündüren bulgular mevcuttu. Hastamızın solunumsal yakınmalarının TPO'a bağlı olmadığı düşünmekteyiz, çünkü hastamızın solunumsal yakınmaları akuttu ve tetkik sırasında kendiliğinden gerilemişti. Hastamız daha önceden sık gelişen solunum yolu enfeksiyonları da tariflemiyordu. Bu nedenle bizim hastamız da aslında, ilk kez gelişen solunum yolu enfeksiyonu sırasında çekilen toraks BT ile, insidental olarak saptanmıştı.

Tek başına görüntüleme yöntemleri ile TPO tanısı konulabilir. Bronkoskopi benzer görünüme neden olabilecek diğer hastalıkları dışlamak adına yararlıdır. Hastamızın toraks BT'inde saptanan subglottik alandan başlayan tüm trakea anterior ve lateral duvarında lümene doğru çıkıntılar yapan, yer yer kalsifikasyon içeren nodüler görünüm, tipik TPO görüntüleme bulguları ile uyumlu idi. Özellikle membranöz yüzün korunmuş olması amiloidozdan, kalsifikasyon içermesi sarkoidoz ve papillamatozdan uzaklaştıran radyolojik bulgular olsa da diğer tanıları dışlamak amacıyla bronkoskopi yapıldı. Bronkoskopi bulguları da TPO ile uyumlu olan hastanın lezyonlarından forceps biyopsiler alınmaya çalışıldı. Lezyonlar sert yapıdaydı ve bu nedenle forseps ile büyük örnekler alınamadı. Benzer bulgu daha önce de bildirilmiş ve lezyonların kemik yapıda olmasıyla ilişkilendirilmişti (16). Örneklerin küçük olmasından dolayı submukozal kıkırdak ve kemik dokular görüntülenememiş olmakla birlikte, amiloid, granulom, papillom ve karsinoma ait bulgular izlenmemiş olmasından dolayı hasta TPO kabul edildi.

TPO olgularında nadiren tedaviye gerek duyulmaktadır. Ciddi havayolu stenozu veya semptom olması halinde birbirine üstünlükleri ortaya konulamamış medikal veya invazif bronkoskopik ve cerrahi yöntemlerden biri seçilebilir. Biz de hastamıza, kronik solunumsal yakınması, sık tekrarlayan solunum yolu enfeksiyon öyküsü, solunum fonksiyon testinde ağır obstrüksiyon bulgusu olmaması nedeniyle medikal tedavi vermedik, invazif bronkoskopik veya cerrahi işlem planlanmadık, hastamızı tedavisiz takibe aldık.

REFERENCES

1. Prince JS, Duhamel DR, Levin DL, Harrell JH, Friedman PJ. Nonneoplastic lesions of the tracheobronchial wall: radiologic findings with bronchoscopic correlation. Radiographics 2002; 22: 215-30.
2. Jabbardarjani HR, Radpey B, Kharabian S, Masjedi MR. Tracheobronchopathia osteochondroplastica: presentation of ten cases and review of the literature. Lung 2008; 186: 293-7.
3. Leske V, Lazor R, Coetmeur D, Crestani B, Chatte G, Cordier JF; Groupe d'Etudes et de Recherche sur les Maladies "Orphelines" Pulmonaires (GERM"O"P). Tracheobronchopathia osteochondroplastica: a study of 41 patients. Medicine 2001; 80: 378-90.
4. Zhang XB, Zeng HQ, Cai XY, Zhang YJ. Tracheobronchopathia osteochondroplastica: a case report and literature review. J Thorac Dis 2013; 5: 182-4.
5. Rokitansky K, Dalgaard JB. Tracheopathia chondroosteoplastica. A case elucidating the problems concerning development and ossification of elastic cartilage. Acta Pathol Microbiol Scand 1947; 24: 118-34.
6. Mariotta S, Pallone G, Pedicelli G, et al. Spiral CT and endoscopic fidings in a case of tracheobronchopathia osteochondroplastica. J Comput Assist Tomogr 1997; 21: 418-20.
7. Pinheiro GA, Antao VC, Müller NL. Tracheobronchopathia osteochondroplastica in a patient with silicosis: CT, bronchoscopy, and pathology fidings. J Comput Assist Tomogr 2004; 28: 801-3.
8. Erelel M, Yakar F, Bingol ZK, et al. Tracheopathia osteochondroplastica: two unusual cases. J Bronchology Interv Pulmonol 2010; 17: 241-4.
9. Ulasli SS, Kupeli E. Tracheobronchopathia osteochondroplastica: a review of the literature. Clin Respir J 2015; 9: 386-91.
10. Hussain K, Gilbert S. Tracheopathia osteochondroplastica. Clin Med Res 2003; 1: 239-42.
11. Al-Busaidi N, Dhuliya D, Habibullah Z. Tracheobronchopathia osteochondroplastica: case report and literature review. Sultan Qaboos Univ Med J 2012; 12: 109-12.
12. Prakash UB, McCullough AE, Edell ES, et al. Tracheopathia osteoplastica: familial occurrence. Mayo Clin Proc 1989; 64: 1091-6.
13. Los H, Schramel FM, Van der Harten JJ, et al. An unusual cause of recurrent fever. Eur Respir J 1997; 10: 504-7.
14. Taleon-Parazo A. Tracheobronchopathia osteochondroplastica and tuberculosis: a case report. Chest 2013; 144:44A.
15. Abu-Hijleh M, Lee D, Braman SS. Tracheobronchopathia osteochondroplastica: a rare large airway disorder. Lung 2008; 186: 353–9.
16. Abhishek A, Jagpal K, Amy J, Nikhil K M. Nodular trachea: tracheobronchopathia osteochondroplastica. BMJ Case Rep 2015. doi:10.1136/bcr-2015-209860.

Yazışma Adresi:

Dr. Hulya Dirol
Akdeniz Üniversitesi, Göğüs Hastalıkları, ANTALYA, Türkiye
hulyadirol@akdeniz.edu.tr

Hülya Dirol: 0000-0002-7712-6467