

Klinik Çalışma

ATEROSKLEROTİK RENAL ARTER DARLIĞI NEDENİ İLE PERKÜTAN TRANSLÜMİNAL RENAL ANJİOGRAFİ VE ENDOVASKÜLER STENT UYGULAMASI SONUÇLARI

Tolga Gümüşkemer¹, Müjdat Kahraman¹, Alper Bayrak¹, Ozan Durmaz¹, Mehmet Mustafa Güldü², Okan Akyüz¹, Toluy Özgümüş¹, Can Sevinç³, Sinan Şahin², İbrahim Berber⁴, Funda Türkmen¹

ÖZET

Renal arter darlıklarının %90'dan fazlası aterosklerotik nedenli olup, bu darlıkların stent yerleştirilerek açılması uzun yıllardır uygulanan bir tedavi yöntemi olmasına rağmen, sadece medikal tedavi yapılması ile stent yerleştirilmesinin vasküler olay ve böbrek fonksiyonları açısından bir fark yaratıp yaratmadığı henüz net değildir. Koroner arter hastalarının %15-23'ünde, aortoiliyak hastalığı olanların %28-38'inde, alt ekstremité vasküler hastalığı olanların %39-45'inde aterosklerotik renal arter darlığı (ARAD) bulunabilir. Renovasküler hipertansiyonun %67'sinden ARAD sorumludur ve bunların %15-27'inde son dönem böbrek yetmezliği gelişir. Bu çalışmada kliniğimizde ARAD nedeniyle tetkik edilip, perkütan translüminal renal anjiyografi (PTR) uygulanan 3 olguyu inceledik.

Anahtar kelimeler: Ateroskleroz, Renal Arter Stenozu, perkütan translüminal renal anjiyografi.

THE RESULTS OF ATHEROSCLEROTIC RENAL ARTERY STENOSIS TREATED WITH PERCUTANEOUS TRANSLUMINAL RENAL

ANGIOPLASTY AND ENDOVASCULAR STENT IMPLANTATION SUMMARY

More than 90% of renal artery stenosis cases are caused by atherosclerosis. Although it is a long-practiced treatment method to circumvent this kind of stenosis by stent implantation, it is not yet clear if there is a significant difference between stent implantation and medical treatment on renal functions and vascular events. ARAS can be found in 15-23% of patients with coronary artery disease, 28-38% of patients with aortoiliac atherosclerosis, and 39-45% of patients with lower extremity vascular disease. ARAS is responsible for 67% of renovascular hypertension cases and 15-27% of these patients develop end-stage renal failure. In our study, we have examined the 3 cases in which ARAS was identified and Percutaneous Transluminal Renal Angiography (PTR) endovascular stent was applied.

Keywords: Atherosclerosis, renal artery stenosis, percutaneous transluminal renal angiography

1. Haydarpaşa Numune Eğitim ve Araştırma Hastanesi, İç Hastalıkları Kliniği-İstanbul

2. Siyami Ersek Göğüs Kalp ve Damar Cerrahisi Eğitim ve Araştırma Hastanesi, Radyoloji Kliniği -İstanbul

3. Trakya Üniversitesi Nefroloji ABD-Edirne

4. Acıbadem International Hospital, Genel Cerrahi ve Transplantasyon, İstanbul

GİRİŞ

Renal arter darlıklarının %90'dan fazlası aterosklerotik nedeni olup, bu darlıkların stent yerleştirilerek açılması uzun yıllardır uygulanan bir tedavi yöntemi olmasına rağmen, sadece medikal tedavi yapılması ile stent yerleştirilmesinin vasküler olay ve böbrek fonksiyonları açısından bir fark yaratıp yaratmadığı henüz net değildir. Aterosklerotik renal arter darlığı (ARAD) sıklığı yaş ile birlikte artar. 65 yaş üzerinde sıklık %7 olarak bildirilmiştir. Koroner arter hastalarının %15-23'ünde, aortoiliyak hastalığı olanların %28-38'inde, alt ekstremit vasküler hastalığı olanların %39-45'inde ARAD bulunabilir. Renovasküler hipertansiyonun %67'sinden ARAD sorumludur ve bunların %15-27'sinde son dönem böbrek yetmezliği gelişir. Darlığın kritik düzeylere (>%60-70) ulaştığı durumlarda renal perfüzyonun azalması sonucu renovasküler hipertansiyon, darlık bilateral veya fonksiyone tek böbrekte ise tekrarlayan pulmoner ödem ve böbrek fonksiyon bozukluğu ortaya çıkmaktadır^{1,2,3,4}. Bunun yanı sıra renal arter darlığı olanlarda artmış Renin-Angiotensin-Aldosteron(RAAS) aktivasyonu sonucu kardiyovasküler hastalık riski de artar⁵. Son yıllarda yayınlanan randomize kontrollü çalışmalarda yoğun medikal tedavi ile endovasküler stent uygulaması ile darlığın açılması karşılaştırılınca, stent uygulamasının ek bir yarar sağlamadığı, hatta işleme bağlı yan etkiler nedeni ile zarar bile verebileceği gösterilmiş olmakla birlikte, bu çalışmalarda revaskülarizasyonun sadece seçilmiş olgularda, yeterli tedaviye rağmen kan basıncı ve hipervolemisi kontrol altına alınamayan, böbrek fonksiyonları hızla bozulanlarda yapılması gerektiği de vurgulanmaktadır^{6,7,8}. Çalışmamızda ARAD saptanan ve Perkütan Translüminal Renal Anjiyografi-(PTRA)-endovasküler stent uygulanan 3 olgu irdelenmiştir.

Anahtar kelimeler: Ateroskleroz, Renal Arter Stenozu, perkütan translüminal renal anjiyografi.

OLGU-1: Yirmi yıldır Diabetes Mellitus (DM) tanılı, 79 yaşında kadın hasta, son 6 aydır ortaya çıkan dirençli hipertansiyon nedeni ile yatırıldı. İnsülin glarjin 8 Ünite, ramipril 5mg, alfa-metil do-

pa 1000mg, doxazosin 8mg, furosemide 40mg, spirinolakton 25mg+25mg hidrokloriazid, polistiren sulfonat kalsiyum 1gr/gün kullanıyor. Ortopineik olan olgunun fizik muayenede kan basıncı 125/75 mmHg, ağırlık 75 kg, hipervolemik kalp yetmezliği bulguları, EKG'de sol ventrikül hipertrofisi, V1-V2'de T negatifliği, telegrafide kardiomegali, bilateral plevral effüzyon mevcut. Daha önce sekonder hipertansiyon düşünülerek yapılan üriner US'de(Ultrasonografi) böbrek boyutları, parankim kalınlıkları normal. Renal arter doppler US, MR anjiyografi, serum ve idrar katekolamin, metanefrin, VMA(Vanil mandelik asit) düzeyleri, immünfiksasyon elektroforezi normal bulunmuş. Karotis arter doppler US'de darlık yapmayan plaklar saptandı. Ekokardiyografide sol ventrikül konsantrik hipertrofisi, EF(Ejeksiyon fraksiyonu) %60, diastolik disfonksiyon, sol atrium dilate, hafif mitral yetmezliği ve minimal perikardiyal effüzyon mevcuttu. Troponin 0.125ng/ml, takiplerinde yükselme olmadı. Dipridamollü miyokard stres perfüzyon sintigrafisinde anteroseptal duvarda hipoperfüzyon saptandı. Sıvı kısıtlaması yapılarak RAAS inhibitörleri kesildi, oral antipotasyum tedavi ile birlikte 200mg/gün furosemid, gliserol trinitrat 60mcg/dk başlandı. Medikal tedavi ile kan basıncı ve hipervolemisi kontrol altına alınamayan olguya 5 seans ardışık hemodiyaliz + ultrafiltrasyon uygulandı. 5mCiTc-99 DMSA/DTPA renal sintigrafide her iki böbrekte aktivite tutulumu, perfüzyon, ekstraksiyon, ekskresyon ileri derecede azalmış, GFR(glomeruler filtrasyon hızı) sağ 28ml/dk, sol 10ml/dk bulundu. Ultrafiltrasyon ile ağırlığı 64 kg'a indirilen olgunun, kan basıncı kontrol altına alındı.

OLGU-2: On beş yıldır DM tanılı, 72 yaşında erkek hasta, son 6 aydır artan tüm vucutta ödem ve nefes darlığı şikayeti ile yatırıldı. 4 sene önce koroner arter by-pass olmuş. Son bir yıldır Mikst İnsülin, valsartan160mg+hidrokloriazid 12.5 mg, doksazosin 4mg, spirinolakton 25mg+hidrokloriazid 25mg, isosorbid mononitrat 20 mg, atorvastatin 20mg, metoprolol 50mg, furosemid 20mg, kalsitriol 0.25mcg/gün kullanıyor. Ortop-

Tablo 1. Hastaların demografik özellikleri, anjiyografi ve yapılan işlemin sonuçları

Hasta No	Cins- Yaş	Başvuru nedeni	Risk faktörleri	Eşlik eden hastalık	Renal arter tutulumu	Darlık yeri	Darlık oranı (%)	Klinik Başarı oranı (%)	Komplikasyon
1	K-79	HT,BY, PÖ	DM,HL	KAH ,PAH	BL	P	%63	%50	-
2	E-72	HT-BY,PÖ	DM,HL,	KAH	BL	P	%73	%80	HD
3	E-73	HT,BY	HL,S	KAH PAH, SVO	UL	P	%70	%100	Hematom

Kısaltmalar:

HT=Hipertansiyon

DM=Diabetes Mellitus

KAH:Koroner arter hastalığı

PAH:Periferik arter hastalığı

BY:Böbrek yetmezliği

HL:Hiperlipidemi

SVO:Serebrovasküler olay

PÖ:Pulmoner Ödem

UL:Unilateral

BL:Bilateral

HD:Hemodiyaliz

neyik olan olgunun kan basıncı 160/95mmHg, 85 kg, hipervolemik kalp yetmezliği bulguları mevcut, EKG'de sağ dal bloğu, kronik septal MI, telekardiyografide kardiyomegali ve bilateral pleval effüzyon, interstisyel ödem mevcuttu. Ekokardiyografide dilate sol atrium, sol ventrikül hipertrofisi, EF %60, diastolik disfonksiyon, hafif aort yetmezliği, sol ventrikül bölgesel duvar hareket bozukluğu saptandı. Üriner US'de böbrek boyutları, parankim kalınlıkları normal. Renal arter, karotis doppler US normal.Troponin-I 0.14ng/ml, takiplerde yükselme yok, Sıvı kısıtlaması yapılan olguda, RAAS inhibitörleri kesilerek, oral antipotasyum tedavi ile birlikte 200 mg /gün furosemide uygulandı. Medikal tedavi ile hipervolemi kontrol altına alınamayan olguya 3 seans ardışık hemodiyaliz + ultrafiltrasyon uygulandı. 5mCiTc-99 DMSA/DTPA renal sintigrafide sol böbrek normalden küçük, GFR 6ml/dk, sağ böbrek üst polde kortikal defekt, GFR 16 ml/dk bulundu. Ultrafiltrasyon ile 72 kg'a indirilen olguda kalp yetmezliği bulguları kompanse hale geldi. BT renal

anjiy ile her iki renal arter ostiumlarında %70 darlık saptandı.

OLGU-3 :Nondiyabetik, 15 yıldır gut ve hipertansiyon tanılı 73 yaşında erkek hasta, 6 yıl önce serebral infarkt geçirmiş. Doktor yakını olan hasta son bir yıldır kreatinin düzeyi 1.6mg/dl civarında stabil seyrederken, son bir aydır kreatinin düzeyinin 2.68 mg/dl düzeyine çıktığını ifade ediyor. Karvedilol 25 mg, doksazosin 4mg, allopürinol 300mg asetil salisilik asit 300mg, isosorbid-5-mononitrat 60mg, rosuvastatin 10mg/gün kullanıyor. Bir yıl önce ramipril kullanımı sırasında gelişen flaş pulmoner ödem tanımlıyor. EKG'de atrial fibrilasyon (nabız=~70vuru/dk)saptandı. Ekokardiyografide dilate sol atrium, orta derecede mitral yetmezliği, sol ventrikül hipertrofisi, EF %60, diastolik disfonksiyon saptandı. Üriner US'de böbrek boyutları ve parankim kalınlıkları normal tespit edildi. Renal doppler US'de sağda %70 darlık saptandı. 5mCiTc-99 DMSA/DTPA renal sintigrafide sol böbrek normalden küçük, parankimde incelleme,GFR 6ml/dk, sağ böbrek GFR 16ml/dk, kaptopril verilmesi sonrası bilateral orta olasılıklı renal arter darlığı olarak değerlendirildi. Miyokard perfüzyon sintigrafisinde inferior, inferioapikal duvarda hafif iske mi, karotis arter dopplerde %50 darlık saptandı.

PTRA-endovasküler stent protokolü:

PTRA'den 5 gün önce asetil salisilat kesildi, standart dozun %50'i dozda düşük molekül ağırlıklı heparin, klopidogrel 75mg, pantoprozol 40 mg, N-asetil sistein 1200mg/gün başlandı. Düşük molekül ağırlıklı heparin, işlem sonrası 24. saatte başlanmak üzere işlemden bir gün önce kesildi. Hemodiyaliz tedavisi uygulanan iki olgu-

Tablo 2. Olguların başvuru anında ve renal arter stent uygulamasından 1 ve 6 ay sonraki laboratuvar parametreleri:

	olgu-1 başlangıç	olgu-1 1 ay	olgu-1 6.ay	olgu-2 başlangıç	olgu-2 1.ay	olgu-2 6.ay	olgu-3 başlangıç	olgu-3 1.ay	olgu-3 6.ay
BUNmg/dl	86	50	55	75	56	30	45	42	20
Kreatinin mg/dl	3.5	1.89	2.1	3.6	7.8	1.69	2.76	1.32	1.1
Sodyum mEq/L	132	136	139	133	138	139	138	137	136
Potasyum mEq/L	5.9	4.5	3.8	5	5.6	4.2	5.1	4.5	4
Kreatinin klirensi ml/dk	20	31	26.5	21	<1	41	29	37.7	45
Proteinüri gr/gün	7	5	5	0.07	0.09	0.006	0.54	0.45	0.35
AKŞmg/dl	102	89	120	125	134	121	89	79	82
Hb gr/dl	9.7	10	9.2	9.2	9.5	11.9	12.8	11.6	12.1
Hct %	27.6	30	27.5	30	30	34	36	35	36

ya işlem öncesi ve işlem sonrası ilk 6 saatte hemodiyaliz tedavisi uygulandı.

Olgu-2'de radyokontrast nefropatisi (RKN) için uygulanan benzer profilaktik tedavi renal arter BT anjiyo için de yapıldı. Hemodiyaliz tedavisi uygulanmayan olgu-3'e ise işlemden 1 saat önce 3ml/kg/saat, kontrast sonrası 1ml/kg/saat/6 saat sodyum klorür +3 ampul 8.4 sodyum bikarbonat ile hidrasyon yapıldı, bu tedavi ile birlikte işlem öncesi yerleştirilen kateter ile işlem sonrası 6 saatte, 2 saat süreli tek seans hemodiyaliz uygulandı. Femoral arter girişimi ile, non-iyonik (370/100) 20-60 ml dozlarında radyokontrast kullanılarak yapıldı.

PTRA'de olgu-1,2 ve 3'de sağ renal arterde, 1 cm'lik proksimal segmentte saptanan darlığa stent (Vasküler Express - çapları iki olguda 5x15mm ,bir olguda 6x14mm) uygulandı. Resim 1,2 ve 3'de olguların renal anjiyografileri ve endovasküler stent uygulanması sonrası izlenmektedir. Hastaların demografik özellikleri, anjiyografi ve yapılan işleminin sonuçları tablo 1'de görülmektedir. Hastaların klinik takibi işlem sonrası 1. ve 6. ayda yapıldı.

Olgu-1'e eş zamanlı koroner anjiyografi yapıldı , LAD'de(Left anterior desenden coroner artery) %60 darlık saptandı . Olgu-3'de radyokontrast nefropatisi (RKN) gelişmedi. Atriyal fibrilasyon ve gut tanılı olan Olgu-3, warfarin tedavisi önerisini

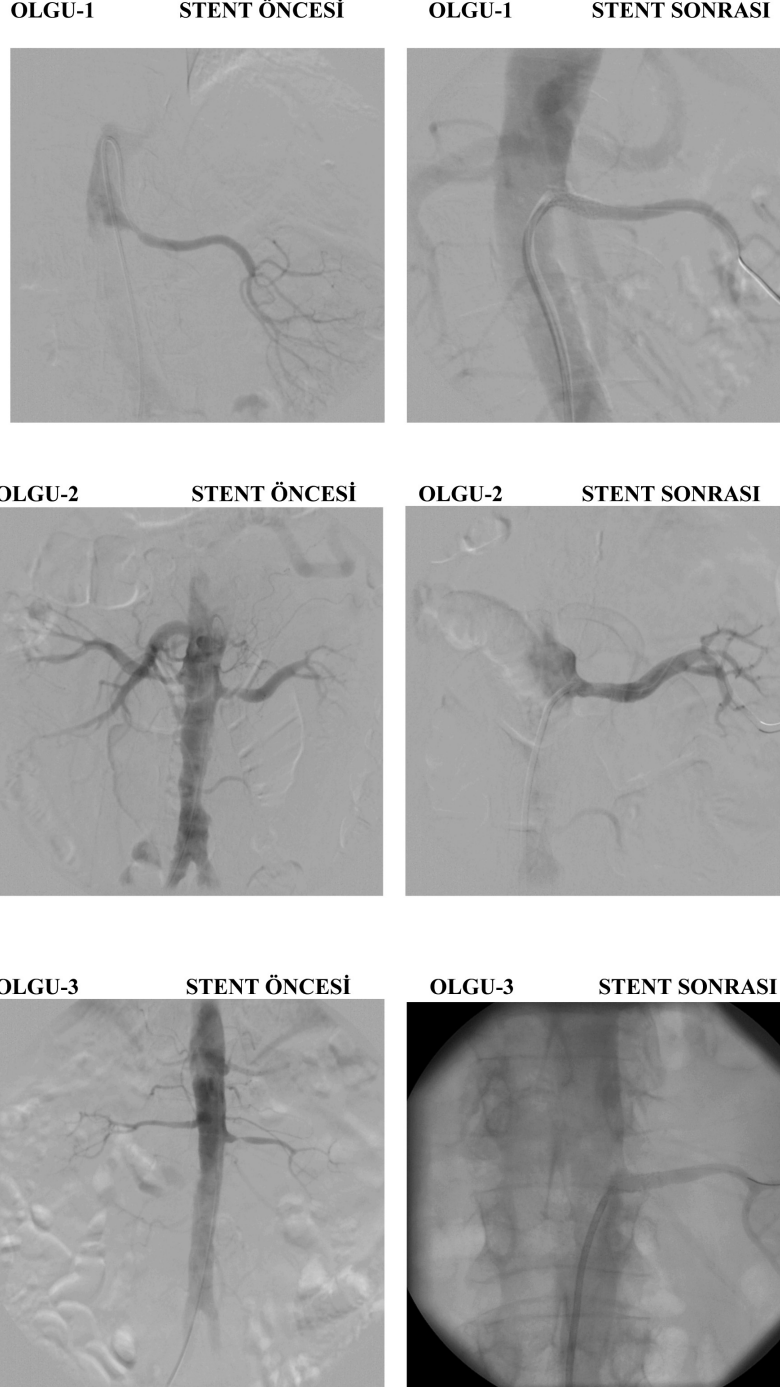
kabul etmedi. Allopürinol tedavisine 300mg/gün devam edildi. Olgular, klopidogrel 75mg (3 ay süre ile)+asetil salisilat 100mg, atorvastatin 40mg, karvedilol 12.5 mg/gün ile taburcu edildi. Bu tedavi ile kan basınçları 120-135/85-80 mmHg kontrol altında arasında seyreden olgulardan diyabetik olan iki olguda insülin tedavisine devam edildi. Olgu-1'in renal replasman tedavisi gereksinimi işlemden 7 gün sonra, Olgu-2'nin ise 6. ayda ortadan kalktı. Bu iki olguda renal

anemi nedeni ile başlanan eritropetin tedavisine 6. ayda Olgu-1'de devam edilmektedir, Olgu-2'nin ise eritropoetin ihtiyacı ortadan kalkmıştır. Olguların işlem öncesi ve işlemden 1 ve 6 ay sonraki laboratuvar değerleri Tablo-2'de izlenmektedir. Olgu-3'de anjiyo girişim bölgesinde oluşan ve medikal tedavi ile gerileyen hematoma dışında anjiyo işlemine bağlı komplikasyon görülmedi.

TARTIŞMA:

ARAD'a balon anjioplasti ve/veya endovasküler stent uygulanması, uzun yıllardır uygulanmasına rağmen, medikal tedavi ile bir fark yaratıp yaratmadığı ile ilgili verilerin henüz net olmadığı yegane perkütan vasküler girişimdir. Renovasküler hipertansiyonun %67'sinden ARAD sorumludur ve bunların %15-27'sinde son dönem böbrek yetmezliği gelişir. Böbreğe gelen kan akımı, diğer organlara göre fazla olup, böbrek kan akımındaki orta derecedeki azalmalar, böbreği diğer organlara göre daha az etkiler. Çoğunlukla koroner darlıklardaki gibi darlığın gözle değerlendirilmesi renal arter için anlamlı olmayabilir. ARAD global aterosklerozun bir parçası olup, genel olarak renal arterlerde %50 ve üzeri çap daralması olarak tanımlanır. Ancak çoğu çalışmada %70 ve üzeri darlık anlamlı kabul edilmiştir. Renal arter darlığı tanımı yapılırken çap daralması ve transstenotik

gradient (15-20mmHg) yanı sıra darlığın hipertansiyon ve iskemik nefropati gibi iki önemli klinik sonucu da dikkate alınmalıdır. Elli-beş yaş sonrası, ateroskerozu olduğu bilinen bir hastada yeni ortaya çıkan orta-ciddi hipertansiyon veya daha önce kontrol altındaki hipertansiyonun kontrol edilemeyen hipertansiyon (akselere, malign veya dirençli) şeklinde seyretmesi ARAD'ı düşündürür. RAAS blokerleri kullanımı sonrası yeni ortaya çıkan açıklanamayan kalp yetersizliği, ani pulmoner ödem veya mevcut kalp yetersizliğinin ağırlaşması ile birlikte böbrek fonksiyonlarının kötüleşmesi durumunda, bilateral veya fonksiyone tek böbrekte ciddi ARAD'dan kuşkulunmalıdır^{1,2,3,4}. ARAD progresif bir hastalık olup, darlıktan oklüzyona giden süreçte irreverzibl böbrek hasarı gelişir. Renal iskemi sonucu RAAS aktive olur. Anjiyotensin II, endotelin, oksidatif stres, fibrojenik sitokinler aracılığı ile vasküler remodelinge yol açar. Anjiyotensin II medüller arterlerde vazokonstriksiyona yol açarak glomeruler perfüzyon basıncı ve filtrasyon hızının sabit tutulmasına çalışır. Ancak bu adaptasyon bir süre sonra renavasküler hipertansiyon ve iskemik nefropatiye ile sonuçlanır¹. Bizim ateroskleroz tanılı üç olgumuzda da, RAAS blokajı ile renal fonksiyonların kötüleşmesi, diüretik tedaviye dirençli hipervolemik hipertansif kalp yetmezliğinin gelişmiş olması güçlü bir şekilde bilateral ve/veya fonksiyone tek böbrekte ARAD tanısını düşündürüyordu. ARAD tanısını doğrulamak için çeşitli renal arter görüntüleme yöntemlerine başvurulabilir. Doppler US tanısal değeri yüksek,



ucuz bir yöntem olmakla birlikte sensitivite ve spesivitesi operatör deneyimine bağlıdır⁹. Nitekim olgularımızdan sadece birinde doppler

US'de renal anjiyografi ile korele darlık saptanabilmiştir. Son yıllarda gadoliniuma bağlı Nefrojenik Sistemik Fibrozisin patofizyolojisinin iyi tanımlanmasından dolayı, renal fonksiyonları kısıtlı olan olgularımızda renal MR anjiyografik inceleme yapmadık¹⁰. Ancak bir olguda bu işlem daha önce yapılmış ve darlık gösterilememiştir. BT anjiyografi (özellikle multislice), renal arter görüntülemesinde değerli olmakla birlikte ek RKN riski getirmektedir^{11,12,13}. Renal arter darlığının gösterilmesinde PTRA altın standart olup, ARAD tanılı hastalarda, yüksek RKN(Radyokontrast nefropatisi) ve kolesterol tromboembolizasyonu riski taşımaktadır. ARAD tanısı konulan hastalarda ayrıca her iki böbreğin boyutları, parankim kalınlıkları, fonksiyonları da iyi değerlendirilmelidir. Bu inceleme fonksiyone tek böbrekte darlık saptanması durumunda girişimsel işlem yapma endikasyonunu arttırırken, aynı zamanda öncelikli olarak hangi böbreğin revaskülarizasyondan daha fazla yarar göreceği konusunda da yol göstericidir^{14,15}. Olgularımızda bu amaçla renal US ve DMSA/DTPA renal sintigrafik tetkikler yapıldı. Bir olgumuzda BT renal anjiyografi de yapıldı. Üç olguda da, endikasyon durumunda aynı seansda renal artere stent konulabilecek ön hazırlık yapılarak PTRA işlemi yapıldı. Aterosklerotik renal arter darlığında medikal tedavi ile balon anjioplasti ve/veya stent uygulanmasını karşılaştıran randomize kontrollü çalışma sayısı az olup, kan basıncı ve renal surviye etkisi çelişkilidir. Astral ve Star Çalışmalarına göre ARAD girişimi, serum kreatinin düzeylerinde, kan basınçlarında ve renal olay (Akut böbrek yetmezliği ve diyaliz gereksinimi) sıklığında, medikal tedaviye göre azalmaya neden olmamıştır. Coral Çalışmasında ise %70 tek veya çift taraflı darlık ile birlikte ciddi hipertansiyon, pulmoner ödem veya kalp yetmezliği bulgularına yol açan hipervolemi ile birlikte renal fonksiyonlarda hızla kötüleşme durumunda, seçilmiş olgularda (böbrek boyutları >8cm,doppler US'de rezidiv indeks <0.8 ,kreatinin <3mg/dl) stent uygulanması önerilmektedir(6,7,8). ARAD tedavisinde balon anjioplasti ile sadece renal stent uygulamasını karşılaştıran bir meta-analizde stent uygulamasının başarısı %98

olarak bulunmuştur.Tek merkezli bir çalışmada ise stent uygulamasının başarısı %100, komplikasyon oranı ise %1.6-2.8 bulunmuştur. Ancak yeniden darlık oranı ortalama 6-12 ayda kullanılan stent çapına bağlı olarak olarak (stent çapı ≤4mm olanlarda %36) ortalama %15-20 'dir. Kan basıncını düzeltme olasılığı stentlemede, renal fonksiyonda iyileşme oranı balon anjioplastide daha yüksek olmakla birlikte, <%80 darlıklarda, osteal darlıklarda stent kullanımı önerilmektedir. Stentin tasarımı ve karbon ile kaplanması yeniden darlığı etkilememektedir^{17,18,19}.

Bizim üç olgumuzda da sağ böbrek arterinde PTRA 'da ortalama 1cm'lik proksimal segmentlerde %63-73 arası darlıkla saptandı. PTRA öncesi yapılan US ve DMSA /DTPA sintigrafik tetkiklerinde sağ böbrek boyutları ve parankim kalınlıkları, perfüzyon ve ekskresyonları sola nazaran daha iyi olarak değerlendirildiğinden , sağ renal artere stent uygulandı. Prosüdürel başarı %98 olmasına rağmen klinik düzelmenin %70 olması, renal hipoperfüzyonun ve yüksek kan basıncının tam olarak düzelmemesi, mikroembolizasyon, nefroskleroz gibi altta yatan diğer patolojilere ve/veya reperfüzyon hasarına bağlanmaktadır²⁰. Olgularımızda hem kan basıncı kontrolünde, hem de renal fonksiyonların düzelmesinde PTRA-stent işleminin kısmen başarılı olduğunu söyleyebiliriz. İşlem sonrası serum kreatinin, kreatinin klirensi gibi renal fonksiyon testlerinin düzelmesi, yanı sıra bir olguda, geç kabul edilebilecek bir dönemde, 6 ayda diyaliz tedavisi gereksiniminin ortadan kalkması ilginçtir. PTRA sırasında ve sonrasında uygulanacak olan tedavi hakkındaki veriler gözlemlenmiştir. Koroner girişimlerde olduğu gibi işlemden 3-5 gün önce antiagregan tedavi, stent uygulaması sonrası 2-3 ay ikili antiagregan tedaviye devam edilmesi, ayrıca RKN'yi engellemek için hidrasyon ve N-asetilsistein²¹ verilmesi de tavsiye edilmektedir. Non-iyonik radyokontrast ajanlar da RKN riskini azaltabilir. İşlem sırasında kolesterol ve aterosklerozun önlenmesi konusunda distal koruma cihazlarının (fitre,balon) rolü kesin değildir. Böbrekler solunum ile hareketli, aort ise sabit olduğundan osteal stentlemeden 2-3 hafta sonra da

aortik plaktan emboli gelişebilir^{14,15}. Olgularımızda işlemden 5 gün önce statin, klopidogrel, bir gün önce N-asetil sistein başlandı, diyaliz gereksinimi olmayan olguya hidrasyonla yapıldı. RKN 'de profilaktik erken hemodiyaliz tedavisinin yararı tartışmalıdır. (24,25) Biz olgularımıza işlem öncesi ve sonrası hemodiyaliz tedavisi uyguladık. Noniyonik radyokontrast ajan düşük dozlarda kullanıldı¹². Bir hastada gelişen, medikal tedavi ile kontrol altına alınan hematoma dışında, girişimsel işleme bağlı komplikasyon gelişmedi. Hemodiyaliz tedavisi altında olan iki olguda değerlendirme yapmak güç olduğundan, sadece hemodiyaliz tedavisi altında olmayan olgumuzda RKN gelişmediğini söyleyebiliriz. Buna karşılık erken dönemde hiçbir olguda ateroemboli kliniği gözlenmedi. Geç dönemde olguların, renal ateroemboli değerlendirmesi, renal DMSA/DTPA sintigrafilerinin yinelenmesi ile yapılabilir. Biz bu tetkikleri daha ileri tarihe planladık.

ARAD tanılı hastalarda bu patolojinin daima genel aterosklerozun bir parçası olduğu, artmış RAAS aktivasyonu total kardiyovasküler hastalık riskini arttırdığı unutulmamalı, renal değerlendirme nin yanı sıra koroner, karotis, periferik arter hastalığı yönünden hastalar değerlendirilmelidir. Başarılı tedaviye rağmen ARAD mortalitesi yüksektir, ölümler genellikle kardiyovasküler hastalıktan olur^{22,23} (22,23). Bu nedenle olgularımıza karotis arter doppler US ve kardiyak değerlendirme amacı ile non-invasiv tetkikler yapıldı; test sonuçları doğrultusunda bir olguya koroner anjiyografi, renal anjiyografi ile birlikte uygulandı. LAD'de %60 darlık saptanan bu olguda, kardiyoloji görüşü alınarak, renal fonksiyonların stabilleşmesi sonrası koroner revaskülarizasyon planlandı.

ARAD tanılı hastalarda son dönem böbrek yetmezliği geliştiği zaman iki yıllık sağ kalım oranı %56 olup, revaskülarizasyon sonrasında renal fonksiyonları düzelenlerde sağkalım iyileşmektedir². En iyi sonuçlar bazal kreatinin düzeyi ≤ 1.5 mg/dl olanlarda elde edilmekte olup, bu grupta 4 yıllık hayatta kalma oranı %90 olarak bildirilmiştir. Bazal kreatinin oranı > 2.5 olanlarda beş yıllık olaysız sağ kalım %30'dır^{22,23}. Restenoz riski yönünden izlenmelidir²⁶. ARAD'ın genel aterosk-

lerozun bir parçası olduğu gerçeği göz önüne alınarak yaşam tarzı değişiklikleri ile birlikte kardiyovasküler risk faktörleri tedavi edilmelidir. Kan basıncı, dislipidemi kontrolü, diyabetiklerde glikoregülasyonun sağlanması, beta bloker ve antiagregan kullanımı, renal fonksiyonlara dikkat ederek RAAS inhibitörleri kullanımı önerilmektedir. Biz de olgularımızda yaşam tarzı değişiklikleri önerileri ile birlikte kardiyovasküler risk faktörlerine yönelik tedavi uyguladık.

SONUÇ

ARAD günümüzde yaşlı popülasyonun artması ile giderek daha çok karşımıza çıkacaktır. ARAD'a bağlı RAAS aktivasyonu ve böbrek hipoperfüzyonunun klinik pratikteki sonuçları son derece dramatik olup, bunlar dirençli hipertansiyon, son dönem böbrek yetmezliğine giden renal disfonksiyondur. ARAD tedavisinde PTRA-endovasküler stent kararı seçilmiş olgularda hem kan basıncı kontrolünün sağlanması ve hem de renal fonksiyonların düzelmesi açısından kısmi başarı sağlayan bir yöntemdir. Ayrıca ARAD'ın genel aterosklerozun bir parçası olduğu unutulmamalı, hastalar kardiyovasküler hastalık yönünden de değerlendirilmeli, kardiyovasküler risk faktörlerine müdahale de tedavi hedefinde olmalıdır.

KAYNAKLAR

1. Textor S C, Pohl M A. Renovasküler hipertansiyon. Ed: Feehally J, Floege J, Johnson R, Comprehensive Clinical Nephrology, (3 ed) Mosby Elsevier, Philadelphia, 2007, 429-41.
2. Doğan A, Türker Y. Türker. Renal arter darlığı: Tanı ve tedavisi. Kardiol Arş 2006 34:447-456.
3. Plouin PF, Chatelier G, Darne B, Raynaud A, Blood pressure outcome of angioplasty in atherosclerotic renal artery stenosis: a randomized trial. Essai Multicentrique Medicaments vs Angioplastie (EMMA) Study Group. Hypertension 1998;31:823-9.
4. Van Amting JM, Penne EL, Beek FJ, Koomans HA, Boer WH, Beurler JJ. Prevalance of atherosclerotic renal artery stenosis in patients starting dialysis. Nephrol Dial Transplant 2003;18:1147-51.
5. Colyer WR Jr, Cooper CJ. Cardiovascular morbidity and mortality and renal artery stenosis. Prog Cardiovasc Dis. 2009 Nov-Dec;52(3):238-42.
6. Whatley K, Ives N, Gray R, Kalra PA, Moss JG, Baiqent C, Carr S, Chalmers N, Eadington D, Hamilton G, Lipkin G, Nicholson A, Scoble J. ASTRAL investigators. Revaskülarization versus medial therapy for renal artery stenosis. N Engl Med 2009 Nov

12;36(20):1953-62

7. Bax L, Mali WP, Buskens E, Koomans HA, Beutler JJ, Braam B, Beek FJ, Rabelink TJ, Postma CT, Huysmans FT, Deinum J, Thien T, Schultze Kool LJ, Woittiez AJ, Kouwenberg JJ, van den Meiracker AH, Pattynama PM, van de Ven PJ, Vroegindeweij D, Doorenbos CJ, Aarts JC, Kroon AA, de Leeuw PW, de Haan MW, van Engelshoven JM, Rutten MJ, van Montfrans GA, Reekers JA, Plouin PF, La Batide Alanore A, Azizi M, Raynaud A, Harden PN, Cowling M; STAR Study Group. The benefit of STent placement and blood pressure and lipid-lowering for the prevention of progression of renal dysfunction caused by Atherosclerotic ostial stenosis of the Renal artery. The STAR-study: rationale and study design. *J Nephrol.* 2003 Nov-Dec;16(6):807-12
8. Cooper CJ, Murphy TP, Matsumoto A, Steffes M, Cohen DJ, Jaff M, Kuntz R, Jamerson K, Reid D, Rosenfield K, Rundback J, D'Agostino R, Henrich W, Dworkin L. Stent revascularization for the prevention of cardiovascular and renal events among patients with renal artery stenosis and systolic hypertension: rationale and design of the CORAL trial. *Am Heart J.* 2006 Jul;152(1):59-66.
9. Hedayati N, Del Pizzo DJ, Harris SE, Kuskowski M, Pevec WC, Lee ES, Pifer C, Dawson DL. Predictors of diagnostic success with renal artery duplex ultrasonography. *Ann Vasc Surg.* 2011 May;25(4):515-9.
10. Deo A, Fogel M, Cowper SE. Nephrogenic systemic fibrosis: a population study examining the relationship of disease development to gadolinium exposure. *Clin J Am Soc Nephrol.* 2007 Mar;2(2):264-7.
11. Mehran R, Nikolsky E. Contrast-induced nephropathy: definition, epidemiology, and patients at risk. *Kidney Int Suppl.* 2006 Apr;(100):S11-5.
12. Mehran R, Nikolsky E, Kirtane AJ, Caixeta A, Wong SC, Teirstein PS, Downey WE, Batchelor WB, Casterella PJ, Kim YH, Fahy M, Dangas GD. Ionic low-osmolar versus nonionic iso-osmolar contrast media to obviate worsening nephropathy after angioplasty in chronic renal failure patients: the ICON (Ionic versus non-ionic Contrast to Obviate worsening Nephropathy after angioplasty in chronic renal failure patients) study. *JACC Cardiovasc Interv.* 2009 May;2(5):415-21.
13. Caixeta A, Nikolsky E, Mehran R. Prevention and treatment of contrast-associated nephropathy in interventional cardiology. *Curr Cardiol Rep.* 2009 Sep;11(5):377-83.
14. Holden A. Is there an indication for embolic protection in renal artery intervention? *Tech Vasc Interv Radiol.* 2011 Jun;14(2):95-100.
15. Seddon M, Saw J. Atherosclerotic Renal Artery Stenosis: Review of Pathophysiology, Clinical Trial Evidence, and Management Strategies. *Can J Cardiol.* 2011 May 5.
16. Leertouwer TC, Gussenhoven EJ, Bosch JL, van Jaarsveld BC, van Dijk LC, Deinum J, Man In 't Veld AJ. Stent placement for renal arterial stenosis: where do we stand? A meta-analysis. *Radiology.* 2000 Jul;216(1):78-85.
17. Plouin PF, Alanore AL. Management of the patient with atherosclerotic renal artery stenosis. New information from randomized trials. *Nephrol Dial Transplant.* 1999;14:1623-6.
18. Tuttle KR, Chouinard RF, Webber JT, Dahlstrom LR, Short RA, Henneberry KJ, Dunham LA, Raabe RD. Treatment of atherosclerotic ostial renal artery stenosis with the intravascular stent. *Am J Kidney Dis.* 1998 Oct;32(4):611-22.
19. Textor SC. Issues in renovascular disease and ischemic nephropathy: beyond ASTRAL. *Curr Opin Nephrol Hypertens.* 2011 Mar;20(2):139-45.
20. Lee SW, Kim WJ, Kim YH, Park SW, Park DW, Yun SC, Lee JY, Kang SJ, Lee CW, Lee JH, Choi SW, Seong IW, Suh J, Cho YH, Lee NH, Cheong SS, Yoo SY, Lee BK, Lee SG, Hyon MS, Shin WY, Lee SW, Jang JS, Park SJ. Preventive strategies of renal insufficiency in patients with diabetes undergoing intervention or arteriography (the PREVENT Trial). *Am J Cardiol.* 2011 May 15;107(10):1447-52.
21. Dorros G, Jaff M, Mathiak L, He T; Multicenter Registry Participants. Multicenter Palmaz stent renal artery stenosis revascularization registry report: four-year follow-up of 1,058 successful patients. *Catheter Cardiovasc Interv.* 2002 Feb;55(2):182-8.
22. Dorros G, Jaff M, Mathiak L, He T, Minor R, Harner R, McCurdy S, Krause P. Renal function and survival after renal artery stent revascularization may be influenced by embolic debris. *J Invasive Cardiol.* 2004 Apr;16(4):189-95.
23. Sivamurthy N, Surowiec SM, Culakova E, Rhodes JM, Lee D, Sternbach Y, Waldman DL, Green RM, Davies MG. Divergent outcomes after percutaneous therapy for symptomatic renal artery stenosis. *J Vasc Surg.* 2004 Mar;39(3):565-74.
24. Lee PT, Chou KJ, Liu CP, Mar GY, Chen CL, Hsu CY, Fang HC, Chung HM. Renal protection for coronary angiography in advanced renal failure patients by prophylactic hemodialysis. A randomized controlled trial. *J Am Coll Cardiol.* 2007 Sep 11;50(11):1015-20.
25. Cruz DN, Perazella MA, Bellomo R, Corradi V, de Cal M, Kuang D, Ocampo C, Nalesso F, Ronco C. Extracorporeal blood purification therapies for prevention of radiocontrast-induced nephropathy: a systematic review. *Am J Kidney Dis.* 2006 Sep;48(3):361-71.
26. Corriere MA, Edwards MS, Pearce JD, Andrews JS, Geary RL, Hansen KJ. Restenosis after renal artery angioplasty and stenting: incidence and risk factors. *J Vasc Surg.* 2009 Oct;50(4):813-819.