

Transözefageal Ekokardiyografide Artefakt İnsidansı ve Etiyolojisi

The Incidence and Etiology of Artifacts in Transesophageal Echocardiography

 Gülbin Töre Altun,¹  Alper Kararmaz,²  Zuhale Aykaç²

¹Kadıköy Florence Nightingale Hastanesi, Anesteziyoloji ve Reanimasyon Kliniği, İstanbul, Türkiye

Department of Anesthesiology and Reanimation, Kadıköy Florence Nightingale Hospital, Istanbul, Turkey

²Marmara Üniversitesi Tıp Fakültesi, Anesteziyoloji ve Reanimasyon Ana Bilim Dalı, İstanbul

Department of Anesthesiology and Reanimation, Marmara University Faculty of Medicine, Istanbul, Turkey

ÖZ

Amaç: Perioperatif transözefageal ekokardiyografi sırasında ortaya çıkan artefaktlar, hatalı veya eksik tanıya, sonuçta da yanlış tedavi ya da cerrahi yönlendirmeye neden olabilir. Bu çalışmada, perioperatif transözefageal ekokardiyografi görüntülemesi sırasında ortaya çıkan artefaktların insidansının, cinsinin ve etiyolojilerinin araştırılması amaçlandı.

Yöntem: Kalp cerrahi operasyonu uygulanan hastaların kaydedilmiş transözefageal ekokardiyografi kayıtları ekokardiyografi cihazının arşivinden tarandı. Görüntülerde oluşan artefaktın tipi ve artefakta neden olan faktörler kaydedildi.

Bulgular: Çalışmada, 50'si erkek, 36'sı kadın toplam 86 hastanın görüntüleri tarandı. Doksan dördü sabit, 764'ü hareketli görüntü olmak üzere toplam 858 pencere izlendi. Artefakt içeren 159 (%19) görüntü vardı ve en sık gözlenen artefakt akustik gölgelenmeydi ($p<0,05$). Çizgisel artefakt ve kuyruklu yıldız görünümü insidansı da diğer artefaktlara göre istatistiksel olarak anlamlı düzeyde yüksekti ($p<0,05$). Akustik gölgelenme olan olgularda etiyolojik faktörler incelendiğinde 28 (%64) olguda anülüs ve ringler, 9 (%20) olguda kalsifikasyonlar ve 7 (%16) olguda da kateterlerin bu artefakta neden olduğu saptandı. Anülüs ve ringlerden kaynaklı artefakt insidansı istatistiksel olarak anlamlı düzeyde yüksekti ($p<0,05$). Kuyruklu yıldız artefaktı çalışmamızda 30 (%19) olguda mevcuttu ve etiyolojik faktörler sırasıyla %66 aortik plak, %17 hava kabarcıkları ve %17 prostetik kapaklar olarak tespit edildi ($p<0,05$).

Sonuç: İncelediğimiz transözefageal ekokardiyografi görüntülerinin yaklaşık beşte biri artefakt içermekteydi. Bu artefaktlar içinde en sık gözlenenler akustik gölgelenme, çizgisel artefakt ve kuyruklu yıldız görünümüydü. Etiyolojik faktörler sıklıkla kalp içindeki yabancı materyaller ve kalsifikasyonlardı.

Anahtar sözcükler: Akustik gölgelenme, artefakt, çizgisel artefakt, kuyruklu yıldız artefaktı, transözefageal ekokardiyografi

ABSTRACT

Objectives: Artifacts encountered during perioperative TEE may lead to misdiagnosis or underdiagnosis, which may ultimately result in wrong treatment and surgical referral. In our study, we aimed to investigate the incidence, type, and etiology of artifacts encountered during perioperative TEE imaging.

Methods: TEE images that were acquired during cardiovascular surgeries are retrieved from the echocardiography machine archives and evaluated. The type and factors leading to artifacts in the images are recorded.

Results: The images of 86 patients (male n:50 and female n:36) were evaluated. A total of 858 windows, of which 94 were stable and 764 were immobile, were evaluated. The artifacts were present in 159 (19%) of the images. The most prominent artifact was acoustic shadowing ($p<0,05$). The incidence of linear artifact and comet-tail artifact was statistically significantly high as compared to other artifacts. The etiologic factors leading to acoustic shadowing were revealed as annulus and rings in 28 cases (64%), calcifications in 9 cases (20%), and catheters in 7 cases (16%). The incidence of artifacts caused by annulus and rings was statistically significantly high ($p<0,05$). Comet tail artifact was present in 30 cases (19%) and aortic plaque, air bubbles, and prostatic valves (66%, 17%, and 17%, respectively) were the leading etiologic factors in its formation ($p<0,05$).

Conclusion: Approximately one-fifth of the TEE images that we examined contained artifacts. Acoustic shadowing, linear artifact, and comet tail appearance were the most frequently observed artifacts. Etiological factors were often foreign materials in the heart and calcifications.

Keywords: Acoustic shadowing, artifact, comet-tail artifact, linear artifact, transesophageal echocardiography

Please cite this article as: "Töre Altun G, Kararmaz A, Aykaç Z. The Incidence and Etiology of Artifacts in Transesophageal Echocardiography. GKDA Derg. 2022;28(1):81-88".

Yazışma Adresi: Gülbin Töre Altun, MD. Kadıköy Florence Nightingale Hastanesi, Anesteziyoloji ve Reanimasyon Kliniği, İstanbul, Türkiye

Telefon: +90 505 562 79 60 **E-posta:** dr_gulbin@yahoo.com

Başvuru Tarihi: February 04, 2022 **Kabul Tarihi:** February 08, 2022 **Online Yayınlanma Tarihi:** February 25, 2022

©Telif hakkı 2022 Göğüs-Kalp-Damar Anestezi ve Yoğun Bakım Derneği Dergisi - Available online at www.gkdaybd.org

OPEN ACCESS This is an open access article under the CC BY-NC license (<http://creativecommons.org/licenses/by-nc/4.0/>).



Giriş

Transözefageal ekokardiyografi (TÖE), hem kardiyak cerrahi hem de hemodinamik olarak instabil olan nonkardiyak cerrahi hastalarının perioperatif tedavisi için hızlı, güçlü bir izleme tekniği ve tanı aracıdır. "American Society of Anesthesiologists (ASA)"in yayınladığı perioperatif TÖE uygulama kılavuzu; kontrendikasyonu olmayan erişkin hastalarda açık kalp cerrahisi, koroner bypass cerrahisi ve torasik aort cerrahisi sırasında; preoperatif tanıyı doğrulamak, patolojiyi tespit etmek, anestezi ve cerrahi planı buna göre yapabilmek ve cerrahi müdahalenin sonuçlarını değerlendirmek için TÖE kullanılmasını önermektedir. Ayrıca kateter bazlı intrakardiyak prosedürler sırasında kullanımı da önerilir.^[1] Nonkardiyak cerrahi sırasında, hastanın kardiyovasküler patolojisinin ciddi hemodinamik, pulmoner veya nörolojik sonuçlara yol açabileceği öngörülüyorsa ya da tedaviye rağmen açıklanamayan hemodinamik instabilite mevcutsa TÖE kullanılmalıdır.^[2,3] Yapılan bir araştırmada tek bir merkezde kalp cerrahisi geçiren 12.566 ardışık hastada kardiyopulmoner bypass öncesi ve sonrası TÖE'nin cerrahi kararlar üzerindeki etkisi retrospektif olarak değerlendirildi ve TÖE'nin sunulan çalışma popülasyonundaki tüm hastaların %9'undan fazlasında kardiyak cerrahi kararları etkilediği gösterildi.^[4] Prospektif, gözlemsel başka bir araştırmada ise tek merkezde kardiyak cerrahi geçiren ardışık 283 hastada TÖE'nin rutin kullanımı ile her üç hastadan birinde yeni kardiyak patoloji ortaya çıkardığı ve her dört hastadan birinde cerrahi yönetimin değişmesine yol açtığı saptandı. TÖE bilgilerinin ayrıca hastaların %3'ünde kardiyopulmoner bypass kullanımına ilişkin kararları da etkilediği gösterildi.^[5] Bu nedenle kalp cerrahisi geçiren tüm hastalarda intraoperatif TÖE'nin rutin olarak kullanılması önerilmektedir.^[6,7]

TÖE, yarı-invaziv bir prosedür olup, işlemin endikasyonlarını ve olası komplikasyonlarını bilen, eğitimli bir ekokardiyograf tarafından yapılmalıdır.^[1] Çünkü artefaktlardan kaçınabilmek için ultrason fiziği hakkında yeterli temel bilgiye sahip olması ve görüntü kalitesini optimize edilebilmesi gerekir; böylece görüntünün yanlış yorumlanmasının önüne geçilebilir.

Kremkau ve Taylor, görüntü artefaktlarını; görüntülenmek istenen yapıları tam temsil etmeyen, normalde var olmayan, istenmeyen görüntüler olarak tanımladılar.^[8] Ultrason dalgalarının fiziksel özelliklerinden, dokularla etkileşiminden ve ultrasonik görüntülerin yeniden yapılandırılma algoritmalarından kaynaklanan ultrason görüntü artefaktları ile karşı karşıya kalınabilir.

Perioperatif ekokardiyografik inceleme sırasında ortaya çıkan artefaktlar, hatalı veya eksik tanıya, sonuçta da yanlış tedavi ya da cerrahi yönlendirmeye neden olabilir. Hatalı tanıya yol açabilecek anatomik verilerin yanlış yo-

rumlanmasını önlemek ve görüntüyü optimize etmek için artefaktın oluşma mekanizmasının tam olarak anlaşılması gereklidir.^[9]

Yaptığımız taramada literatürde TÖE görüntülemesi sırasında ortaya çıkan artefaktların insidansı ve nedenleri ile ilgili yeterli çalışma olmadığı görüldü. Bu nedenle çalışmamızda perioperatif TÖE görüntülemesi sırasında ortaya çıkan artefaktların insidansının, cinsinin ve etiyojilerinin araştırılması amaçlandı.

Yöntem

Etik kurul onayı (09.2016.437) sonrası Mart 2014-Şubat 2015 tarihleri arasında Marmara Üniversitesi Pendik Eğitim ve Araştırma Hastanesi ameliyathanesinde kalp cerrahi operasyonu uygulanan hastaların TÖE kayıtları aynı ekokardiyografi (Sparq, Philips, Bothell, WA) cihazının arşivinden tek tek tarandı. Tüm görüntülemeler aynı araştırmacı tarafından yapıldı. Görüntülerde oluşan artefaktın tipi ve artefakta neden olan faktörler kaydedildi. Kaydedilen hareketli ve hareketsiz tüm görüntülerde literatürde tanımlanmış artefaktlar tarandı.^[9,10] Akustik gölgelenme (acoustic shadowing), yanda yansıma (side lobe), ayna imajı (mirror image), çizgisel artefaktlar (linear artifact), sinyal artımı (enhancement), kuyruklu yıldız (comet tail) ve akustik yankılanma (reverberations) artefaktlarının olup olmadığı incelendi (Tablo 1). Bir artefakt gözleendiğinde bu artefakta neden olabilecek faktörler araştırıldı, bunun için gerekiyorsa aynı hastaya ait diğer pencereler de incelendi.

Daha önce yapılmış çalışmalarda TÖE ile kardiyak görüntüleme sırasında oluşan artefaktların insidansı ile ilgili net veriye ulaşamadığımız için önceki verilere dayalı bir örnek hacim hesaplaması yapılmadı. Bu nedenle kendi verilerimizle güç analizi yaparak tip I hata olasılığı 0,05 alındığında "Posthoc power" >0,8 oluncaya kadar veri toplandı. Oransal verilerin karşılaştırılması için ki-kare testi kullanıldı. Veriler n (%) olarak verildi. P<0,05 istatistiksel açıdan anlamlı farklılık olarak kabul edildi.

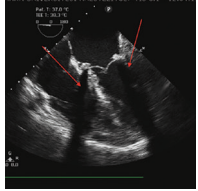
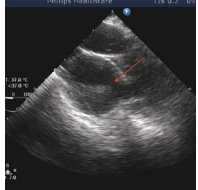

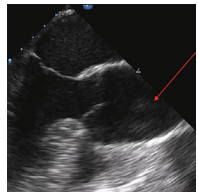
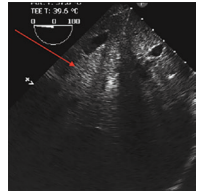
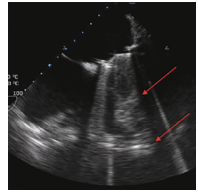
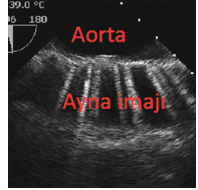
Bulgular

İnceleme döneminde aynı ekokardiyografi cihazında kayıtları bulunan 50'si erkek, 36'sı kadın toplam 86 hastanın görüntüleri tarandı. Sabit 94, hareketli 764 görüntü olmak üzere toplam 858 adet pencere izlendi. Görüntülerin 159 (%19)'u artefakt içermekteydi.

Bunların içinde en sık gözlenen artefakt akustik gölgelenmeydi (p<0,05). Çizgisel artefakt ve kuyruklu yıldız görünümü insidansı da diğer artefaktlara göre istatistiksel olarak anlamlı düzeyde yüksekti (p<0,05) (Şekil 1).

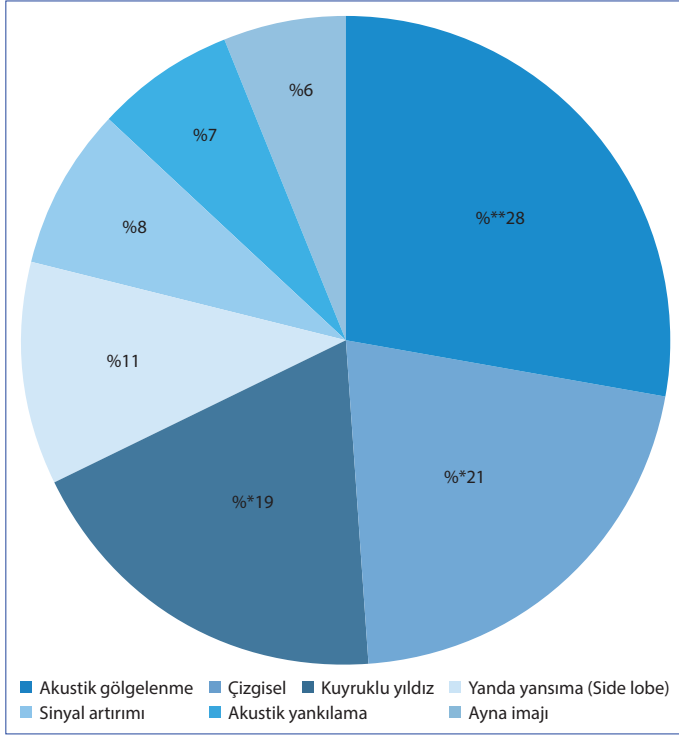
Akustik gölgelenme olan 44 (%28) olguda etiyojistik faktörler incelendiğinde 28 (%64) olguda anülüs ve ringler, 9 (%20)

Tablo 1. Sık görülen artefaktlar

| Artefakt | Özellik | |
|---|--|---|
| Akustik gölgelenme (acoustic shadowing) | Ses dalgalarının güçlü yansıtıcılar (hiperekojenik yapılar) nedeniyle büyük oranda geri yansıtılması sonucu oluşur. Yansıtıcının distalinde hipoekoik, anekoik alanlar izlenir. |  |
| Çizgisel artefaktlar (lineer) | Güçlü yansıtıcı dokuların ayna görüntüsü olan lineer yapıdır. |  |
| Kuyruklu yıldız artefaktı (comet tail) | Ses demetinin kendini titreştirecek bir yapı ile karşılaşması sonucunda proba art arda dalgaların dönmesine ve ekojenitelerinin giderek azalmasıyla oluşur. |  |
| Yanda yansıma (side lobe) | Uzak alanda ana dalgaya yanıl olan, "yan lobda" güçlü bir yansıtıcı tarafından üretilen bir sinyal ile oluşur. |  |
| Sinyal artımı (enhancement) | Ses demeti içinden geçtiği doku tarafından komşu dokulara göre daha az zayıflatıldığında ortaya çıkar, daha az soğurulduğundan ilgili yapıyı terk ettiğinde daha yoğundur. Bu durum terk ettiği yapı arkasında eko birikmesine neden olur. |  |
| Akustik yankılanma (reverberations) | Genellikle tekrarlayan lineer artefaktlar. "Merdiven basamağı görünümü" |  |
| Ayna imajı (mirror image) | Bir yansıtıcıdan derin ve eşit uzaklıkta yinelenen görüntü |  |

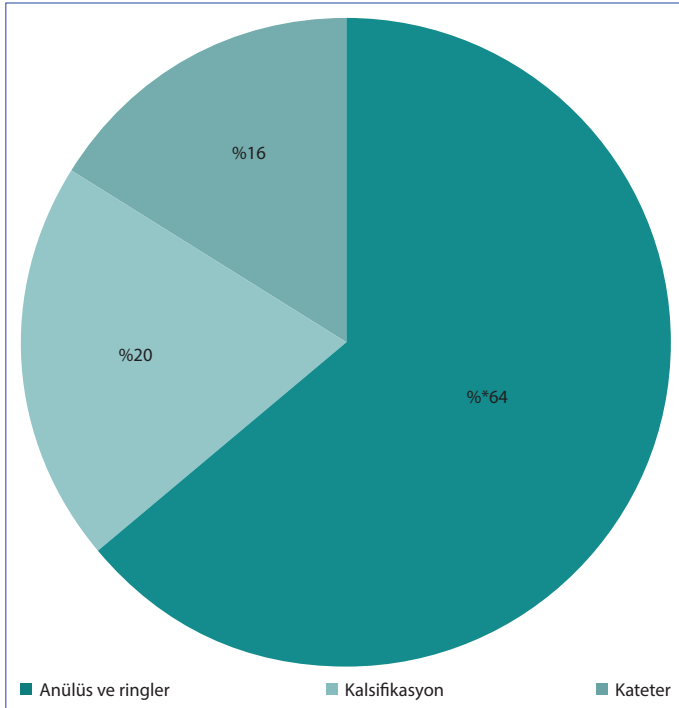
olguda kalsifikasyonlar ve 7 (%16) olguda da kateterlerin bu artefakta neden olduğu saptandı. Anülüs ve ringlerden kaynaklı artefakt insidansı istatistiksel anlamlı düzeyde yüksekti ($p < 0,05$) (Şekil 2). Çizgisel artefaktlar 33 (%21) olguda görüntülendi ve tümü aort ile ilgili görüntülemeler sırasında ortaya çıktı. Kuyruklu yıldız artefaktı araştırmamızda 30

(%19) olguda mevcuttu ve etiyolojik faktörler sırasıyla %66 aortik plak, %17 hava kabarcıkları ve %17 prostetik kapaklar olarak tespit edildi ($p < 0,05$) (Şekil 3). Akustik yankılanma artefaktı 11 (%7) olguda izlendi. Etiyolojik faktörler arasında %73 protez kapaklar, %18 asendan aort ve %9 trakeal halkalar tespit edildi. Akustik yankılanmaya en sık neden olan



Şekil 1. Artefakt tipleri ve sıklık oranları.

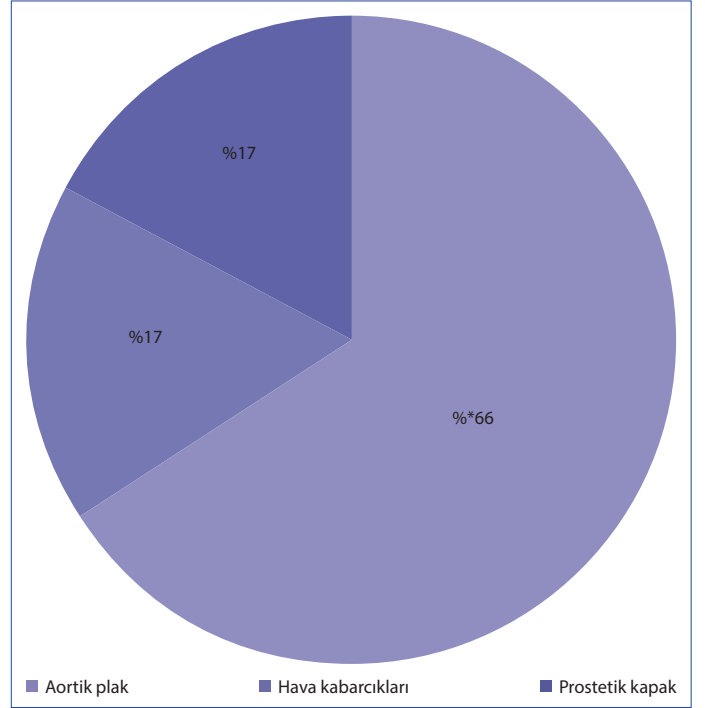
*Side lobe, sinyal artırımı, akustik yankılama ve ayna imajı ile farklılık ($p<0,05$); **Çizgisel artefakt hariç diğer gruplardan anlamlı farklılık ($p<0,05$).



Şekil 2. Akustik gölgelenme artefaktında etiyolojik faktörler.

*Anülüs ve ringlerden kaynaklı akustik gölgelenme artefakt insidansı ($p<0,05$).

faktör protez kapaklardı ($p<0,05$). Yanda yansıma artefaktı 17 (%11) olguda gözlemlendi ve etiyolojik faktör tanımlanamadı. Sinyal artırımı 13 (%8) olguda görüntüldü, bu



Şekil 3. Kuyruklu yıldız artefaktında etiyolojik faktörler.

*Aortik plak kaynaklı kuyruklu yıldız artefaktı insidansı ($p<0,05$).

olguların hepsinde sinyali artıran yapı damarlardı. Dokuz (%6) hastada ayna imajı görüntüldü.

Taranan olgularda saptanan artefaktların hiçbiri yanlış tanıya da cerrahinin yanlış yönlendirilmesine yol açmadı.

Tartışma

Bulgularımız neredeyse her beş pencerenin birisinde artefakt olduğunu göstermektedir ve bunların içinde de en sık akustik gölgelenme, çizgisel artefakt ve kuyruklu yıldız artefaktını gözlenmiştir. Losi ve ark.^[11] TÖE ile asendan aorta incelemeleri sırasında artefakt insidansını %46 gibi oldukça yüksek bir oranda bildirmişlerdir. Bu çalışma izole olarak aorta ile ilgili olduğundan sonuçlarımızla karşılaştırabilmek mümkün değildir ama TÖE görüntülemesi sırasında artefakt insidansının hiç de az olmadığı sonucuna varılabilir. Görüntüleme artefaktları, mevcut yapıları görselleştirmede başarısızlık, taklit eden ultrason dalgaları (gerçekte var olmayan yapılar) ve gerçek görüntüden boyut ya da yapısal farklılık görülmesi olarak karşımıza çıkabilir. Yetersiz görüntü kalitesinin nedeni yetersiz eko-kardiyografik pencere olabilir; bu basitçe probun yerleştirilmesinden kaynaklanabilir, ancak aynı zamanda yağ dokusu, akciğer, kemik veya mide içeriğinin prob ile kardiyak yapılar arasına girmesi, kalsifikasyonlar, kanüller, protez kapak ve ringler veya kalp odalarının yetersiz dolması gibi bireysel durumlardan da kaynaklanabilir. Teknik nedenler arasında yüksek ultrason frekanslarının kullanımından kaynaklanan

yetersiz penetrasyon, yanlış kazanç ayarları ve hatalı ayarlanmış görüntüleme modları, kontrast kullanımı ve probun uzun süre özefagus içinde kalmasına bağlı olarak oluşan görüntüleme zorlukları da yer alır.^[9,12]

Saptadığımız artefaktlar içinde sıklığı en fazla olan akustik gölgelenmeydi. Tipik olarak dokuda hipoekoik veya anekoik alanlar olarak gözlenir. Ultrason dalgalarının yansımaları, dokular arasındaki akustik empedans farkı nedeniyle. Dalganın önemli bir kısmı yansır ve küçük bir kısmı distale iletilir. Protez kapaklar, kalsifikasyonlar, pace-maker veya kateterler gibi güçlü yansıtıcılar (yüksek yoğunluklu yapılar) ultrason dalga yoğunluğunu azaltır ya da tamamen engeller. Bu artefakt, protez aortik veya mitral kapak yerleştirilmesi sırasında sağ veya sol ventrikül duvar hareketlerinin ayrıntılı değerlendirilmesini engelleyebilir. Alternatif bir görüntüleme düzlemine geçilmesi, distal yapıların görüntülenmesini kolaylaştırabilir, midözefageal dört boşluk görüntüden, transgastrik iki boşluk ya da transgastrik uzun aks görüntülere geçilerek sol ventrikülün değerlendirilmesi artefaktı ortadan kaldıracaktır. Ultrason makinesinde zaman kazancı telafisinin (Time Gain Compensation [TGC]) artırılması hipoekoik alanların görüntülenmesini iyileştirebilir.^[10,12] Akustik gölgelenme artefaktı en sık karşılaştığımız artefaktı (%28) ve olguların yarısından çoğunda anülüs ve ringler nedeniyle oluşmuştu. Kalsifikasyonlar %20, kateterler de %16 oranında bu artefaktın etiyojisinden sorumluydular. Literatür incelendiğinde; bu artefaktın en sık prostetik kapak nedeni olduğu ve kapakların değerlendirilmesi için TÖE kullanıldığında transtorasik ekokardiyografiye (TTE) göre daha az artefakt ile karşılaşıldığı için, TÖE kullanımının tercih edildiği ve önerildiği bilirse de sıklığı ile ilgili bir veriye rastlamadık.^[13,14]

Çizgisel artefaktlar ile en sık, araştırmamızda da literatürde olduğu gibi aortik görüntülemeler sırasında karşılaşılmıştı.^[15,16] Güçlü yansıtıcı dokular (perikard gibi), doku-hava ve doku-sıvı ara yüzleri bu artefaktın etiyojisinde sıklıkla yer alır. Çizgisel artefakt tipik olarak çıkan aortada görülür. Aort diseksiyonunun intraluminal flebi olarak yanlış yorumlanabilir. Aort diseksiyonu tanısı için TÖE'nin nispeten düşük özgüllüğü çizgisel artefaktlara bağlanmıştır.^[16] Sol atriyum-aort veya pulmoner arter-aort ara yüzünün ayna görüntüsü olan intraaortik linear bir yapı olarak izlenir. Özellikle aort çapı sol atriyum çapını aştığında ortaya çıkar. Çizgisel artefaktın çıkan aort lümeninde aort diseksiyon flebinden ayırt edilmesi gerekir. Varsayılan flebin her iki tarafında benzer kan akış hızlarının varlığı ve aort duvarına paralel hareket, aort diseksiyon flebi yerine çizgisel bir artefaktı düşündürmelidir. Bu hareket M-modu ile de görülebilir.^[10,17] Çizgisel artefaktlar ile TÖE görüntülerinin incelendiği bir araştırmada %44 oranında karşılaşılmıştır. Ancak bu araştırma aort patolojisi araştırılan 36 hastada yapılmıştır, sıklık bu nedenle daha

yüksek olarak izlenmiş olabilir.^[18] Daha fazla olgu sayısı ile yapılan diğer bir araştırmada retrospektif olarak, sekiz yıllık bir süre boyunca, aort diseksiyonu ve travmatik aort hasarı ile intraluminal flep riski taşıyan, TÖE görüntülemesi yapılan ve kesin tanıları doğrulanmış hastalar incelenmiş, sırasıyla 230 hastanın 59 (%26)'unda ve 230 hastanın 17 (%7)'sinde çıkan ve inen aortta çizgisel artefaktlar gözlenmişti.^[15] Olgularımız arasında çizgisel artefaktlar ile karşılaşılma oranı %21'di ve tümü aortik görüntülerde izlenmişti. Kayıtlarımız tüm kardiyovasküler operasyon geçiren hastaları içerdiğinden, literatürdeki bu iki çalışmada sadece aortik görüntüler incelendiğinden farklı oranlar söz konusu olabilir.

Kuyruklu yıldız artefaktı ile aortik plak, mikro hava kabarcıkları, cerrahi klipsler, kateter uçları veya protez kapak varlığında karşılaşılabilir. Birbirine yakın yüzeylerden kaynaklanan çoklu, kısa yollu yankılanmalar, neredeyse sürekli yansımalar olarak görüntülenir ve "kuyruklu yıldız" olarak adlandırılır. Kuyruklu yıldız artefaktları, tipik olarak ultrason dalgalarının iletimine izin veren ancak ara yüzlerde yansıma-yana neden olan, yakın aralıklı-orta yoğunlukta yüzeylerle etkileşim sırasında ortaya çıkar. Ancak daha yoğun nesnelere, bunun yerine akustik gölgelemeye yol açar. Bu artefaktlar anatomik yapılarla örtüşebilir ve distal görüntülemeyi imkânsız hale getirebilir. Akciğer ultrasonunda kuyruklu yıldız artefaktları önemli bir görüntüleme artefaktıdır.^[10,19,20] Literatürde kuyruklu yıldız artefaktının da TÖE'de sıklığı ile ilgili veriye ulaşılmamıştır. Araştırmamızda %19 oranında karşılaşılmıştı ve etiyojik faktörler aortik plak, hava kabarcıkları ve prostetik kapaklardı (sırasıyla %66, %17, %17).

Yanda yansıma artefaktı ultrason alanının geometrisi, probun ve yayılan sinyalin özellikleriyle ilişkilidir. Ultrason sinyalleri silindirik değil bir huni gibi yayılır ve probdan uzaklaştıkça giderek genişler. Uzak alanda ana ışına yanal olan bu ultrasonik enerji bölgelerine "yan loblar" denir. Yan lobda güçlü bir yansıtıcı (kalsifikasyon ve prostetik materyal gibi) tarafından yansıtılan bir sinyal, birincil, merkezi ultrasonik dalgada bulunan bir hedeften geliyormuş gibi yorumlanacak ve görüntülenecektir.^[17] Çeşitli girişimler için ultrason kılavuzluğunda kullanılan iğnelerin ultrasonik görünümü de genellikle reverbasyon, kuyruklu yıldız, yanda yansıma gibi artefaktlar oluşturur.^[21] Yapay yan lob ekolarının çoğu, yüksek ekojeniteye sahip düzgün görüntülenmiş yapılar üzerine bindirildiklerinden tespit edilemez. Yan lob artefaktları, nispeten yankısız bir bölge üzerinde görüntülendiğinde belirgin hale gelir.^[17,22] Araştırmamızda yanda yansıma artefaktı ile %11 oranında karşılaşmış olmamıza rağmen etiyojik faktör identifiye edilmedi. Literatürde bu artefaktın insidansını gösteren bir araştırma ile karşılaşılmadı.

Sinyal artımı artefaktı; akustik gölgelemenin tersidir. Ultrason dalgası zayıf bir yansıtıcı ile karşılaştığında veya yolun-

daki bir nesne tarafından zayıflatıldığında meydana gelir. Bu tür zayıflatıcı yapılara geri dönen dalgalar, benzer derinlikteki diğer yapılardan daha yüksek genliğe sahip olduğundan, sistem bunları hatalı şekilde artan ekojenite alanları olarak görüntüler. Yani ultrason ses dalgası içinden geçtiği doku tarafından çevre dokulara göre daha az zayıflatıldığı için yapıyı terk ettiğinde daha yoğundur. Sinyal artırımı artefaktı için, kazancı ya da TGC'yi azaltmak işe yarayabilir. Artefakt tipik olarak ventriküler duvarın ve perikardın sınırlarında görülür.^[10] Genellikle kardiyak görüntüleme dışında karsinom ve kist görüntülerinde sık izlenir. Bu artefakt iyi tanındığında kardiyak anatominin değerlendirilmesini genellikle engellemez. Eğer engelliyorsa ultrason açısının değiştirilmesi artefaktı ortadan kaldırabilir.^[19] Araştırmamızda %8 oranında karşılaştığımız bu artefaktın, ana nedeni vasküler yapılarıdır. Literatürde sıklığı ile ilgili veriye ulaşılamadı.

Akustik (çoklu) yankılanma artefaktı ultrason dalgalarının çoklu yansımalarından kaynaklanır. Ultrason cihazları görüntü oluştururken, ses dalgasının gidiş dönüşünün doğrudan ve hatasız bir şekilde tamamlandığını varsayar. Yansımanın proba geri gelmesinden önce olan gecikme nedeniyle, artefakt gerçek nesne konumundan daha derinde görüntülenir. Prob yüzeyi de gelen sinyal için yansıtıcı parçası olarak işlev görebilir, bu durumda dalga başlangıç seyrini sürdürür ve aynı hedef tarafından ikinci kez geri saçılır ve tekrar proba geri döner. Böyle bir yankılanma gerçek nesnenin derinliğinin iki katında (ve bazen diğer katlarında) görüntülenir. Yankılanma artefaktları anatomik görüntüye uymayan karakteristik "merdiven basamağı" görünümü oluşturur. Hareketli nesnelere, hız ve hareket genliği nesnenin iki katı ya da daha fazla olabilir. Kateterler ve protez kapaklar ultrason dalgasını güçlü bir şekilde yansıtan metal, plastik veya pirolitik karbon içerir. Ultrason dalgasının bu yapıların farklı bileşenleri arasındaki çoklu yansımaları distal alana uzanan yoğun ardışık lineer yansıma, çoklu yankılanmayla sonuçlanabilir. Ayrıca kalsifiye aort duvarı, pulmoner arter kateter balonu ve trakeal halkalar da bu artefaktın nedenleri arasındadır. TGC'yi azaltmak ve alternatif görüntüleme düzlemleri kullanmak, yankılanma artefaktlarını azaltabilir.^[9,10,17] Literatür incelendiğinde; bu artefakt ile ilgili insidans verisine ulaşılmadı, bizim görüntülerimizde %7 oranında izlenmişti ancak literatürde bildirilmiş olan etiyolojik faktörler araştırmamızla uyumluydu (protez kapak, asendan aorta ve trakeal halkalar).

Ayna imajı artefaktı iki karşılıklı yapı arasında önemli akustik empedans farkı nedeniyle, güçlü yansıtıcı ara yüzün karşı tarafında bir hedefin ikincil görüntüsünün oluşmasıdır.^[17] Gerçek akış sinyalinin ters yönünde daha az yoğunluğa sahip simetrik bir sinyal kaydedilir (baş aşağı bir ayna görüntüsü).^[12] Ayna artefaktına en sık neden olan güçlü yansıtıcı akciğerdir, transtorasik ekokardiyografi (TTE)'de

apikal dört boşluk görünümünde ve parasternal uzun aks görünümünde, TÖE'de ise torasik aortun midözefageal görünümünde değerlendirilir. Ayna artefaktlarının genellikle iki boyutlu görüntülerde, yansıtıcı yüzeyin üzerinde bulunan yapıların bir kopya görüntüsü olarak tanınması kolaydır.^[23] Yankılanma artefaktlarına benzer şekilde, ayna görüntüsü artefaktları, yalnızca tek bir yansımadan sonra ultrason dalgasının proba geri döndüğü varsayımı ihlal edildiğinde meydana gelir. Prob konumunun değiştirilmesi ve birden fazla pencereden görüntü alınmasıyla doğru görüntülemeye ulaşılabilir.^[19] Ayna görüntüsü artefaktlarının örnekleri, sol ventriküldeki kateter uçları ve desendan aort diseksiyonları olabilir.^[9] TTE'de aorta ve vena kava inferiora ayna görüntüsü artefaktı ile diseksiyon yanlış tanısına neden olabilir. Ayrıca Doppler ile akım görüntülemesi sırasında oluşan artefakt ile sol ventrikül çıkış yolu akımının ayna görüntüsü nedeniyle mitral kapak replasmanlarında yanlış mitral kaçak görüntülenebilir.^[24,25] Araştırmamızda ayna artefaktı %6 oranında tespit edildi ve tümü aort görüntülemelerinde izlendi.

Çalışmamızın retrospektif olması en önemli kısıtlılığdır. Prospektif olarak dizayn edilecek çalışmalarda artefaktlardan en etkin olarak nasıl kaçınılabileceği de saptanabilir. Bir başka kısıtlılık ise frekans, kazanç ve güç vb. gibi artefakt oluşumunu etkileyebilecek ayarların kaydedilmemiş olmasıdır.

Araştırmamızda intraoperatif TÖE incelemesi sırasında yaklaşık beş penceren birinde artefaktla karşılaşıldığı gösterilmiştir. Artefakt insidansının yüksek olması dikkati çeker. Artefaktlar nedeniyle yeterli ve doğru görüntüleme yapılamayabilir daha da önemlisi bu görüntüler hatalı tanı ve tedavi yönlendirmelerine neden olabilir. Aortik diseksiyon görünümü,^[15,26] sol atriyum apendikte trombüs görünümü,^[27,28] prostetik kapakların yerleştirilmesi sırasında hatalı kaçak akım görüntülenmesi^[29] gibi sonuçları ciddi olabilecek artefakt görüntüleri ile literatürde olgu bildirimleriyle karşılaştırılabilir. Bu literatürleri göz önüne aldığımızda, artefaktları tanımanın ve nedenlerini bilmenin önemi daha da ortaya çıkmaktadır. Tüm bu hatalı tanı ve tedavi yönlendirmelerinden kaçınmak için artefaktların tanınabilmesi kadar nasıl kaçınılabileceği de bilinmelidir. Şüpheli bir görüntüyle karşılaşıldığında gerekli bütün planlar ve modaliteler kullanılarak inceleme yapılmalıdır. Cihaz ayarlarının incelemeye uygun yapılması da çok önemlidir.

Disclosures

Ethics Committee Approval: The study was approved by The Marmara University Faculty of Medicine Clinical Research Ethics Committee (Date: 15/07/2016, No: 09.2016.437).

Informed Consent: Written informed consent was obtained from all patients.

Peer-review: Externally peer-reviewed.

Conflict of Interest: None declared.

Financial Disclosure: The authors declared that this study has received no financial support.

Authorship Contributions: Concept – G.T.A., A.K., Z.A.; Design – G.T.A., A.K., Z.A.; Supervision – G.T.A., A.K., Z.A.; Fundings – None; Materials – G.T.A., A.K., Z.A.; Data collection &/or processing – G.T.A., A.K., Z.A.; Analysis and/or interpretation – G.T.A., A.K., Z.A.; Literature search – G.T.A., A.K., Z.A.; Writing – G.T.A., A.K., Z.A.; Critical review – G.T.A., A.K., Z.A.

Etik Kurul Onayı: Çalışma Marmara Üniversitesi Tıp Fakültesi Klinik Araştırmalar Etik Kurulu tarafından onaylandı (Tarih: 15/07/2016, Numara: 09.2016.437).

Hasta Onamı: Hastalardan yazılı onam alınmıştır.

Hakem değerlendirmesi: Dışarıdan hakemli.

Çıkar Çatışması: Çıkar çatışması bulunmamaktadır.

Finansal Destek: Yazarlar bu çalışmanın herhangi bir finansal destek almadığını beyan etmişlerdir.

Yazarlık Katkıları: Fikir – G.T.A., A.K., Z.A.; Tasarım – G.T.A., A.K., Z.A.; Denetmeler – G.T.A., A.K., Z.A.; Kaynaklar – Yok; Malzemeler – G.T.A., A.K., Z.A.; Veri Toplanması ve/veya İşlemesi – G.T.A., A.K., Z.A.; Analiz ve/veya Yorum – G.T.A., A.K., Z.A.; Literatür Taraması – G.T.A., A.K., Z.A.; Yazıyı Yazan – G.T.A., A.K., Z.A.; Eleştirel İnceleme – G.T.A., A.K., Z.A.

Kaynaklar

- Cahalan MK, Abel M, Goldman M, Pearlman A, Sears-Rogan P, Russell I, et al. American society of echocardiography and society of cardiovascular anesthesiologists task force guidelines for training in perioperative echocardiography. *Anesth Analg* 2002;94:1384–8.
- American Society of Anesthesiologists and Society of Cardiovascular Anesthesiologists Task Force on Transesophageal Echocardiography. Practice guidelines for perioperative transesophageal echocardiography. An updated report by the American Society of Anesthesiologists and the Society of Cardiovascular Anesthesiologists Task Force on Transesophageal Echocardiography. *Anesthesiology* 2010;112:1084–96.
- Couture P, Denault AY, McKenty S, Boudreault D, Plante F, Peron R, et al. Impact of routine use of intraoperative transesophageal echocardiography during cardiac surgery. *Can J Anaesth* 2000;47:20–6.
- Eltzschig HK, Rosenberger P, Löffler M, Fox JA, Aranki SF, Shernan SK. Impact of intraoperative transesophageal echocardiography on surgical decisions in 12,566 patients undergoing cardiac surgery. *Ann Thorac Surg* 2008;85:845–52.
- Minhaj M, Patel K, Muzic D, Tung A, Jeevanandam V, Raman J, et al. The effect of routine intraoperative transesophageal echocardiography on surgical management. *J Cardiothorac Vasc Anesth* 2007;21:800–4.
- Click RL, Abel MD, Schaff HV. Intraoperative transesophageal echocardiography: 5-year prospective review of impact on surgical management. *Mayo Clin Proc* 2000;75:241–7.
- Schmid E, Nowak M, Unertl K, Rosenberger P. Intraoperative Echokardiographie : Einfluss auf das chirurgische Management [Intraoperative echocardiography: impact on surgical decision-making]. *Anaesthesist* 2009;58:1123–35. [Article in German]
- Kremkau FW, Taylor KJ. Artifacts in ultrasound imaging. *J Ultrasound Med.* 1986;5:227–37.
- Le HT, Hangiandreou N, Timmerman R, Rice MJ, Smith WB, Deitte L, et al. Imaging Artifacts in Echocardiography. *Anesth Analg* 2016;122:633–46.
- Pamnani A, Skubas NJ. Imaging artifacts during transesophageal echocardiography. *Anesth Analg* 2014;118:516–20.
- Losi MA, Betocchi S, Briguori C, Manganelli F, Ciampi Q, Pace L, et al. Determinants of aortic artifacts during transesophageal echocardiography of the ascending aorta. *Am Heart J* 1999;137:967–72.
- Erb J. Basic principles of physics in echocardiographic imaging and Doppler techniques. In: Feneck R, Kneeshaw J, Ranucci M, editors. *Core topics in transesophageal echocardiography*. New York: Cambridge University Press; 2010. p. 13–33.
- Zabalgaitia M, Garcia M. Pitfalls in the echo-Doppler diagnosis of prosthetic valve disorders. *Echocardiography* 1993;10:203–12.
- Lancellotti P, Pibarot P, Chambers J, Edvardsen T, Delgado V, Dulgheru R, et al. Recommendations for the imaging assessment of prosthetic heart valves: A report from the European Association of Cardiovascular Imaging endorsed by the Chinese Society of Echocardiography, the Inter-American Society of Echocardiography, and the Brazilian Department of Cardiovascular Imaging. *Eur Heart J Cardiovasc Imaging* 2016;17:589–90.
- Vignon P, Spencer KT, Rambaud G, Preux PM, Krauss D, Balasia B, et al. Differential transesophageal echocardiographic diagnosis between linear artifacts and intraluminal flap of aortic dissection or disruption. *Chest* 2001;119:1778–90.
- Appelbe AF, Walker PG, Yeoh JK, Bonitatibus A, Yoganathan AP, Martin RP. Clinical significance and origin of artifacts in transesophageal echocardiography of the thoracic aorta. *J Am Coll Cardiol* 1993;21:754–60.
- Amyot R, Lorenzo MD, Lebeau R, Sauve C. Imaging artifacts and pitfalls. In: Denault AY, Couture P, Buithieu J, Tardif J-C, editors. *Transesophageal echocardiography multimedia manual*. 1st ed. UK: Taylor & Francis Group, LLC; 2005. p. 121–40.
- Ducart AR, Broka SM, Collard EL. Linear reverberation in the ascending aorta: A cause of multiplane transesophageal echocardiographic artifact. *Anesthesiology* 1996;85:1497–8.
- Quien MM, Saric M. Ultrasound imaging artifacts: How to recognize them and how to avoid them. *Echocardiography* 2018;35:1388–401.
- Misra S, Koshy T, Sinha PK, Kapilamoorthy TR, Sivadasanpillai H. A ring artifact in the left ventricle on transesophageal echo-

- cardiography after mitral valve replacement. *Anesth Analg* 2010;110:731–3.
21. Reusz G, Sarkany P, Gal J, Csomos A. Needle-related ultrasound artifacts and their importance in anaesthetic practice. *Br J Anaesth* 2014;112:794–802.
 22. Roscoe A. *Transoesophageal echocardiography: Study guide and practice questions*. New York: Cambridge University Press; 2007.
 23. Bertrand PB, Levine RA, Isselbacher EM, Vandervoort PM. Fact or artifact in two-dimensional echocardiography: Avoiding misdiagnosis and missed diagnosis. *J Am Soc Echocardiogr* 2016;29:381–91.
 24. Linka AZ, Barton M, Attenhofer Jost C, Jenni R. Doppler mirror image artifacts mimicking mitral regurgitation in patients with mechanical bileaflet mitral valve prostheses. *Eur J Echocardiogr* 2000;1:138–43.
 25. Rudski LG, Chow CM, Levine RA. Prosthetic mitral regurgitation can be mimicked by Doppler color flow mapping: Avoiding misdiagnosis. *J Am Soc Echocardiogr* 2004;17:829–33.
 26. Alter P, Herzum M, Maisch B. Echocardiographic findings mimicking type A aortic dissection. *Herz* 2006;31:153–5.
 27. Maltagliati A, Pepi M, Tamborini G, Muratori M, Celeste F, Doria E, et al. Usefulness of multiplane transesophageal echocardiography in the recognition of artifacts and normal anatomical variants that may mimic left atrial thrombi in patients with atrial fibrillation. *Ital Heart J* 2003;4:797–802.
 28. D'Amico G, Mojoli M, Buja P, Tarantini G. Left atrial appendage closure: Beyond the artifact. *J Cardiovasc Med (Hagerstown)* 2016;17:e171–3.
 29. Faletra F, Constantin C, De Chiara F, Masciocco G, Santambrogio G, Moreo A, et al. Incorrect echocardiographic diagnosis in patients with mechanical prosthetic valve dysfunction: Correlation with surgical findings. *Am J Med* 2000;108:531–7.