

## AKCİĞERİN BRONKOJENİK KİSTLERİ

İrfan YALÇINKAYA\*

Fuat SAYIR\*

Mehmet KURNAZ\*

### ÖZET

Kliniğimizde 4 yıl içerisinde bronkojenik kist tanısı almış 4 erişkin bayan hasta; klinik, radyolojik ve cerrahi bulgular açısından irdelenmiştir. Bronkojenik kistlerin hepsi sağ akciğerde olup bir olgu üst, bir olgu orta ve iki olgu da alt lobda lokalize idi. İki-dört yıl süreyle aralıklı olarak öksürük ve balgam çıkarma şikayetleri olan hastaların tümünün radyolojik incelemelerinde kistik lezyon saptandı. Olguların birinde basit komplet eksizyon, üçünde deepitelizasyon+kapitonaj olmak üzere konservatif cerrahi uygulandı. Erişkin yaşta hastalarda kronik pulmoner semptomlar varsa ve/veya radyolojik incelemelerde akciğerde kistik lezyon saptanmışsa bronkojenik kist ötanıda düşünülmelidir.

**Anahtar kelimeler:** Bronkojenik kist, akciğer, erişkin

### SUMMARY

#### BRONCHOGENIC CYSTS OF THE LUNG

Four adult female patients with diagnosis of bronchogenic cysts were evaluated clinically, radiologically and surgically for four years in our clinic. Bronchogenic cysts were all in the right lung, being located one in the upper, one in the middle and two in the lower lobes. Radiologic examinations demonstrated cystic lesions in all patients who complained of cough and sputum for two to four years. All the patients had conservative surgery meaning complete exision in one case and deepitelization and capitonage in the other three. In adult patients, in the presence of chronic

\*Yüzüncü Yıl Üniversitesi Tıp Fakültesi, Göğüs Cerrahisi Anabilim Dalı, VAN

#### Yazışma adresi:

Yrd. Doç. Dr. İrfan Yalçinkaya Tıp Fakültesi Hastanesi Göğüs Cerrahisi Kliniği 65200, VAN

Tel. (432) 216 83 40

Fax. (432) 216 74 62

pulmonary symptoms and/or cystic lesions are observed in radiologic examination, bronchogenic cysts must be considered in prediagnosis.

**Key words:** Bronchogenic cyst, lung, adult.

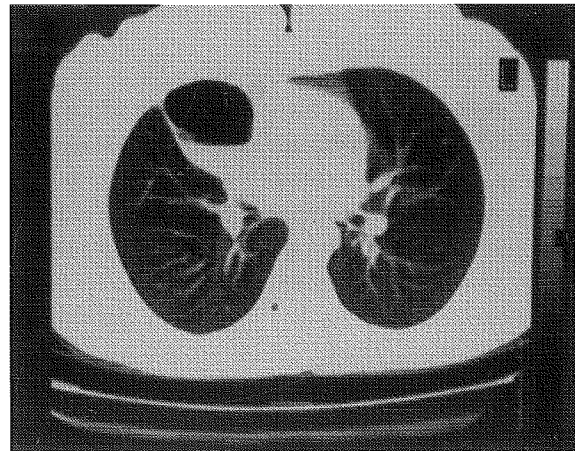
### GİRİŞ

Bronkojenik kistler, konjenital bronkopulmoner malformasyonların bir alt grubudur. Embriyonal dönemde primitif ventral foregut'dan köken alırlar (1). Gelişimsel foregut kistleri respiratuar ve digestif tüp arasındaki boşluktan gelişir. Bu gelişim erken bir evrede olursa kist trakea, karina veya ana bronşlara yakın yerleşim gösterir. Gelişim geç dönemlerde yani bronşial tomurcuklanma ve dallanma sırasında olursa akciğer parankiminde yerleşir.

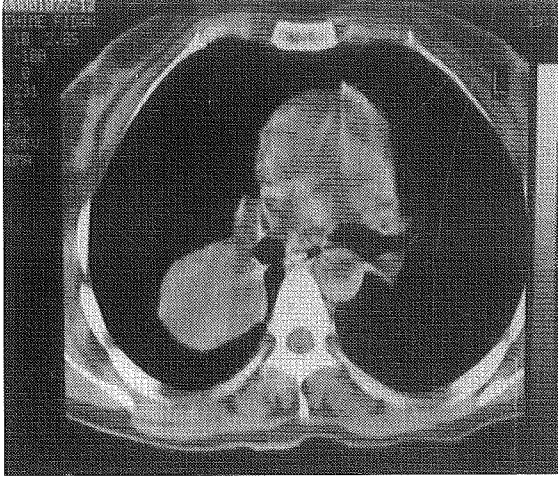
Bu çalışmada, kliniğimizde 4 yıl içerisinde opere edilmiş ve bronkojenik kist tanısı almış 4 olgu klinik, radyolojik ve cerrahi bulgular açısından irdelenmiştir.

### OLGULAR

Olgularımızın hepsi bayan olup yaşları 30-56 (ort. 43,3) arasında değişmekte idi. Hepsinde 2-4 (ort. 2) yıl aralıklı süren öksürük, balgam çıkarma, nefes darlığı ve göğüs ağrısı yakınmalarından ikisi veya daha fazlası mevcuttu. İki olguda daha önce yattığı klinikte yapılan bronkoskopi normal olarak değerlendirilmişti. Standart akciğer grafileri ve özellikle bilgisayarlı toraks tomografilerinde kistik lezyon saptandı (Resim 1, 2).



**Resim 1.** Sağ akciğer üst lob posterior segmentte düzgün kontürlü kistik lezyon



**Resim 2.** Sağ akciğer orta lobda, kalp komşuluğunda içinde hava-sıvı seviyesi olan ince duvarlı kistik lezyon.

Bronkojenik kistlerin hepsi sağ akciğerde olup bir olguda üst lob posterior segmentte, bir olguda orta lob medial segmentte ve iki olguda da alt lob süperior ve mediobazal segmentte lokalize idi. Bütün olgularda kistler bronşla iştirakli olup iki olguda kistik yapının içinde mukus vardı. Olguların hepsine sağ posterolateral torakotomi ile yaklaşıp bir olguda basit komplet eksizyon, üç olguda da kistin lokalizasyonu nedeniyle duvarını döşeyen epitel soyulup kapitonaj uygulandı. Bir olguda aynı zamanda masif perikardial efüzyon da olduğundan perikardial pencere açıldı. Olgularımızın ikisinde postoperatif dönemde bronkoskopiye gerektiren ateletazi gelişti. Bütün olgularda postoperatif patoloji bronkojenik kist ile uyumlu olarak rapor edildi. 1-30 ay (ort. 11) izlenen olgularda nüks saptanmadı.

## TARTIŞMA

Bronkojenik kist, trakeobronşial ağacın gelişimi sırasında başlangıçtan alveoler bölgeye kadar olan farklılaşmanın anormalliğinden doğar. Sıklıkla akciğer parankimi ve mediastende rastlanır. Genellikle intratorasik yapılarda yerleşim göstermesine rağmen çok nadir de olsa subdiyafragmatik alan, retroperitoneal bölge, subkutaneal, suprasternal ve hatta servikal bölge gibi ekstratorasik yerleşimli olgular da bildirilmiştir (2, 3, 4).

Bronkojenik kistler olgularımızda olduğu gibi erişkin yaşta saptanabileceği gibi pediatrik yaş grubunda da rastlanılabilir. Bu sebeple sık sık solunum yolu enfeksiyonu geçiren çocuklarda da akla gelmelidir. Gerek çocuklar ve gerekse erişkinlerde eğer gözden kaçarsa tekrarlayan enfeksiyonlar nedeniyle ileriki yıllarda karşımıza harap olmuş akciğerle gelebilirler.

Bronkojenik kistler semptom verebilir ya da çekilen grafilerde tesadüfen saptanır. Lokalize olduğu yere göre, basıya ya da bronşla iştirakli oluşuna bağlı olarak değişik klinik bulgularla karşımıza çıkar. Literatürde bildirilen komplikasyonları arasında süperior vena kava sendromu, trakeal veya özefageal kompresyon, pnömotoraks, unilateral ventilasyon-perfüzyon bozukluğu, lobar amfizem ve pnömoni sayılabilir (5). Olgularımızda aralıklı tekrarlayan solunum yolu enfeksiyonu ve bir olgumuzda da yalnızca gece yatınca oluşan kronik öksürük şikayeti vardı.

Kistler hava yolu ile irtibatlı olabilir veya olmayabilir. Kistin içi silialı kolumnar veya küboidal epitelle döşelidir, içinde mukus bulunabilir. Histolojik olarak duvarında kartilaj ve bronşial bez bulunabilir. Olgularımızın hepsinde kist bronşla iştirakli ve ikisi de mukus ile dolu idi.

Tanıda radyolojik tetkik ilk ve en önemli basamağı oluşturur. Bilgisayarlı tomografi lezyonun kistik veya solid yapıda olup olmadığını ayırtetmede mutlaka gereklidir. Parankim içi olanlar genellikle keskin sınırlı, yuvarlak veya oval görünümündedirler. Eğer bronşa açılmışsa hava-sıvı seviyesi görülebilir. Ayırıcı tanıda daha çok ülkemizde sıkça görülen hidatik kistlerle karışabilir. Bronkojenik kistler bilateral form gösterebileceği gibi aynı akciğerde birden fazla sayıda da olabilir (6). Ayrıca başka anomalilerle ( sekestrasyon gibi ) ve hastalıklarla ( tüberküloz gibi ) birlikte olabilirler (2). Literatürde malign transformasyon gösteren konjenital mediastinal bronkojenik kistli bir olgu bildirilmiştir (7).

Hem tanının doğrulanması hem de mevcut veya ileride oluşabilecek komplikasyonların önlenmesi amacıyla klinik semptomu olsun olmasın bütün bronkojenik kistlerde cerrahi endikedir. Mediastinal olanlarda basit komplet eksizyon yeterli olurken (açık torakotomi veya video-yardımlı torakoskopi yoluyla), intraparakimal olanlarda ise doku harabiyeti yoksa basit komplet eksizyon ya da deepitelizasyon+kapitonaj yöntemi akciğer parankimini koruma yönünden uygundur. Olgularımızda kistin etrafındaki parankimde doku hasarı olmadığından konservatif cerrahi yöntemleri tercih ettik. Komplike olmuş kistlerde ise rezeksiyon yoluna gidilebilir. Sadece kistektomi ve kapitonaj yapıp kistin duvarını döşeyen epitel soyulup bütünlüğü bozulmazsa ileriki dönemlerde nüks gelişme ihtimali çok fazladır (3). Erişkin yaşta hastalarda kronik pulmoner semptomlar varsa ve/veya radyolojik incelemelerde akciğerde kistik lezyon saptanmışsa bronkojenik kistlerin hatırlanması gerekmektedir.

**KAYNAKLAR**

1. Ribet ME, Copin MC, Gossalin B. Bronchogenic cysts of the lung. *Ann Thorac Surg* 1996; 61:1636-1640.
2. Keleş M, Çelik M, Şenol C, ve ark. Bronkojenik kistler; 23 olgunun retrospektif değerlendirilmesi. *Solunum19(TÜSAD XX.Ulusal Kongresi Kitabı)* 1994; 835-841.
3. Kerimoğlu B, Sayar A, Güleç H, ve ark. İntratorasik bronkojenik kistler. *GKDC Dergisi* 1998; 6:91-94.
4. St-Georges R, Deslaurers J, Duranceau A. Clinical spectrum of bronchogenic cysts of the mediastinum and lung in adult. *Ann Thorac Surg* 1991; 52:6-13.
5. Aktogu S, Yuncu G, Halilcolar H, Ermete S, Buduneli T. Bronchogenic cysts clinicopathological presentation and treatment. *Eur Respir J* 1996; 9:2017-2021.
6. Bedirhan MA, Taşcı O, Calay Z, Hacıhanefioğlu U. Bronkojenik kistler- iki ilginç olgu nedeniyle. *GKDC Dergisi* 1995; 3:190-193.
7. Okada Y, Mori H, Maeda T, Obashi A, Itoh Y, Doi K. Congenital mediastinal bronchogenic cyst with malignant transformation: an autopsy report. *Pathol Int* 1996; 46:594-600.