

Streptococcus pneumoniae ile İlişkili Organize Pnömoni Olgusu

A Case of Organising Pneumonia Associated with Streptococcus pneumoniae

Dilek Çakmakçı Karadoğan, Sibel Özkurt, Göksel Kiter, Ali Ekinci, Sevin Başer, Fatma Evyapan

Pamukkale Üniversitesi Tıp Fakültesi, Göğüs Hastalıkları AD, Denizli

ÖZET

Organize pnömoni, birçok klinik ve radyolojik durumla ilişkili inflamatuvar bir akciğer hastalığıdır. Hiçbir solunumsal sıkıntısı olmayan 57 yaşındaki kadın hastanın yaklaşık 1 aydır devam eden uyku hali, halsizlik, yorgunluk, terleme, baş dönmesi yakınmaları mevcuttu. Akciğer grafisinde, bilateral yama tarzı infiltrasyonları olması nedeniyle ileri tetkiki yapıldı. Transtorasik tru-cut biyopsi sonucunda organize pnömoni (OP) tanısı kondu. Başlangıçta hiçbir etiyolojik faktör saptanamamışken, BAL sıvısında *Streptococcus pneumoniae* üremesi üzerine organize pnömoninin, mikrobiyolojik bir nedene ikincil OP olabileceği düşünüldü. Hastaya 1 mg/kg/gün prednizolon tedavisi başlandı ve 6 ay süreyle, azaltılan dozlarda verildi. Tedavi sonu kontrolünde, hastanın en belirgin yakınması olan uyku halinin tamamen geçtiği, olgunun klinik olarak iyileştiği ve radyolojik olarak lezyonların tama yakın gerilediği görüldü.

Anahtar sözcükler: bronşiyolitis obliterans organize pnömoni, kriptojenik organize pnömoni, interstisyel akciğer hastalığı, *Streptococcus pneumoniae*

ABSTRACT

Organizing pneumonia is a histopathological entity that has been described in association with numerous clinical and radiological conditions. A 57-year-old female patient was evaluated for somnolence, fatigue, exhaustion and sweating that started 1 month ago. Although she had no respiratory symptoms, bilateral patchy infiltrations were seen on her chest x-ray taken for routine evaluation for differential diagnosis of those infiltrations. Transthoracic tru-cut lung biopsy was taken and patient was diagnosed as organising pneumonia (OP) with relevant histopathological findings. Although no etiological factor has been identified at the beginning, *Streptococcus pneumoniae* has been determined in the BAL fluid and the case is thought to be OP secondary to a microbiologic etiology. Oral prednisolon treatment has been started at 1 mg/kg/day dosage and tapered within 6 months. Six months later, the somnolence disappeared completely, patient recovered clinically and infiltrations on her chest radiograph showed significant regression.

Keywords: bronchiolitis obliterans organising pneumonia, cryptogenic organizing pneumonia, interstitial lung disease, *Streptococcus pneumoniae*

GİRİŞ

Organize pnömoni (OP), akciğer hastalıkları içinde ender görülen ama oldukça karakteristik klinikopatolojik özellikleri olan bir tablodur. Benzer bulgular, altta yatan hiçbir neden bulunamadığında “idyopatik/kriptojenik” organize pnömoni adını alırken, başka bir hastalık ya da ilaç kullanımının akciğere yangısal etkisi olarak ortaya çıktığında

sekonder bronşiolitis obliterans organize pnömoni (BOOP) olarak adlandırılır.¹⁻³

Klinik olarak genellikle viral infeksiyon benzeri semptomlarla başlar ve bunu öksürük, egzersiz dispnesi, akciğer grafisinde yama tarzı multipl alveoler opasiteler ve restriktif solunum fonksiyon bozuklukları izler.¹⁻⁴

Kortikosteroid tedavisi ile BOOP’de klinik ve radyolojik bulgularda dramatik bir düzelme olmaktadır.¹⁻³

Alındığı tarih: 16 Eylül 2009; **Revizyon sonrası alınma:** 12 Mayıs 2010; **Kabul tarihi:** 19 Mayıs 2010

Yazışma adresi (Address for correspondence): Asistan Dilek Çakmakçı Karadoğan, Pamukkale Üniversitesi Tıp Fakültesi Göğüs Hastalıkları Anabilim Dalı Kınıklı/ Denizli 20000 Denizli, Tel: 0 (258) 444 07 28; *E-posta:* cakmakcidilek@yahoo.com

© 2011 Türkiye Solunum Araştırmaları Derneği (TÜSAD)

Solunum 2011;13(1): 49-53

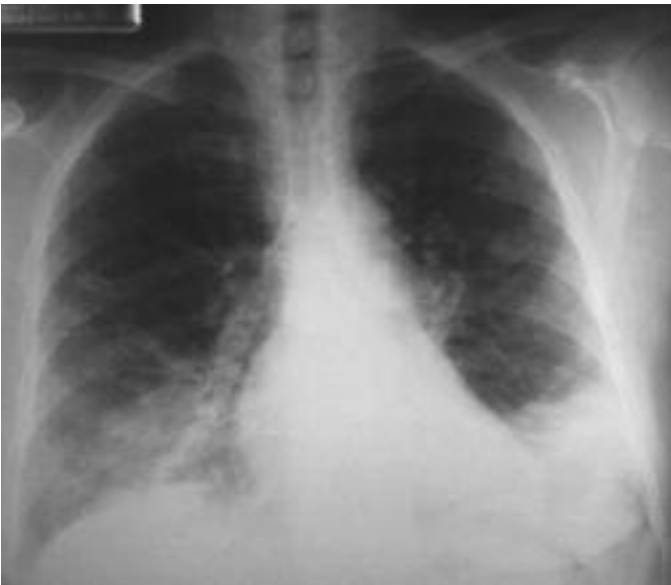Solunum Dergisi’ne www.solunum.org.tr adresinden ulaşabilirsiniz.

Olgumuz bakteriyel bir etkene bağılı sekonder organize pnömoni olgusu olsa da, infeksiyon bulgusu olmaksızın solunum dışı semptomlar ve özellikle aşırı uyku hali ile başvurması nedeniyle ilginç olduğunu düşünüyoruz. Ayırıcı tanıda organize pnömoninin akla getirilmesi ve altta yatan nedenin araştırılması gerekliliğini vurgulamak için olgumuzu sunuyoruz.

OLGU

Yaklaşık 1 aydır süren uyku hali, halsizlik, yorgunluk, terleme, baş dönmesi yakınmaları ile başvuran 57 yaşındaki kadın hasta değerlendirildi. On gün önce başvurduğu aile hekimi tarafından verilen geniş spektrumlu antibiyotik (levofloksasin tb 500 2×1 PO ve formoterol fumarat inhale beta-2 agonist) tedavisine yanıt alınmamıştı. Hastanın özgeçmişinde, 2 yıldır Tip II diabetes mellitus (DM) ve hipertansiyon (HT) mevcuttu. Soy geçmişinde, annesinde ve babasında Tip II DM ve HT olduğu öğrenildi. Sigara içme öyküsü, mesleki ve çevresel özellikli bir maruziyeti yoktu. Fizik muayenesinde, sistemik arteriyel basıncı:120/80 mmHg, solunum sayısı: 20/dak, nabız: 86 atım/dak, vücut sıcaklığı: 37.2°C olarak bulundu. İstirahat dispnesi, hırıltı, siyanoz ve çomak parmak saptanmadı. Solunum sistemi muayenesinde, bilateral olarak akciğer alt zonlarda, sağda daha belirgin olmak üzere, inspiyum sonunda ince raller duyuldu. Periferik lenf nodu saptanmadı. Akciğer grafisinde bilateral alt zonlarda infiltrasyon ve yer yer konsolidasyon alanları saptandı (Resim 1).

Hastanın nörolojik muayenesi normaldi ve uyku hali nedeniyle istenen psikiyatri konsültasyonu sonucunda ek öneride bulunulmadı.

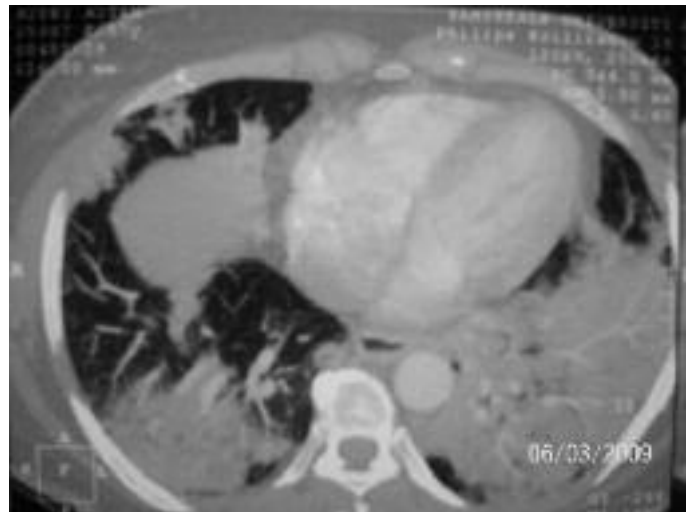

Resim 1. Sol alt zonda daha belirgin olmak üzere, bilateral alt zonlarda nonhomojen dansite artışı.

Laboratuvar incelemesinde patolojik olarak bulunan değerler şöyledi: kan lökosit sayısı: 13,500/mm³, trombosit sayısı: 655,000/mm³, CRP: 12.9 IU/L, eritrosit sedimentasyon hızı (ESR) >110 mm/1 saat. Pnömoni düşünülerek hastaya levofloksasin 500 mg tb. 2×1 ve antitusif önerilmişti. Bir hafta sonraki kontrolünde şikayetlerinin devam etmesi üzerine hasta, ileri inceleme için servise yatırıldı. Hastanın klinik tablosu atipik pnömoniyi de düşündürdüğü için, idrarda *Legionella* antijenine bakıldı. Sefuroksim aksetil 750 mg 3×1 İV, klaritromisin 500 mg 2×1 İV tedavisine başlandı. İdrarda *Legionella* antijeni (-) saptandı. Tüberkülin cilt testi, 8×5 mm endürasyon çapı ile negatif olarak değerlendirildi. Arteriyel kan gazı incelemesinde (oda havasında); pH:7.41, PaCO₂: 32 mmHg, PaO₂: 62 mmHg, HCO₃: 22 mmol/L, oksijen satürasyonu %92 idi. Radyolojik bulguların niteliğini ve yaygınlığını belirleyebilme amacıyla toraks bilgisayarlı tomografisi (BT) çekildi. Toraks BT'de bilateral alt loblarda daha belirgin olmak üzere, akciğer parankiminde periferik yerleşimli konsolidasyon alanları saptandı. Mediastende, en büyüğü sağ paratrakeal alanda, kısa eksen boyutu 8 mm olan 4-5 adet lenf nodu bulundu. Pulmoner arter embolisi görülmedi (Resim 2).

Eritrosit sedimentasyon hızı yüksekliğinin ayırıcı tanısı için istenen hematoloji konsültasyonunda patoloji saptanmadı; eritrosit sedimentasyon hızı yüksekliği infeksiyona bağlandı. ANA profili 1/100 titrede zayıf (+), diğer romatolojik parametrelerin negatif olduğu görüldü. Solunum fonksiyon testinde, FEV₁/FVC: %91, FEV₁:1.47 L/s (beklenenin %67'si), FVC:1.6 L/s (beklenenin %63'ü), MEF₂₅₋₇₅:2.21 (beklenenin %75'i), TLco: 4.12 mmol/kPa/dak (beklenenin %67'si), Kco: 1.46 mmol/kPa/min/L (beklenenin %67'si) saptandı.

Bir hafta sonra çekilen kontrol PA akciğer grafisinde, bilateral akciğer bazallerindeki infiltrasyonlarda artış



Resim 2. Bibaziler yama tarzında, yer yer içinde hava bronkogramları içeren konsolidasyon alanları.

TARTIŞMA

görülmesi üzerine bronkoskopi yapıldı, endobronşiyal lezyon izlenmedi. Bronkoalveoler lavaj (BAL), TBB (transbronşiyal biyopsi) ve korumalı mikrobiyolojik fırça (PSB) yapıldı. BAL sıvısının histopatolojik incelemesinde %30 makrofaj, %60 nötrofil, %10 lenfosit görüldü. BAL sıvısı kültüründe penisilin duyarlı *Streptococcus pneumoniae* üremesi üzerine, kullanmakta olduğu antibiyotikler kesilerek ampisilin-sulbaktam 1 gr 2x1 İV tedavisine geçildi. TBB'nin histopatolojik incelemesi sonucu tanısız özellikte değildi. Bir hafta sonra çekirtilen toraks BT'de, iki akciğerin de alt loblarında daha belirgin olan, hava bronkogramları içeren fokal konsolidasyon alanları, mediastinal ve hiler sınırdaki büyümüş lenf nodları saptandı (Resim 3). TBB'den tanı gelmemesi üzerine kesin tanı için tru-cut ile TTİB (transtoraksik iğne biyopsisi) yapıldı. Alınan biyopsi örneğinin histopatolojik incelemesi, alveoller içinde gevşek bağ dokusu alanlarının görülmesi ile organize pnömoni olarak raporlandı.

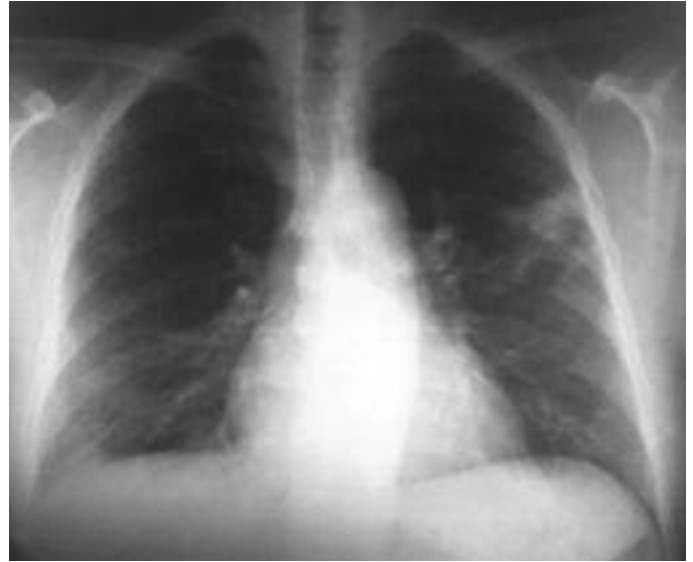Tedavide, metil prednizolon 60 mg/gün dozunda peroral başlandı. Kontrol amacıyla tedavinin 3. ayı sonunda çekilen PA akciğer grafisi ve toraks BT'de bilateral infiltrasyonlarda belirgin gerileme saptandı (Resim 4-5).

Hastanın 6. ay sonundaki kontrolünde hiçbir yakınması yoktu. PA akciğer grafisinde belirgin bir infiltrasyon görülmedi (Resim 6). Toraks BT'de öncekilere göre belirgin düzelme olmakla birlikte, sağ akciğer orta lob lateral segmentte hava bronkogramları içeren konsolidasyon alanı ve bilateral akciğer alt loblarda birkaç adet fokal konsolidasyon alanı görüldü (Resim 7). Başvuru yakınmaları kortikosteroid tedavisi başladıktan sonraki bir hafta içinde geçti. Hastanın sistemik kortikosteroid tedavisi 16 mg/gün peroral olarak devam etmektedir.

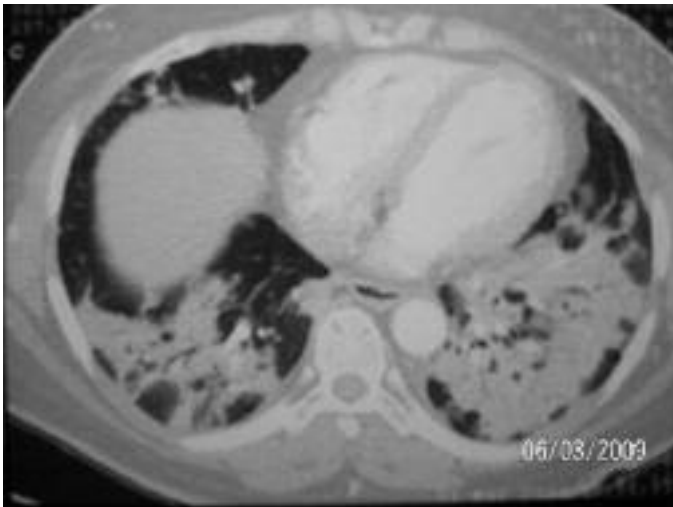Bronşiolitis obliterans organize pnömoni (BOOP) sıklıkla 5.-6. dekatta ortaya çıkan, klinikopatolojik bir sendromdur.¹⁻³

Altta yatan nedenler arasında enfeksiyonlar, bağ dokusu hastalıkları, ilaçlar, toksik gaz maruziyeti, hematolojik maligniteler, radyasyon ve transplantasyon bulunur.^{8,7} Olgumuzda, olası etiyolojik nedenler için gerekli incelemeler yapıldı ve anlamlı bir maruziyet öyküsü, romatolojik veya hematolojik bir hastalık saptanmadı.

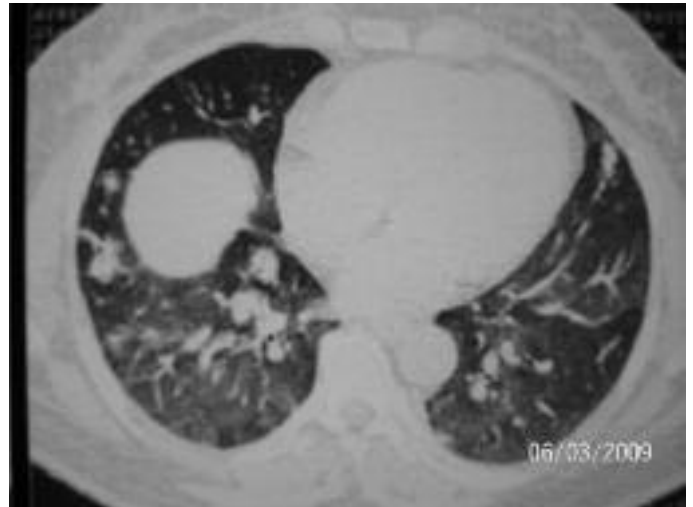
Klinik tablo oldukça karakteristiktir. Birkaç haftadır devam eden, viral enfeksiyon benzeri bir tablo şeklinde, kuru öksürük, ateş yüksekliği, kırıklık, iştahsızlık ve kilo kaybı, başlangıçta en sık rastlanan yakınmalardır.^{2,3}



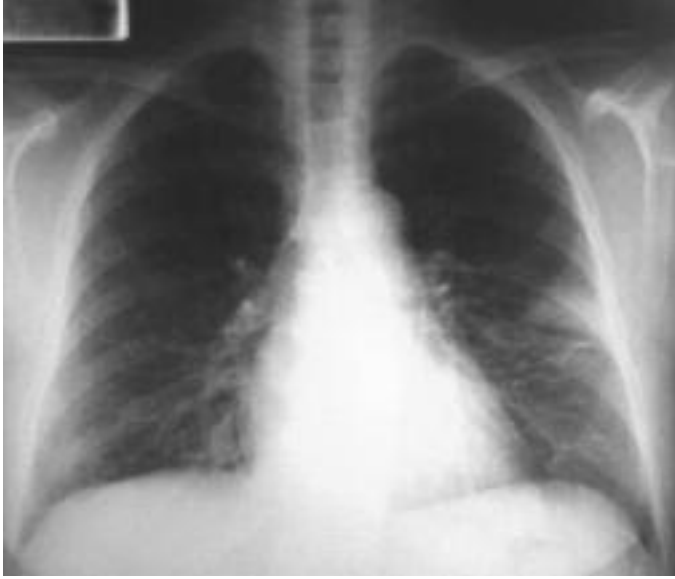Resim 4. Üçüncü ayda kontrol PA akciğer grafisinde infiltrasyonlarda belirgin gerileme.



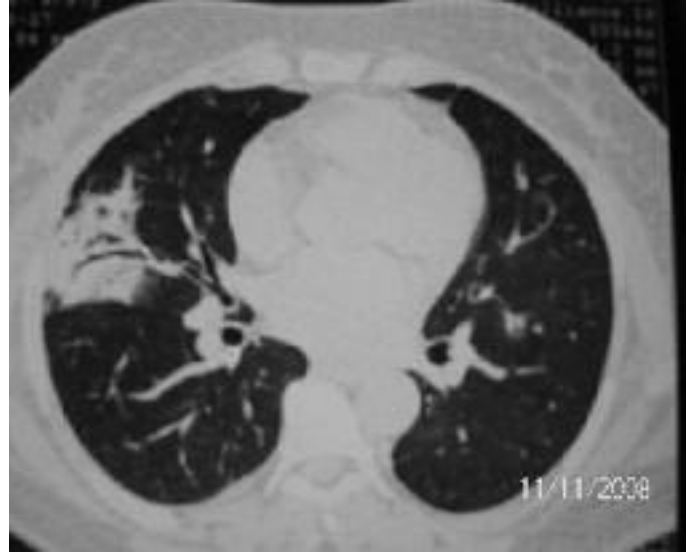Resim 3. Her iki akciğer alt loblarda hava bronkogramları içeren fokal konsolidasyon alanları.



Resim 5. Üçüncü ayda kontrol toraks BT'de infiltrasyonlarda belirgin gerileme.



Resim 6. Altıncı ayda kontrol PA akciğer grafisi.



Resim 7. Altıncı ayda kontrol toraks BT: Sağ akciğer orta lob lateral segmentte hava bronkogramları içeren konsolidasyon alanı.

Olgumuzun belirgin özellikleri aşırı uyku hali, halsizlik ve terleme idi; solunumsal semptomları yoktu. Uyku hali hastanın en çok yakındığı rahatsızlıktı. Ancak polisomnografi yapılmadı ve tedavi sonunda bu yakınması da geriledi.

Solunum sistemi oskültasyonunda seyrek raller duyulabilir. Genellikle bakteriyel pnömoni olarak tanı alıp, geniş spektrumlu antibiyotiklerle tedaviye yanıt vermediği gözlenir.¹⁻³ Hastamızda böyle bir öykü alınmış ve antibiyotik tedavisine yanıt alınmadığı için ileri inceleme ve tedavi amacıyla serviste yatarak tetkiki yapılmıştı. Hatta bir üreme saptanması üzerine, duyarlı olduğu bilinen antibiyotik ile tedavisi düzenlenmiş, yine de radyolojik düzelmeye edilememiştir.

BOOP hastalarında ESR yüksek saptanır ve bizim olgumuzda olduğu gibi çok yüksek değerlerde de olabileceği literatürde belirtilmiştir.^{3,8,9} Biz de olgumuzda sedimentasyon yüksekliğinin altta yatan olası bir malignite, romatolojik hastalık veya enfeksiyöz bir patojene bağlı olabileceğini göz önünde bulundurarak tüm incelemeleri yaptık. Bronkoskopik lavaj sıvısında üreyen *Streptococcus pneumoniae*, organize pnömoniyeye neden olduğu bilinen bir mikroorganizmadır.³ Antibiyotik tedavisine karşın klinik ve radyolojik bulguların düzelmemiş olması nedeniyle biyopsi yapılması gerekmiş ve sonuçta da organize pnömoni tanısına ulaşılmıştır. Bulgular ancak kortikosteroid tedavisi ile düzelmiştir. Bu durum, streptokoksik pnömoni tanısının dışlanıp sekonder organize pnömoni olarak değerlendirilmesini sağlamaktadır. Her ne kadar pnömönide de ESR yüksekliği olduğu bilirse de, özellikle antibiyotik tedavisine yanıt alınamayan olgularda diğer nedenlerin araştırılması gerektiği kanısındayız.

BOOP'li hastalarda sıklıkla hafif-orta derecede restriktif solunum fonksiyon bozukluğu bulunur. Karbonmonoksit difüzyon kapasitesi azalır. İstirahatte ve/veya egzersiz sırasında

da hafif hipoksemi sık saptanan bir bulgudur.¹⁻³ Olgumuzda da arter kan gazında hafif hipoksemi, restriktif solunum fonksiyon bozukluğu ve azalmış karbonmonoksit difüzyon kapasitesi görülmüştür. Bu bulgular, parankimal bir hastalık varlığına işaret eder.

Temel radyolojik görünüm genellikle periferik yerleşimli multifokal konsolidasyonlardır.^{1-3,6} Çok değişik radyolojik bulgular saptanabilse de, bizim olgumuzda, daha sık karşılaşılan şekilde, içerisinde hava bronkogramları da olan konsolidasyon alanları izlenmiştir.

Olgumuzda BAL sıvısında *S. pneumoniae* üremesi olması nedeniyle organize pnömoninin üreyen mikroorganizmaya bağlı olabileceği düşünüldü.

Tanı için doku incelemesi gerekmektedir. Bronkoskopi sırasında transbronşiyal akciğer parankim biyopsisi (uç biyopsi) yapılabileceği belirtilmektedir. Doğru tanı koyma oranı %69 olarak bildirilmektedir.¹³ Bizim olgumuzda ise TBB ile alınan uç biyopside spesifik bir tanı konamadı. Bunun üzerine, BT eşliğinde transtorasik *tru-cut* biyopsi sonucunda OP olduğu kanıtlandı. Bronşiolitis obliteransa ilişkin görünüm saptanamaması, küçük biyopsi örneğinde değerlendirme yapılmasına bağlı olabilir. Radyolojik olarak BOOP'nin düşük dereceli pulmoner lenfomalar ve bronkoalveolar karsinomayla benzer görünüme sahip olabileceği göz önünde bulundurularak, histopatolojik olarak tanının desteklenmesi yoluna gidilmelidir. Olgumuzda da malignensi kuşkusu nedeniyle gerekli histopatolojik incelemeler yapıldı. Ayrıca, takiplerinde kortikosteroid tedavisi ile klinik ve radyolojik düzelmeye izlenmesi üzerine OP'nin malignensiye eşlik eden bir histopatolojik bulgu olması kuşkusundan uzaklaşmış oldu.

BOOP'nin standart tedavisi kortikoterapidir. Sürenin 6 ile 12 ay olması gerektiği belirtilmektedir. Tedaviye yanıt,

hastaların büyük çoğunluğunda mükemmeldir.¹⁴ Bizim olgumuzda da kortikosteroide başlandıktan sonra klinik ve radyolojik olarak belirgin düzelme gözlemlendi.

Sonuç olarak, akciğer grafisinde infiltrasyon saptanan, antibiyotik tedavisine karşın infiltrasyonlarda gerileme olmayan hastalarda, ayırıcı tanıda BOOP her zaman akla gelmeli ve ileri tetkikler için gerekli invazif girişimler yapılmalıdır. Ayrıca, hiçbir solunumsal yakınma olmadan, sadece uyku hali, halsizlik ve terleme ile başvuran hastalarda radyolojik bulgular da destekliyorsa BOOP göz ardı edilmemelidir.

KAYNAKLAR

1. Başay N, Berkoğlu M. Bronşiyolitler. In: Diffüz Parankimal Akciğer Hastalıkları ed: Erdoğan Y, Samurkaşoğlu B. Mesut Matbaacılık. 2004; 2: 45-74.
2. Kırer G, Yuncu G, Bir F, Karabulut N, Özkurt S, Evyapan F. Kriptojenik Organize Pnömoni: İki Olgu Üzerinden Bilgi Güncellemesi. Türk Toraks Dergisi, 2008; 9 (1): 43-48.
3. Cordier JF. Cryptogenic organizing pneumonia. Eur Respir J 2006; 28: 422-446.
4. Kula Ö, Altınöz H, Dülger S, A case of Bronchiolitis Obliterans Organising Pneumonia, Turkish Respiratory Journal, 2000; 2: 57-60.
5. Alcolea S, Santiago Recuerda A, Prado MC. Cryptogenic Organizing Pneumonia and Mediastinal Lymphadenopathy, Arch Bronconeumol 2004; 40(8): 384-386.
6. Şen S, Şentürk E, Kaçar F. Soliter pulmoner nodül ve spontan pnömotoraks nedeniyle başvuran bir BOOP olgusu, Tüberküloz ve Toraks Dergisi, 2004; 52(3): 280-284.
7. Lee KS, Kullnig P, Hartman T. Cryptogenic organizing pneumonia: CT Findings in 43 Patient, ARJ 1994;162: 543-546.
8. Erdoğan E, Debirkazık F, Emri S, Organizing pneumonia after radiation therapy for breast cancer. Turkish Society of Radiology 2006; 12: 121-124.
9. Song J, Gorgan L, Corkey R, An Unusual Case of BOOP Concomitant with Bronchioloalveolar Carcinoma. Respiration 2004; 71: 91-97.
10. Hancı E, Hatipoğlu ON, Karlıkaya C. Bronşiolitis Obliterans Organize Pnömoni: Olgu Sunumu. Solunum 2000; 2: 27-30.
11. Tatar D, Güneş EY, Halilçolar H. Bronşiolitis Obliterans Organize Pnömoni (4 Olgu Nedeniyle). Solunum 2002;4:38-40.
12. Lt Col CDS Katoch, Bronchiolitis Obliterans with Organising Pneumonia presenting as Non Resolving Pneumonia. MJAFI 2006; 62: 378-380.
13. Poletti V, Cazzoto S. The diagnostic value of bronchoalveolar lavage and transbronchial lung biopsy in COP. Eur Respir J, 1996; 9: 2513-2516.
14. Wells AU. Cryptogenic organizing pneumonia. Seminars in Respiratory and Critical Care Med, 2001; 22(4): 449-459.