

## MESLEKİ PARANKİMAL AKCİĞER HASTALIKLARI

Figen ATALAY

Karaelmas Üniversitesi Tıp Fakültesi Göğüs Hastalıkları, ZONGULDAK

Yirmibirinci yüzyılda işyerinde karşılaşılan toksik maddeler ve işyerine özgü tehlikeler hala halk sağlığı üzerinde tehdit oluşturmaya devam etmektedir. Mesleki akciğer hastalıkları tüm meslek hastalıkları arasında birinci sırada gelmektedir. Temel olarak mesleki akciğer hastalıkları<sup>(1)</sup>:

1. Mesleki hava yolu hastalıkları
  - Mesleki astım
  - Bisinozis
  - KOAH
2. Akut toksik inhalasyon sendromları
  - Toksik pnömoni
  - Metal dumanı
  - Polimer dumanı
  - Duman inhalasyonu
3. Hipersensitivite pnömonisi
4. Pnömokonyozlar
5. İnfeksiyon hastalıkları
6. Maligniteler
  - Sinonazal kanser
  - Akciğer kanseri
  - Mezotelyoma

Pnömokonyozlar ve hipersensitivite pnömonisi mesleki difüz akciğer hastalıkları başlığında incelenebilir. İşyerinde maruz kalınan birçok değişik madde difüz parankimal akciğer hastalığına(DPAH) sebep olmaktadır ve her geçen gün bu maddelerin listesi genişlemeye devam etmektedir. Mesleki olan ve olmayan akciğer hastalıklarının klinik, radyolojik ve patolojik görünüşleri benzerdir (Tablo 1)<sup>(2)</sup>.

### Epidemiyolojisi

Mesleki parankimal akciğer hastalıklarının epidemiyolojisi halen tam olarak bilinmemektedir. Coultas ve ark.'nın popülasyon bazlı çalışmalarında Difüz parankimal akciğer hastalığı prevalansı %14 ve insidansı %12 bulunmuştur<sup>(3)</sup>. Avrupa kayıtlarında DPAH prevalansı %4-18 arasında ve insidansı da %13-19 arasında değişmektedir<sup>(4)</sup>.

### Tanısı

Mesleki DPAH'nin tanısı; DPAH'a sebep olduğu bilinen

bir maddeye maruziyet hikayesinin olması, latent döneminin olması, tipik klinik ve radyolojik görünüşleri ve DPAH'a sebep olabilecek diğer nedenlerin dışlanması ile konur. Akciğer biyopsisi bu koşullar tam olarak sağlandığında gerekmez. Atipik görünüşlerin varlığında veya madde iyi bilinen bir madde olmadığında biyopsi gerekir. Bu durumda doku analizi şüpheli mineral veya metal için yardımcı olabilir<sup>(2)</sup>.

**Tablo 1:** Difüz akciğer hastalıkları ve mesleki maruziyetler

Klinik görünüm	Patolojik görünüm	Mesleki maruziyet
IPF	Usual interstisyel pnömoni	Asbestoz, uranyum, kömür, plutonyum, miks toz
NSIP	Nonspesifik interstisyel pnömoni	Organik antijenler
DIP	Deskuamatif interstisyel pnömoni	Tekstil çalışanları, inorganik partiküller, alüminyum
BOOP	Bronşiyolit obliterans ve organize pnömoni	Sprey boya tekstili
Alveoler proteinoz	Alveoler proteinoz	Silika maruziyeti, alüminyum
Pulmoner hemoraji	Alveoler hemoraji	Asid anhidrit, solvent maruziyeti
GIP	Giant cell interstisyel pnömoni	Kobalt
ARDS/AIP	Difüz alveoler hasar	İrritan inhaleasyon hasarı, Kadmiyum, berilyum, klorin, NO <sub>x</sub> , SO <sub>x</sub>
Bronşiyolit obliterans	Konstriktif bronşiyolit	NO <sub>x</sub> , Klorin
Bronşiyolit	Selüler bronşiyolit	Organik antijenler
Sarkoidoz	Granulamatöz inflamasyon	Berilyum, organik antijen, zirkonyum, alüminyum, titanyum
Lipoid pnömoni	Lipoid pnömoni	Yağ bazlı metal çalışanlarının inhalasyonu

### Patogenezi

Difüz pulmoner akciğer hastalığı patogenezinde maruz kalınan madde önemlidir. Bazı maddeler kazanılmış immün sistem yolu ile etkilerini gösterirler. Bunların etkileri antijen veya haptenler gibidir immün duyarlanmaya neden olurlar ve immün aracılı inflamasyona yanıt olarak daha sonra da fibrozis gelişebilir. Bu gruptaki ajanlara en iyi örnek berilyumdur<sup>(5)</sup>.

Diğer ajanlarda (asbest, kömür, silika,vb) kümülatif maruziyet

dozu fibrozis gelişimi için önemlidir. Solunan ajanın büyüklüğü, çözünürlüğü, oksidasyon/redüksiyonu ve atılımı da önemlidir.

Fiberler için; patogeneizde fiberlerin çapı önemlidir. Çünkü uzun, ince fiberler daha fibrojeniktir. Ajanların bu grubu direk oksidan etki ile alveoler makrofajların ve alveoler epitel hücrelerin aktivasyonu ve diğer mekanizmalar ile kompleks inflamatuvar kaskat ile aktive olur. İltihabi ve immün etkili hücrelerin alveol duvarı ve boşluklarında birikmesi ile karakterize alveolitis oluşur. Lökositlerin birikimi sonucu alveoler yapı bozulur, parankimal hücreleri etkileyen mediyatörler açığa çıkarak fibrozisi stimüle eder. En sonunda alveollerin kalın bağ dokusu bantlarıyla ayrılmış kistik boşluklar haline dönüştüğü fibrotik akciğer dokusu oluşur<sup>(2,6)</sup>.

### Tedavi

Mesleki DPAH'de; maruziyetin azaltılması veya engellenmesi yanında esas tedavi destekleyici tedavidir. Hipoksemi için oksijen, infeksiyon için antibiyotik, kor pulmonale geliştiğinde diüretikler, pulmoner rehabilitasyon ve fizyolojik destektilir<sup>(2)</sup>.

## SPEŞİFİK AJANLAR

### FİBRÖZ TOZLAR

İnorganik fibröz tozlar tarafından oluşan DPAH'nın en iyi örneği asbestozdur (Tablo II)<sup>(2)</sup>.

**Tablo II:** İnorganik fibröz toz pnömokonyozları<sup>(2)</sup>

Ajanlar	Maruz kalınan iş kolları	Radyolojik görünüm
Asbestoz	Yapı malzemeleri, madencilik, fabrika, asbestos ürünleri, gemi yapımı ve tamiri, otomobil ve tren yolu çalışanları, elektrik tesisatı	Alt zonda yoğun retiküler opasite, balpeteği birlikte plevral hastalık yaygındır.
Palygorskites	Boya kalınlaştırıcı, kil, fuller's earth	Alt zonlarda yoğun retiküler opasite
Wollastone	Madencilik, seramik	Alt zonlarda yoğun retiküler opasiteler, plevral plaklar eşlik edebilir.
Zeolit	Çevresel maruziyet	Alt zonlarda yoğun retiküler opasiteler, plevral plaklar eşlik edebilir
Silikon Karbid (Caborondum)	Seramik, metal matrisli komponentleri,	Üst zonlarda yoğun retikülonodüler infiltrasyonlar, hiler dolgunluk eşlik edebilir.
Aliminyum oksit	Aliminyum oksit ile çalışanlar	Difüz irregüler interstisyel infiltratlar
Naylon flok	Naylon flok üretimi	Buzlu cam görünümü ve mikronodüler, retiküler opasiteler ve konsolidasyon görülebilir

**Asbest;** lifsel yapıda, fibröz natürde, kristalize hidrate silikattır. Bu mineral silisilik asitin magnezyum, kalsiyum, sodyum veya demir bileşikleri halinde bulunur. Isıya, sürtünmeye, kimyasal ajanlara dayanıklıdır. Aynı zamanda ucuz ve mükemmel yalıtıcıdır. Bu nedenle inşaat sektöründe, gemi-uçak-otomobil gibi taşıt yapımında su ve atıkların taşınmasında kullanılan boruların yapımında, ısı ve ses izolasyonunda kullanılır. Minerolojik yapısına göre serpantinler(krizotil) ve amfiboller (krozidolit(mavi asbest), amozit (kahverengi asbest), antofilit, tremolit, aktinolit) olarak iki ana gruba ayrılır<sup>(7)</sup>.

**Asbestoz;** asbeste genelde uzun süreli ve yüksek dozda maruz kalan kişilerde görülen interstisyel pnömoni ve fibrozisidir. Genellikle maruziyet süresi 20 yıldan fazladır <sup>(2,7)</sup>.

### Patogenez

Asbest lifleri aerodinamik özellikleri nedeniyle asinüsler kadar ulaşabilir. İn hale edilen asbestin büyük kısmı mukosilyer sistemle akciğerden atılsa da, değişen miktarda interstisyuma geçiş olur<sup>(8)</sup>. Bu miktar, lifin klirensine ve dozuna bağlıdır. Klasik bilgi en az 25 fiber/mL/yıl' da maruziyetin asbestoz gelişimine neden olduğudur. Son zamanlardaki çalışmalar daha düşük seviyelerde de gelişebileceğini göstermiştir. Hava boşluklarından interstisyuma geçiş ya makrofaj aracılı ya epitelden direk penetrasyon ya da epitelyal hasar oluşarak gerçekleşir. Biriken liflere ilk reaksiyon; öncelikle hava yolu bifürkasyonlarında ve daha az olarak alveollerde makrofaj birikmesi ile oluşan makrofaj alveolitidir. Lif yükü fazla ve klirens yetersiz kalırsa, makrofaj alveoliti gittikçe yoğunlaşır, hasar artar ve kronik fibrotik hastalık gelişir. Aktive alveoler makrofajlardan ve epitel hücrelerinden çeşitli proinflamatuvar, profibrotik sitokinler salınarak inflamatuvar cevap büyür. Önceleri terminal bronşiyollerin çevresinde gelişen fibrozis ilerleyerek terminal bronşiyollere ve alveoler septalara doğru uzanır ve son evre balpeteği akciğere doğru ilerleme meydana gelir<sup>(9)</sup>.

### Klinik

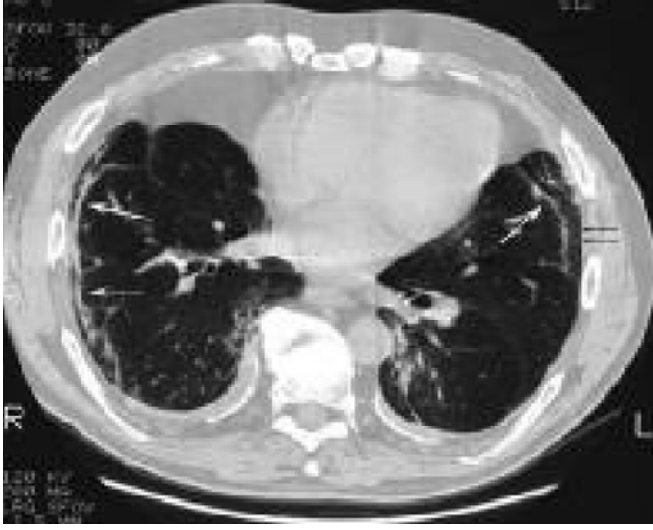
Asbeste bağlı plöropulmoner hastalıklarda olguların büyük çoğunluğu asemptomatiktir. En erken ve belirgin bulgusu dispnedir. Uzamış maruziyette dispneye kuru ve yaş öksürük eklenir. Göğüs ağrısı olabilir. Fizik muayenede oskültasyonda akciğer bazalinde bilateral raller tipiktir. Hipertrofik osteoartropati görülebilir. Korpulmonale gelişebilir<sup>(2,10)</sup>.

Solunum fonksiyon testlerinde; azalmış akciğer volümleri ve difüzyon kapasitesi ile restriktif tip solunum fonksiyon bozukluğu görülür. Asbeste bağlı peribronşiyal fibroz ve daralma nedeniyle obstrüktif solunum bozukluğu da izlenebilir. Küçük hava yolu obstrüksiyonu erken bulgudur.

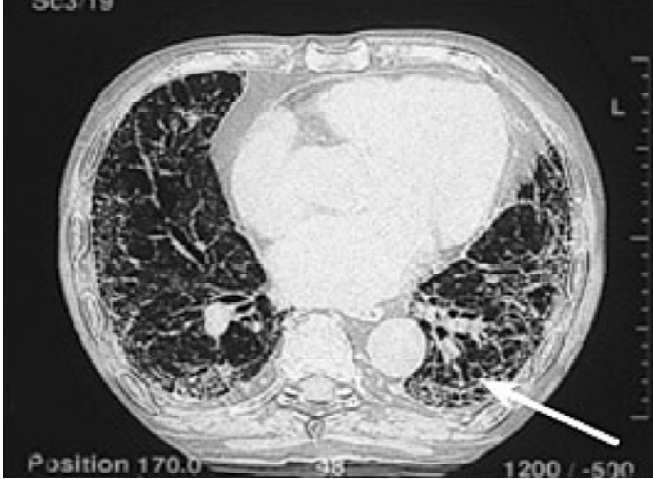Egzersizde hipoksemi olabilir fakat arteriyel CO<sub>2</sub> genellikle normaldir<sup>(10)</sup>.

### Radyoloji

Akciğer grafisinde tipik olarak akciğer bazalinde bilateral, difüz retikülodüler opasiteler izlenir. İlerlemiş hastalıkta balpeteği değişiklikler görülebilir. Yavaş ilerleyen interstisyel opasitelerin yanı sıra bilateral plevral plakların olması tanının güvenilirliğini artırır. YRBT akciğer grafisinden daha sensitiftir. YRBT bulguları (Resim 1, 2)



**Resim 1:** Asbestozlu hastanın toraks bilgisayarlı tomografi kesitlerinde subplevral çizgiler.



**Resim 2:** Asbestozlu hastanın yüksek rezolüsyonlu bilgisayarlı tomografi kesitlerinde periferik kistik lezyonlar, balpeteği görünümü.

- Subplevral küçük yuvarlak ve dağınık opasiteler
- Subplevral çizgiler
- İnterlobüler septanın irregüler kalınlaşması
- Parankimal bantlar
- Periferik kistik lezyonlar; balpeteği görünümü
- Paryetal plevra kalınlaşması veya plaklar

Asbestozun erken dönemlerinde lezyonların posterior ve bazal tutulumu nedeniyle dependan opasiteleri ayırt etmek için bu seviyelerde incelemenin pron pozisyonda da yapılması önemlidir.

Asbestozda parankimal değişikliklerin yanı sıra plevrada da kalsifiye plaklar ve difüz plevral kalınlaşma olabilir<sup>(2,11)</sup>.

### Tanı

Asbestoz tanısının akciğer biyopsisi gibi invaziv yöntemlerle konması gerekli değildir. Olguların %90'ında tanı klinik ve radyolojik bulgularla konur. Biyopsi yapıldığında asbest cisimciklerin varlığı veya fiberlerin gösterilmesi ile tanı konur<sup>(12)</sup>.

### Tedavi

Asbestoz için farmakolojik bir tedavi yoktur. Destek tedavi yapılır<sup>(10)</sup>.

## NONFİBRÖZ TOZLAR

### SİLİKOZ

Nonfibröz inorganik toza maruziyete sekonder mesleki DPAH'nın en iyi örneği silikozdur. (Tablo III). Silikoz yer kabuğunun yapısında yaygın olarak bulunan silika içeren tozlar ve kristalize silikaya maruziyet sonrasında görülür. Kristal ve amorf şekildedir. Kristal şeklindeki silika serbest silika olarak adlandırılır ve doğada üç şekilde bulunur; kuvarz, kristabalit ve tridimit. Bu üçü arasında en fibrojenik olanı tridimittir. Amorf silika akciğer için daha az toksiktir<sup>(2,13)</sup>.

**Tablo III:** İnorganik nonfibröz toz pnömokonyozu

Ajanlar	Maruz kalınan iş kolları	Radyolojik görünümler
Kristalin silika	Taş ocakları, yol yapımı, tünel açma,	Üst zonlarda daha yoğun nodüler infiltrasyon, PMF gelişebilir, hiler adenopati
Kömür tozu	Kömür tozu inhalasyonu	Üst zonlarda daha yoğun nodüler infiltrasyon, PMF gelişebilir, amfizem
Diğer karbon bileşenleri (siyah karbon)	Lastikler, boyalar, kalemler, metalurji, plastikler, karbon elektrotları	Üst zonlarda daha yoğun nodüler infiltrasyon, PMF gelişebilir,
Mika	Boiler, furnace, elektronik endüstrisi, yapı malzemeleri, lastik, boya, plastik	Orta-alt zonlarda yoğun retiküler opasite; balpeteği akciğer gelişebilir
Kaolin	Kaolin madeni, kağıt ürünleri, seramikler, kauçuk	Orta-alt zonlarda yoğun irregüler opasiteler; PMF görülebilir; plevral hastalık
Talk	Boya, kağıt, kozmetikler, deri, kauçuk, tekstil	Retiküler ve nodüler opasiteler

**Tablo IV:** Metal pnömokonyozları

Ajanlar	Maruz kalınan iş kolları	Radyolojik görünüm
Berilyum	Nükleer silahlar, elektronik, seramik, diş protezleri, otomotiv vb.	Orta ve üst zonlarda yoğun nodüler infiltrasyon, %20-30' unda hiler lenfadenopati
Kobalt	Ağır metal ürünleri, elmasla uğraşanlar	Orta alt zonda yoğun retikülonodüler opasiteler
Alüminyum	Metaller, yapı malzemeleri, seramik, vb.	Üst zonlarda yoğun retikülonodüler infiltrasyon, üst zonlarda bül ve buzlu cam görünümüleri
Titanyum	Metal ürünleri, boyalar, elektronik, savunma sanayi	Retikülonodüler infiltrasyon, plevral hastalık görülebilir.
Zirkonyum	Nükleer endüstri, seramik	İrregüler ve nodüler opasiteler,
Lantanitler	Lensler, elektronikler, cam ürünleri	Alt zonlarda yoğun irregüler opasiteler
Demir (siderozis)	Demir filizinin çıkarılması yada işlenmesi sırasında, çelik üretiminde,	Üst zonlarda yoğun veya yaygın nodüler opasiteler.
Kalay (Stannozis)	Kalay üretimi	Üst zonlarda yoğun veya yaygın nodüler opasiteler.
Baryum	Boya, kağıt, tıbbi malzeme olarak maruziyet	Diffüz nodüler opasiteler

Silikoz riskinin yüksek olduğu iş kolları şunlardır<sup>(14)</sup>;

1. Taş ocakları
2. Kuvars değirmeni
3. Kumlamacılık
4. Madencilik
5. Dökümcülük
6. Cam sanayi
7. Seramikçilik
8. Porselen işçiliği
9. Vitraycılık
10. Çimento üretimi
11. Kiremit ve tuğla üretimi

### Patogenez

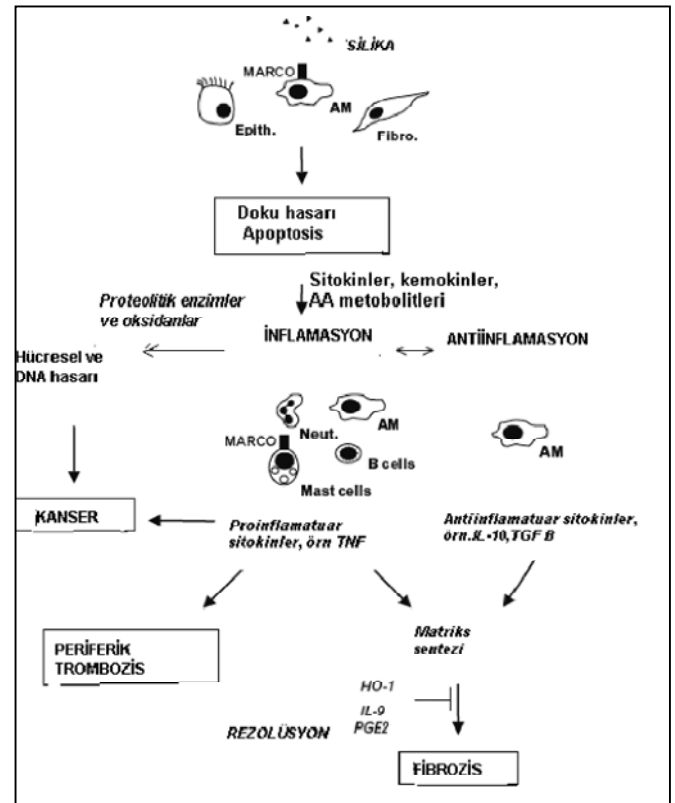
Silika partikülleri alveoler epitel yüzeye ulaştığında alveoler makrofajları, epitel hücrelerini ve fibroblastları stimüle eder. Akciğerlere nötrofil ve lenfosit kemotaksisini sağlayan faktörleri salgılar. Aktive olan alveoler makrofaj ve nötrofiller oksidan ve proteaz yapımını artırır. Bu da apoptozisi artırır ve alveol duvarını hasarlar. Oksidanlar aynı zamanda DNA hasarını da indükleyerek kanser oluşumuna neden olurlar. Aynı zamanda lökositlerden salgılanan growth faktörler ve sitokinler akciğer fibroblastlarını proliferate eder

ve matriks proteinleri üretilir. Mezenkimal hücreler ve konnektif doku matriksinin büyük kitlesi ile karakterize akciğer fibrozisi oluşur<sup>(15)</sup>. Son yıllarda yapılan çalışmalara göre; silika akut ve kronik akciğer inflamasyonunu başlatan ve sürdüren TNF $\alpha$  gibi proinflamatuvar sitokinlerin pulmoner ekspresyonunun yanı sıra apoptozis ve akciğer hasarı oluşturur, belki de bu olay başlangıçta MARCO gibi doğumsal immünitenin reseptörlerinin aktivasyonu ile başlatılır. Makrofajlar ve nötrofiller, mast hücreleri ve B lenfositler tarafından inflamasyon sırasında salınan proinflamatuvar sitokinler matriks proteinlerinin birikimini artırır. Akciğer inflamasyonu ve mediatörleri aynı zamanda trombozise neden olurlar. Ek olarak IL-10 (TGF- $\beta$  benzer şekilde) gibi sitokinler akciğer fibrozisinin gelişimi sırasında zarar verici etkiye sahiptir (Şekil 1)<sup>(16)</sup>.

Silika ile ilişkili İAH 3 şekilde oluşur<sup>(17)</sup>.

1. Kronik basit silikoz;
2. Akselere silikoz
3. Akut silikoz

Kronik veya klasik form, genellikle birkaç dekad düşük kuvarz içeren toz maruziyetini takiben gelişir. Akselere form, kronik forma benzer ancak daha yoğun maruziyet ile genellikle 5-10 yıl içinde gelişir. Akut formda solunan havada silika oranının yüksek olduğu ve yoğun maruziyet sonucu birkaç ay ile 5 yıl içinde gelişen formdur.



**Şekil 1:** Silikozun gelişmesi

Silika maruziyeti DPAH'a ek olarak deęişik pulmoner ve nonpulmoner hastalık gelişimi riskini artırır. Aktif tüberküloz, KOAH, kronik renal yetmezlik ve otoimmün hastalık (şkleroderma, romatoid artrit ve Wegener granülamatozu) riskini artırır. Silika sigaradan bağımsız bir insan karsinojenidir (2).

Kronik basit silikozlu olgular KOAH'ları olmadıkça sıklıkla asemptomatiklerdir. Hastalık ilerledikçe özellikle de progresif masif fibrozis geliştiğinde semptomlar gelişir. Semptomlar; egzersizde dispne, prodüktif öksürüktür. Her iki semptom kademeli olarak başlar ve yavaş ilerler. Pulmoner fonksiyon testlerinde tipik olarak kombine obstriktif ve restriktif defekt ile DLCO' da düşme vardır. Ağır progresif masif fibrozis geliştiğinde restriksiyon belirgindir. Fizyolojik bozulmanın en iyi göstergesi egzersizde arteriyel kan gazlarındaki bozulmadır (1,2,17).

Basit silikozda karakteristik radyolojik anormallik küçük, iyi sınırlı 2-5mm çapında, özellikle üst ve posterior zonları tutan nodüllerdir. Nodüllerin çapı 1 ile 10 mm arasında deęişebilir. Silikozlu hastalarda nodüller KİP'de ki nodüllerden daha iyi sınırlıdır. Küçük, iyi sınırlı nodüller basit veya unkomplike silikozlu olgularda görülür. 1cm'den büyük opasiteler veya hiperatenüe bölgeler(progresif masif fibrozis); komplike silikoz veya komplike KİP'in varlığını gösterir. Bu kitleler üst akciğer periferinde veya orta zonda hilusa doğru gelişme eğilimindedir. Plevra ile konglomere kitleler arasında amfizematöz alanlar vardır. Kitleler sıklıkla bilateral simetrik ve kalsifiedir ve kavitasyon gösterebilir. Hilusta yumurta kabuęu kalsifikasyon ve mediastinal LAP sıklıkla görülür (11).

Akciğer grafileri toz partiküllerinin akciğerde depolanmasını ve hastalığın progresyonunu deęerlendirmede kullanılan önemli bir tanı yöntemidir. İşçilerin maluliyet deęerlendirmelerinde yaygın olarak kullanılmaktadır. Akciğer grafilerini deęerlendirmek için International Labor Office (ILO)'nun 1980 yılında geliştirdięi klasifikasyon kullanılmaktadır(18).

**Akut silikoz (silikoproteinoz);** nadir görülür. Serbest silikaya ağır maruziyet sonucu ortaya çıkar. Maruziyet zamanı 6-8 ay kadar kısadır. Bu hastalık sıklıkla hızla ilerler ve solunum yetmezlięi ile ölüme neden olur. Radyolojik ve patolojik görünümü klasik silikozdan farklıdır pulmoner alveoler proteinoza benzer. Akciğer grafisi; air space patern ve hava bronkogramları ile perihiler yayımlı buzlu cam görünümü gösterir. Tüberküloz ve atipik mikobakteriyel enfeksiyon sıklıkla gelişir(11).

Silikozun tanısı genellikle akciğer biyopsisi gerektirmez. Biyopsi yapıldığında; patognomonik bulgu yuvarlak, hyalinize

nodüldür (=silikotik nodül). Silikotik nodüller akciğer parankiminde ve hiler lenf bezlerinde bulunur. Difüz interstisyel fibrozis hastaların az bir kısmında görülür(2).

Silikozda faydası kanıtlanmış spesifik bir tedavi yöntemi yoktur. Kortikosteroidler ve total akciğer lavajı gibi bazı tedaviler denenmiştir fakat hiçbirinin yararı görülmemiştir. Tedavi esas olarak maruziyetten kaçınma ve destek tedavisidir. Silikozlu hastaların tüberküloz yönünden araştırılması gerekir(2).

## KÖMÜR İŞÇİSİ PNÖMOKONYOZU

Kömür tam mineral deęildir. Bataklıkların altında uzun zaman sıkışmış ve birikmiş bitkilerin oluşturduęu karbonumsu kayadır.

Kömür işçisi pnömokonyozu (KİP) inorganik kömür tozlarının inhale edilip depolanmaları ve buna baęlı doku reaksiyonu sonucu oluşan parankimal akciğer hastalıęıdır(19). Kömür madencilerinin farklı çalışma bölgelerinde farklı oranda maruziyet söz konusudur. Yer altı madenlerinde toz konsantrasyonu en yüksek seviyededir. Kristalin silika maruziyeti ve buna baęlı silikoz riski yer altı çalışanlarında özellikle tünel açıcılarda, matkap kullananlarda ve taşıyıcılarda görülmektedir. Kazmacılar, tabancılar, barutçular, yıkamacılar, laęımcılar, kömür nakliyesinde çalışanlar kömür tozuna daha çok maruz kalırlar(20). Kömür madencileri mesleksi maruziyetler nedeniyle birçok hastalık için risk altındadır.

KİP'in patolojisinde; iki karakteristik morfolojik bulgu: kömür makülü ve progresif masif fibrozis(PMF)'dir. Basit KİP'deki primer lezyon kömür makülüdür. Maküller respiratuvar bronşiyollerin etrafında kömür tozu içeren makrofajlardan oluşur. Maküllerin dağılımı sentrilobülerdir. Maküle komşu hava yollarının genişlemesi ile oluşan fokal amfizem sigara içenlerinkine benzer olarak sentriasiner amfizemin bir formudur. Kömür tozlu makrofajların sayısı fazla ise respiratuvar bronşiyollerde yığılma, fibroblastlarda artma, retikülin liflerinde çoęalma ve düzensiz kollagen fibrozisi görülür. Daha geniş lezyonlar kömür nodülü olarak adlandırılır. PMF, radyografik olarak çapı 1cm veya daha büyük nodüllerin bulunması olarak tanımlanır. Geniş antrakotik pigment depolanması ve fibrozis olarak tanımlanmıştır(1).

Kömür tozunun akciğerde olası hasar oluşturma mekanizmaları şu şekilde tanımlanmıştır;

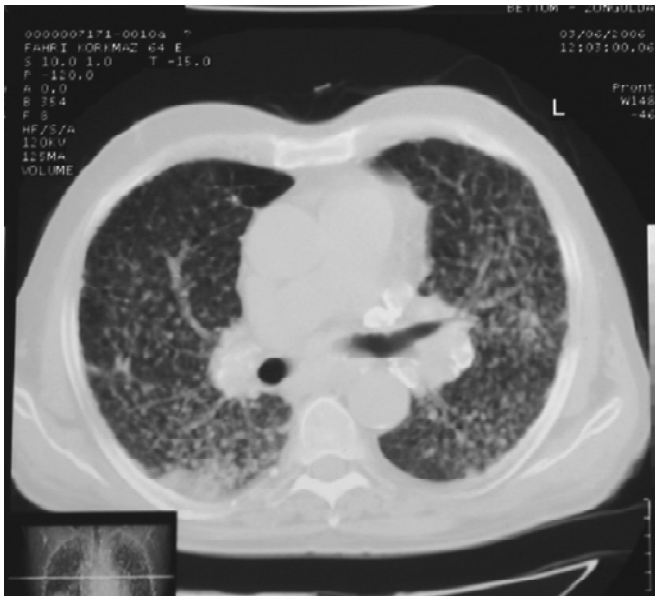1. Kömür tozunun direk sitotoksitesi
2. Kömür tozu maruziyeti sonrası hücre ölümü ile birlikte alveoler makrofajlardan oksidanların, enzimlerin ve hücre membran materyalinin salınımı

3. Alveoler makrofajlardan sitokin salınımının uyanılması. Bu sitokinlerin sekresyonu sonucu nötrofiller, monositlerin toplanması. Kömür tozu depolanana alanda fibroblast proliferasyonu ve kollagen sentezi gerçekleşir<sup>(13, 20)</sup>.

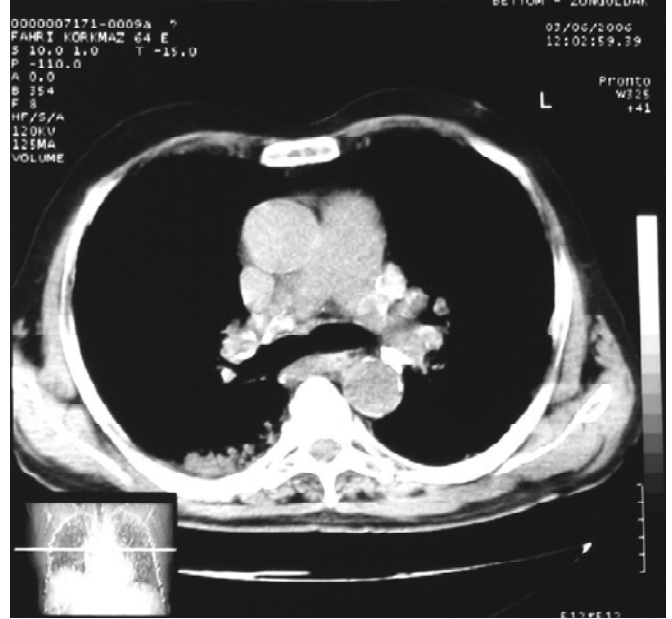
Aktive makrofajlar, nötrofiller olay yerine çeken reaktif oksijen radikalleri ve enzimlerin salınımına neden olan birçok mediyatör salgılar. Makrofajlardan üretilen inflamatuvar faktörler (TNF- $\alpha$ , IL-8 ve lökotrienler), nötrofiller için kemotaktik ajan olarak davranır ve nötrofillerin yapışmasını ve reaktif enzim salınımını (PDGF ve PAF) artırır. Bu faktörlerin varlığında inflamatuvar süreç ilerler, fibroblast büyümesi ve kollagen uyarımı artar<sup>(13)</sup>.

Kömür tozuna maruz kalan işçilerde çoğu kez basit KİP geliştiğinde semptom yoktur. Semptomlar genellikle kronik bronşitik değişikliklere bağlı gelişmektedir. Melanopitizis (siyah balgam çıkarma) PMF'deki lezyonların bronşa açılması sonucu görülebilir. KİP' de silikozisin aksine artmış tüberküloz enfeksiyon riski bulunmamaktadır<sup>(21)</sup>.

Basit form; basit KİP'de radyolojik görünüm tipik olarak küçük, yuvarlak nodüller opasiteler ve retiküler veya retikülonodüler infiltrasyondur. KİP'li hastalardaki nodüller 1-5mm çapında ve silikozlu hastalarinkinden daha iyi sınırlıdır (Resim 3). Hastaların %10-20'sinde akciğer grafisinde kalsifikasyonlar gözlenir. Kalsifikasyonlar nodüllerin santralinde olma eğilimindedir. Yumurta kabuğu kalsifikasyon paterni basit silikozun patognomonik bulgusu olmasına karşın basit KİP'li olguların sadece %1.3'ünde izlenir (Resim 4).



**Resim 3:** Kömür işçisi pnömokonyozu olan hastanın toraks bilgisayarlı tomografi kesitlerinde nodüler opasiteler



**Resim 4:** Kömür işçisi pnömokonyozu olan hastada multipl mediastinal kalsifiye lenfadenopatiler

Komplike form; Akciğer grafisinde büyük opasiteler (PMF) görülebilir. Büyük nodüller üst zonlarda olma eğilimindedirler ve orta ve alt zonlara yayılım gösterirler<sup>(22,23)</sup>. Klinik olarak progresif masif fibrozis akciğer kanserinden ayırmak önemlidir. Bu amaçla MR kullanılabilir<sup>(24)</sup>.

PET'de maligniteleri benign anormalliklerden ayırmak için kullanılabilir ancak pnömokonyoz zemininde gelişmiş malignitelerin tanısındaki rolü bilinmemektedir<sup>(25)</sup>.

KİP'li olgularda kalınan maruziyet süresi, toz yoğunluğu ve tozun içeriğine bağlı olarak kömür işçilerinde kronik bronşit, amfizem veya toza bağlı hava yolu obstrüksiyonu gibi fonksiyonel bozukluklar meydana gelmektedir. Komplike pnömokonyozda genellikle kalıcı restriktif ve obstriktif defektler meydana gelmektedir. Basit KİP'li hastalarda küçük hava yolu hastalığına ait bulgular bulunabilir. Geniş opasiteli komplike KİP'li hastalarda DLCO kapasitesi de azalmıştır<sup>(26)</sup>.

KİP'in spesifik bir tedavisi yoktur. Bu nedenle korunma, erken tanı ve komplikasyonların tedavisi önemlidir. Madencileri akciğer hastalığından koruma öncelikli olarak maruz kalınan toz konsantrasyonunu azaltmaktır. Kömür madenciliği metodlarının düzeltilmesi komplike ve basit pnömokonyoz sayısını azaltmaktadır<sup>(26)</sup>.

## METALLER

Metal tozu veya duman maruziyetine ikincil gelişen mesleki İAH'nın en iyi örneği kronik berilyum hastalığıdır. Kronik berilyum hastalığı sarkoidoza benzer granülatöz bir hastalıktır. Sarkoidoz gibi, akciğer primer tutulan organdır ancak deri, karaciğer, dalak, myokard, iskelet kası, tükrük

bezleri ve kemikler de etkilenir. Saf berilyum metalinin toz veya dumanına maruz kalanların % 2-10'unda kronik berilyum hastalığı veya berilyum sensitizasyonu gelişir<sup>(27)</sup>. Berilyuma maruziyet ile trakeobronşit, yüksek maruziyette toksik pnömoni ve akciğer kanseri riskinde artmaya neden olur. Maruziyet zamanı ile hastalığın başlangıcı arasındaki gecikme, granülatöz inflamasyonun varlığı, maruziyet derecesi ile hastalığın gelişmesi arasında zayıf ilişki olması kronik berilyum hastalığının immünolojik esaslı olduğunu düşündürmektedir. Hastalık riskinde kümülatif doz önemli olmasına rağmen, doz cevap ilişkisi diğer inorganik toz hastalıklarından (asbestoz ve silikoz gibi) daha az lineerdir. Latent dönemi 2 ay ile 40 yıl arasında değişir<sup>(2)</sup>.

Kronik berilyum hastalığında klasik akciğer grafisi bulguları; hafif hiler ve mediastinal LAP ile birlikte orta ve üst zonlarda daha belirgin olan retikülodüler infiltrasyonlardır. Akciğer grafisi normal olabildiği gibi yaygın bilateral interstisyel fibrozis ve bal peteği akciğere kadar değişebilir. YRBT, akciğer grafisinden daha duyarlıdır. En sık rastlanan YRBT bulguları nodüller, septal kalınlaşma, buzlu cam görünümü ve hiler LAP'dır. Nodüller iyi sınırlıdır, sarkoidozise benzer şekilde başlıca bronkovasküler demet ve interlobüler septa boyunca izlenir. Hastalığın ilerlemesi ile hilusların yukarı çekilmesi, konglomere kitleler, amfizematöz büller, ciddi fibrozis nedeni ile yapısal destruksiyon ortaya çıkabilir. Sıklıkla parankimal tutulum alanına bitişik olmak üzere seyrek olarak plevral anormallik izlenebilir. Olguların % 10'unda spontan pnömotoraks meydana gelir<sup>(28,29)</sup>.

Kronik berilyum hastalığının tanısı kan ve lavaj Be lenfoproliferasyon testi ( Be LPT) ile kronik berilyum hastalığı ile uyumlu patolojik değişikliklerin gösterilmesi sonucu konulabilir.

Kronik berilyum hastalığının tedavisi için tedavi endikasyonları; ciddi dispne, gaz alışverişinde bozulma, egzersiz toleransında azalma, fizyolojik bulgularda giderek bozulmanın gösterilmesi ve pulmoner hipertansiyon, kor pulmonale, kardiyak ve ekstratorasik tutulma olmasıdır<sup>(30)</sup>. Oral prednizolon 0.5-0.6mg/kg günlük veya gūnaşırı 3-6 ay sonra objektif yanıt sağlayacak steroid dozuna kademeli inilmelidir. Kortikosteroid kesildikten sonra relaps olduğu için tedaviye genellikle ömür boyu devam edilir<sup>(31)</sup>.

Sonuç olarak; Mesleki DPAH tüm DPAH içinde önemli bir yer tutan önlenilebilir pulmoner hastalıklardır. Çok sayıda iyi tanımlanmış ajanların yanı sıra yeni tanımlanmış ajanlarda bulunmaktadır. Tanı yüksek klinik şüphe ve mesleki ve çevresel maruziyet hikayesi ile konmaktadır. Tedavi DPAH'nin idyopatik formları ile benzerdir fakat aynı zamanda maruziyetin önlenmesini gerektirmektedir.

## KAYNAKLAR

1. Parker JE, Petsonk EL. Coal workers' lung diseases and silikosis. In Fishman AP, Elias JA, Fishman JA, Grippi MA, Kaiser LR, Senior RM (eds). Fishman's pulmonary Diseases and Disorders. 3th ed. New York: Mc Graw-Hill, 1998; 901- 14.
2. Glazer CS, MSPH, Newman LS, MA. Occupational interstitial lung disease. Clin Chest Med 2004; 25: 467- 78.
3. Demedts M, Wells AU, Anto JM, Costabel U, Hubbard R, Cullinan P, et al. Interstitial lung diseases: an epidemiological overview. Eur Respir J Suppl 2001; 32: 2- 16.
4. Scott J, Johnston I, Britton J. What causes cryptogenic fibrosing alveolitis? A case-control study of environmental exposure to dust. BMJ 1990; 301: 1015- 7.
5. Nemery B, Bast A, Behr J, Bourke SJ, Camus PH, et al. Interstitial lung disease induced by exogenous agents: factor governing susceptibility. Eur Respir J Suppl 2001; 32: 30- 42.
6. Mossman BT, Churg A. Mechanisms in the pathogenesis of asbestosis and silikosis. Am J Respir Crit Care Med 1998; 157: 1666- 80.
7. Schwartz DA, Peterson NW. Asbestosis and asbestos-induced pleural fibrosis. In: Schwarz MI, King TE(eds) Interstitial Lung Disease. 3rd ed. Hamilton: BC Decker Inc, 1998; 351- 66.
8. Rom WN. Asbestos related lung disease. In: Fishman AP. (ed) Pulmonary Disease and Disorders. 3rd ed. New York: Mc Graw Hill, 1998; 877- 91.
9. Begin R. Asbestos related disease in occupational lung disorders. Eur Respir Mon 1999; 11: 158- 77.
10. Becklake MR. Pneumoconiosis. In: Murray JF, Nadel JA. (eds) Textbook of Respiratory Medicine. 2nd ed. Philadelphia: WB.Saunders Co, 1994; 1955- 2001.
11. Naidich DP, Müller NL, Zerhouni EA, Webb WR, Krinsky GA, Siegelman SS. Computed Tomography and Magnetic Resonance of the Thorax. 3rd ed. Philadelphia: Lippincott, 1999; 2386- 484.
12. American Thoracic Society. The diagnosis of non-malignant diseases related to asbestosis. Am Rev Respir Dis 1986; 134: 363- 8.
13. Weissman DN, Banks DE. Silikozis and Coal worker's pneumoconiosis. In: Schwarz MI, King TE(eds). Interstitial Lung Disease. 3th ed. Hamilton: BC Decker Inc, 1998; 325- 50.
14. Kuschner WG, Stark P. Occupational lung disease Pt2: Discovering the cause of diffuse parenchymal lung disease. Postgraduate Med 2003; 113(4): 81- 8.
15. Rimal B, Greenberg AK, Rom WN. Basic pathogenetic mechanisms in silikosis: current understanding. Curr Opin Pulm Med 2005; 11: 169- 73.
16. Huax F. New developments in the understanding of immunology in silikosis. Curr Opin Allergy Clin Immunol 2007; 7: 168- 73.
17. Becklake MR, Pneumoconiosis. In: Murray JF, Nadel JA (eds). Textbook of Respiratory Medicine. 2nd ed. Philadelphia: W.B. Saunders Company,

- 1994; 1955- 2001.
18. International Labour Office-Guidelines for the use of ILO international classification of radiographs of pneumoconioses, revised ed. International Labour Office Occupational Safety and Health Series No. 22 (rev 80) Geneva, International Labour Office, 1980.
  19. Seaton A. Occupational Lung Disease In: Crofton and Douglas's Respiratory Disease 5th ed. Seaton A, Seaton D, Leitch AG (eds); Blackwell Science, Oxford; 1408- 37.
  20. Borm PJA, Schins PPF. Genotype and phenotype in susceptibility to coal workers' pneumoconiosis. The use of cytokines in perspective. *Eur Respir J* 2001; 18: Suppl 32, 127- 33.
  21. Lapp NL, Parker JE. Coal workers' pneumoconiosis. *Clin Chest Med* 1992; 13: 243- 52.
  22. Chong S, Kyung SL, Chung FM, et al. Pneumoconiosis: comparison of imaging and pathologic findings. *Radiographics* 2006; 26(1): 59- 77.
  23. Remy-Jardin M, Degreef JM, Beuscart R, Voisin C, Remy J. Coal worker's pneumoconiosis: CT assessment in exposed workers and correlation with radiographic findings. *Radiology* 1990; 177: 363- 71.
  24. Matsumoto S, Miyake H, Oga M, Takaki H, Mori H. Diagnosis of lung cancer in a patient with pneumoconiosis and progressive massive fibrosis using MRI. *Eur Radiol* 1998; 8: 615- 7.
  25. O'Connell M, Kennedy M. Progressive massive fibrosis secondary to pulmonary silicosis appearance on F-18 fluorodeoxyglucose PET/CT. *Clin Nucl Med* 2004; 29: 754- 5.
  26. Lapp NL, Parker JE. Coal workers pneumoconiosis. *Clin Chest Med* 1992; 13: 243- 52.
  27. Maier LA. Clinical approach to chronic beryllium disease and other nonpneumoconiotic interstitial lung disease. *J Thorac Imaging* 2002; 17: 273- 84.
  28. Newman LS, Buschman DL, Newell JD, Lynch DA. Beryllium disease: assessment with CT. *Radiology* 1994; 190: 835- 40.
  29. Haris KM, McConnochie K, Adams H. The computed tomographic appearances in chronic berylliosis. *Clin Radiol* 1993; 47: 26- 31.
  30. Newman LS, Babko C, Schuamacher B, et al. Compartmentalized immune response reflects clinical severity of beryllium disease. *Am J Respir Crit Care Med* 1994; 150: 135- 42.
  31. Newman LS, Maier LA, Nemery B. Interstitial disorders due to beryllium and cobalt. In: Schwartz MI, King TE (eds) *Interstitial lung disease*. London: BC. Decker Inc 1998: 367- 92.