

DİFÜZ PARANKİMAL AKCİĞER HASTALIKLARI PATOLOJİSİ

Leyla MEMİŞ

Gazi Üniversitesi Tıp Fakültesi Patoloji Anabilim Dalı, ANKARA

İnterstisyel akciğer hastalıkları, interstisyel alanda ortaya çıkan, inflamasyon, granümatöz inflamasyon veya fibrozisin oluşturduğu farklı kombinasyonlar ile oluşmuş yaklaşık 200 antiteyi içerir. Temelde aynı morfolojik bulguların eşlik ettiği bu hastalıklar, bazen patogeneze ilişkili olarak daha tanımsal bulgularla karakterize olur ve neden belirlenebilir. Ancak birçok olguda etyopatogeneze yönelik tanımlamalar kısıtlıdır ve idyopatik başlığı altında yer alan kategorilerden biri tercih edilir⁽¹⁾. İnterstisyel akciğer hastalıklarının tanımlanmasında izlenen yol diğer grup hastalıkların tanımlanması sırasında kullanılan yoldan farklılıklar gösterir. Klinikopatolojik korelasyon aslında her tür olgunun doğru yorumlanmasında şarttır, ancak özellikle interstisyel patolojilerde en temel işbirliği olarak karşımıza çıkar. Klinisyen Yüksek rezolüsyonlu bilgisayarlı tomografi (YRBT) bulgularını yorumlayan radyologla birlikte olguyu çözümler. Bu ikili çalışmanın sonuç vermediği durumlarda transbronşial veya açık akciğer biopsisi yaparak doku bazında tanıya gidilecektir.

İnterstisyel akciğer hastalıklarının geliştiği alan çok dar bir bağ doku alanı olup, endotel hücrelerinin döşediği kapillerleri, hücre bazal membranlarını, ara dokuda kollajen lifleri, elastik lifler, proteoglikanlar, fibroblastlar ve mast hücreleri ile az sayıda mononükleer hücreyi içerir. Gelişen fibrozis ve iltihabi hücre infiltrasyonu ile kalınlaşan interstisyel alan nedeniyle bu grup hastalıklarda akciğerin esnekliği azalır ve restriktif hastalıklar gelişir. İnterstisyel akciğer hastalıklarında sınıflama genelde etyolojiye yönelik yapılır. İdyopatik kategorideki nedeni açıklanamayan interstisyel hastalıklar patern analizi ile çözümlenir. İlaç kullanımı ve kollajen-vasküler hastalıklardaki akciğer tutulumlarında idyopatik form benzeri paternler saptanır, ancak

ilaç veya bağ doku hastalığı ilişkili olarak yorumlanır. İnterstisyel akciğer hastalıklarında ana kategoriler Tablo 1'deki gibi sınıflandırılabilir⁽²⁾

Tablo 1: İnterstisyel Akciğer Hastalıkları

1-	İdyopatik interstisyel pnömoniler
2-	İlaç, çevresel maruziyet ve kollajen-vasküler hastalıklara bağlı interstisyel akciğer hastalıkları
3-	Granümatöz interstisyel akciğer hastalıkları (Sarkoidoz, hipersensitivite pnömonisi gibi)
4-	Diğer interstisyel akciğer hastalıkları (Lenfanjiyoleyomyomatoz ve Langerhans hücreli histiositoz gibi)

İDYOPATİK İNTERSTİSYEL PNÖMONİLER

İnflamasyon ve fibrozisin değişen paternlerde parankim zedelenmesi oluşturduğu heterojen bir grup şeklindeki bu hastalıkların nedeni tam olarak bilinmemektedir. Patolojik süreç sadece interstisyumu değil, sıklıkla alveolleri, periferik havayollarını, damarları da tutar. İdyopatik interstisyel pnömoniler kendine özgü klinik ve yüksek rezolüsyonlu bilgisayarlı tomografi (YRBT) bulguları ile karakterize hastalıklar grubudur. Semptomlar sıklıkla yıllardır bulunmaktadır ve tipik bulgular 3-6 aydan daha uzun sürelidir. Olguların bir kısmında YRBT bulguları ile kliniği değerlendiren klinisyen tanıya gidebilir. Yüksek rezolüsyonlu bilgisayarlı tomografide; akciğer grafisinde bilateral retikülodöler infiltrasyon, 'Lines and dots' patern ve buzlu cam görünümü başlıca bulgular şeklinde izlenir.

'Lines and dots' patern; inflamasyon ve fokal parankimal skar birlikteliğini, buzlu cam görünümü ise aktif interstisyel hastalığı ve alveoler alanlarda makrofaj toplulukları ile fibromikzoid bağ dokusunun varlığını gösterir.

Eğer tanı konusunda fikir birliği oluşmazsa doku örneklerinde histopatolojik olarak tanı konulmaya

çalışılır. Difüz interstisyel akciğer hastalıklarının çoğunun tanısında transbronşiyal biyopsinin rolü sınırlıdır. Transbronşiyal biyopsinin yararlı olduğu hastalıklar Tablo II de sıralanmıştır.

Tanısal cerrahi patoloji açısından en faydalı yol olan histolojik patern tanımlaması küçük biyopsilerde bile uygulanabilir⁽³⁾.

Tablo II: Transbronşiyal biyopsinin yararlı olduğu hastalıklar

<ul style="list-style-type: none"> ▪ Sarkoidoz ▪ İnfeksiyon ▪ Tümör ▪ Lenfanjiyoleyomiyomatoz ▪ Alveoler proteinoz ▪ Amiloidoz ▪ Eozinofilik pnömoni

İnterstisyel akciğer hastalıklarının büyük bir kısmında ise açık akciğer biyopsisi ile tanı konulur. Açık akciğer biyopsisi için, lingula ve sağ orta lob önerilmez, tanımsal olmayan fibrotik alanlar seçilmez ve biyopsi büyük boyutlu ve derin olmalıdır (büyük çapı en az 5cm). Mümkünse birden fazla lob örneklenmelidir ⁽³⁾. Doku örneğinin incelenmesinde lezyonlar difüz ve yama tarzında saptanabilir. İnflamatuvar reaksiyon akciğer parankiminin tüm bölümlerini tutuyorsa difüz, sadece seçilmiş bazı parankim alanlarını tutuyorsa yama tarzında olarak adlandırılır. İdyopatik interstisyel akciğer hastalıklarının sınıflamasında uzun yıllar kullanılan terminoloji 1969 yılında Liebow'un yayınladığı sınıflamadır. Bu sınıflamada usual interstisyel pnömoni (UIP), bronşiolitis obliterans ve interstisyel pnömoni (BIP), deskuamatif interstisyel pnömoni (DIP), lenfoid interstisyel pnömoni (LIP) ve dev hücreli interstisyel pnömoni olmak üzere beş kategori bulunmaktadır. Zamanla bu sınıflamada GIP, kobalt pnömokonyozu olarak ve LIP ise birçok olguda MALT lenfoma şeklinde daha özel nedenlere bağlanmış, DIP ve BIP ise değişerek yeniden adlandırılmıştır. Deskuamatif interstisyel pnömoni günümüzde sigara ilişkili hastalık olarak kabul görmektedir. Bronşiolitis obliterans ve interstisyel pnömoni ise 1980 lerde bronşiyolititis obliterans organize pnömoni olarak isim değişikliğine uğramıştır ⁽⁴⁾.

2002 yılında Amerikan Toraks Derneği (ATS) ve Avrupa Solunum Derneği (ERS) histolojik paternler ile klinik ve radyolojik bulguları kombine eden bir konsensus sınıflama sistemi yayınlamıştır⁽⁵⁾.

Uluslararası standardizasyonu sağlamayı amaçlayan

bu şema idyopatik interstisyel pnömoniler için, idyopatik pulmoner fibroz (İPF- UIP patolojisi ile karakterize) nonspesifik interstisyel pnömoni (NSİP), kriptojenik organize pnömoni (COP), akut interstisyel pnömoni (AİP), respiratuvar bronşiolit ile ilişkili interstisyel akciğer hastalığı (RB-İAH), Deskuamatif interstisyel pnömoni (DİP), Lenfoid interstisyel pnömoni (LİP) olmak üzere yedi adet klinikopatolojik antiteyi tanımlamıştır.

Tablo III: İdyopatik İnterstisyel Pnömonilerde ATS/ERS sınıflaması

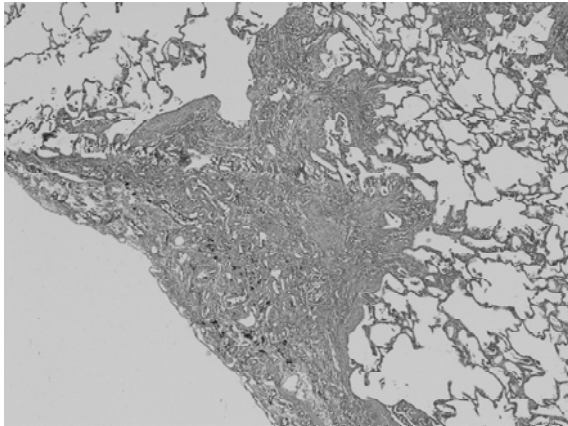
Histolojik patern	Kliniko-radyolojik-patolojik tanı
Usual İnterstisyel Pnömoni (UIP)	İnterstisyel Pulmoner Fibroz (İPF)
Nonspesifik İnterstisyel Pnömoni (NSİP)	Nonspesifik İnterstisyel Pnömoni
Organize Pnömoni Paterni	Kriptojenik Organize Pnömoni (KOP)
Difüz Alveoler Zedelenme (DAD)	Akut İnterstisyel Pnömoni (AİP)
Respiratuvar bronşiolitis ve lokalize DIP reaksiyonu	Respiratuvar bronşiolitis ilişkili interstisyel akciğer hastalığı (RB-İAH)
Deskuamatif İnterstisyel pnömoni-benzeri reaksiyon (DİP)	Deskuamatif İnterstisyel Pnömoni (DİP)
Lenfoid İnterstisyel Pnömoni Paterni (LİP)	Lenfoid İnterstisyel Hastalık (LİP)

Usual İnterstisyel Pnömoni (İdyopatik Pulmoner Fibroz -İPF)

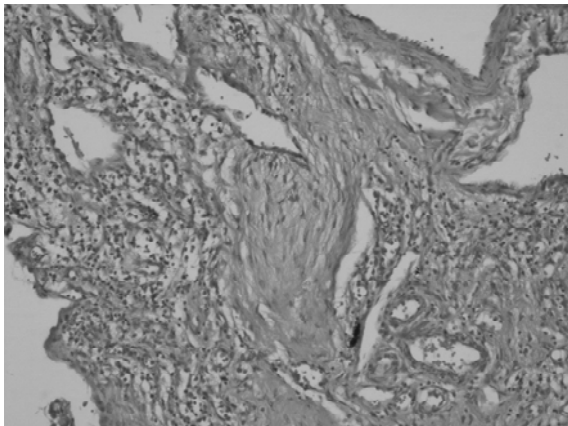
İdyopatik pulmoner fibroz histopatolojik olarak usual interstisyel pnömoni paterni ile karakterizedir. Bu antitede, akciğerlerde nedeni bilinmeyen, zamanla ağır derecede fibrozise yol açan kronik interstisyel pnömoni tablosu mevcuttur. İdyopatik pulmoner fibroz kronik ve ilerleyici özellikte öksürük ve nefes darlığı ile karakterize olup, 50-60' lı yaşlarda ortaya çıkar. Radyolojik olarak alt loblarda belirgin retikülönodüler infiltrasyon, zamanla bal peteği görünümü izlenir. Kortikosteroid tedavisine cevap azdır. Hastaların % 50'si üç yıl içinde kaybedilir. Usual interstisyel pnömoni gelişiminde ilk reaksiyon alveolit tablosunun yani, interstisyel alanlarda ödem ve iltihabi hücre infiltrasyonun gelişmesidir. Patogenezde alveoler makrofajlardan salınan IL-1, TNF gibi mediatörlerin rolü bulunmaktadır. Alveolit tablosu tekrarlayarak, akciğer parankiminde gittikçe artan skar dokusu oluşturmaktadır. Histopatolojik örneklerde izlenen fibroblastik, genç bağ dokusu alanları, UIP olgularında bağ doku gelişiminin süreklilik gösterdiğinin kanıtı olarak düşünülebilir. Usual interstisyel pnömoni paterninin en temel özellikleri yama tarzında, periferden özellikle subplevral, paraseptal başlayan, interlobüler fissürler boyunca ilerleyen fibrozis, parankim yapısında bal peteği akciğer oluşturacak kadar yoğun destrüksiyon

ve skarlı alanlarda izlenen genç fibroblastik odaklardır (Resim 1). Bu odaklar, temporal heterojenite olarak isimlendirilir ve UIP paternine özgü kabul edilir (Resim 2). Seyrek de olsa nonspesifik interstisyel pnömoni paterninde de görülebileceği bildirilmiştir. Vasküler skleroz, mukus tıkaçları, tip 2 epitel metaplazisi ve bronşiolit tablosu sekonder patolojiler olarak izlenir. Yoğun eozinofilik infiltrasyon içeren olguların bulunduğu ve bunların kötü prognozla karakterize olduğu ileri sürülmektedir. Son dönem bal peteği akciğer tablosunun geliştiği dönemdir (Resim 3).

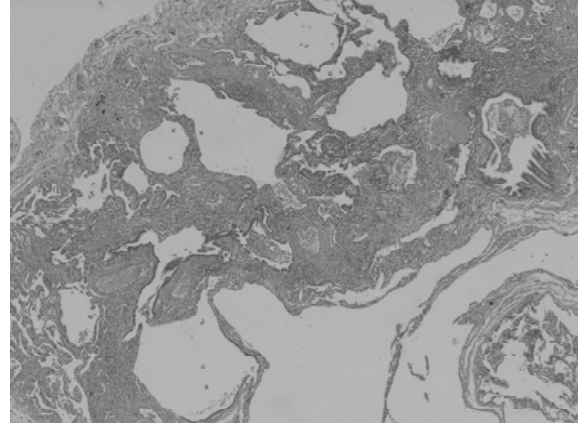
Usual interstisyel pnömoni paterni pnömokonyozis, ilaç kullanımı, kollajen vasküler hastalıklar gibi hastalıklarda da gelişebilir. Bu nedenle hasta öyküsünde olası nedenler dikkatli incelenmeli ve eğer etyolojik neden belli ise örneğin; bağ doku hastalığına sekonder UIP paterni tanısı konmalıdır (1,3,6).



Resim 1: Subplevral lokalizasyonlu skar dokusu ve çevrede normal akciğer dokusunun oluşturduğu yama tarzı tutulum gösteren UIP paterni.HE



Resim 2: UIP olgusunda skarlı alanlarda izlenen genç fibroblastik odaklarla karakterize temporal heterojenite ve deforme akciğer parankimi.HE



Resim 3: UIP olgusunda multifokal gelişen progressif fibrozisin oluşturduğu, deforme parankim, kistik, mukus dolu boşluklar ve metaplastik epitelilerin izlendiği bal peteği akciğer görünümü.HE

Nonspesifik İnterstisyel Pnömoni (NSİP)

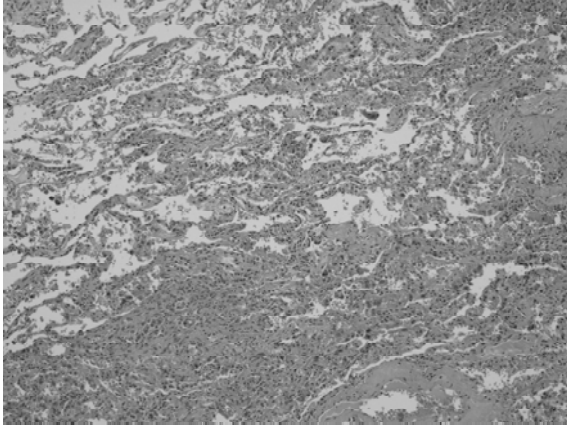
Nonspesifik interstisyel pnömoni, idyopatik interstisyel akciğer hastalıkları terminolojisine nisbeten yeni katılmış bir antidedir. Bu gruba ait olguların önce UIP tanısı aldığı ancak steroide iyi yanıt oluşturduğu izlenmiş, bazı olgularda ise tam olarak sınıflanamayan interstisyel fibrozis paternlerinin saptanması ile ayrı bir antide olarak düşünülmesi gereği ortaya çıkmıştır. NSIP sellüler ve fibrozisli varyantlar içermektedir^(1,6,7).

Hastalık tablosu 40'lı-50 li yaşlarda ortaya çıkar ve solunum fonksiyon testlerinde hafif restriksiyon saptanır. Radyolojik olarak bilateral retikülonodüler infiltrasyon, buzlu cam görünümü vardır. Bal peteği akciğer gelişimi nadirdir. Özellikle sellüler varyant formlarının steroide yanıtı fazladır.

Histopatolojik olarak alveoler septal ağırlıklı difüz akciğer patolojisi izlenir (Resim 4). Sellüler varyantda interstisyel alanda mononükleer hücre infiltrasyonları saptanır. Seyrek olarak fibroblastik odaklarla karakterize temporal heterojenite gözlenir. Bu odakların varlığına dayanarak, UIP paterni tanısı koymamak, UIP paterninin diğer komponentlerini aramak gereklidir. Granülom, eozinofilik infiltrasyon yoktur.

Fibrozisli varyantda ise tablo, interstisyel fibrozise eşlik eden hafif derecede infiltrasyonla karakterizedir. Organizasyon, lenfoid follikül oluşumu veya respiratuvar bronşiolitis sekonder patoloji olarak saptanabilir.

NSIP olgularında, bazı hastalarda tam iyileşme, bazılarında stabilizasyon ya da nükslerle giden bir seyir izlenir. Hastaların bir bölümünde ise ilerleyici seyredir ve ölümle sonuçlanır.



Resim 4: İnterstisyel alanlarda orta derecede fibrozis ve iltihabi hücre infiltrasyonu ile karakterize NSIP paterni.HE

Organize Pnömoni Paterni (Kriptojenik Organize Pnömoni -COP)

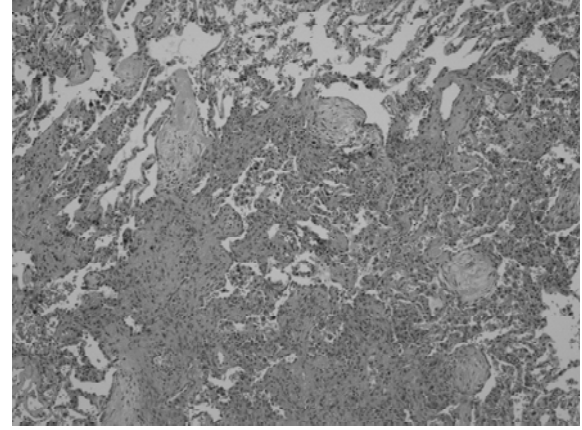
Liebow tarafından bronşiolitis obliterans ve İnterstisyel pnömoni olarak tanımlanan (BIP) antite daha sonra kriptojenik organize pnömoni (COP) şeklinde isim değiştirmiştir. Antite organize pnömoni paterni ile karakterize olup bir dönem bronşiolitis obliterans organize pnömoni -BOOP olarak kullanılan antitenin sinonimidir.

Hastalığın ortaya çıkışı 40'lı-60' lı yaşlarda olur. Ateş, kuru öksürük mevcuttur, antibiyotiklere yanıt alınmaz. Unilateral veya bilateral buzlu cam görünümü oluşturan alveoler infiltrasyonlar ve migratuvar nodüller mevcuttur.

Viral ya da bakteriyel enfeksiyonlar; inhale edilen toksinler, ilaçlar, kollajen vasküler hastalıklar gibi çok çeşitli etkenler de neden olabilir. Herhangi bir neden belirlenemeyen durumlarda COP olarak isimlendirilmelidir.

Histopatolojik olarak lezyonlar yama tarzında dağılım gösterir^(1,8). Hava yollarında ve intraalveoler fibromikzoid bağ doku tıkaçları (fibroid polipler) izlenir. Alveoler boşlukları dolduran bağ doku tıkaçlarının lokalize inflamasyonların iyileşmesi sırasında sıkça oluşabileceği akılda tutulmalı ve klinik-radyolojik destek olmaksızın bu tanı konulmamalıdır. Peribronşiyoler ve septal mononükleer infiltrasyon gözlenir. Granülom nadir olarak eşlik edebilir (Resim 5).

Steroide yanıt nedeniyle, prognoz iyi olup, 5 yıllık yaşam % 85'dir.



Resim 5: Organize pnömoni paterninde intraalveoler gelişen fibroblastik polipoid oluşumlar ve çevre akciğer dokusunda iltihabi hücre infiltrasyonu ile bağ doku proliferasyonu.HE

Difüz Alveoler Zedelenme Paterni (Akut İnterstiyel Pnömoni -AİP)

Akut formda akciğer zedelenmesini gösteren ve hyalin membran oluşumu ile karakterize bir tablodur. Klasik olarak yetişkinlerin solunum sıkıntısı sendromunda (ARDS) gelişir ancak, bakteriyel, viral veya fungal enfeksiyonlarla, toksinlerle, ilaçlarla, şok, travma, radyasyon gibi nedenlerle de ortaya çıkabilir. Multipl travma, göğüs travması, kardiopulmoner by-pass operasyonları da etyolojik nedeni oluşturabilir^(5,9).

Erkek ve kadın cinste görülme sıklığı eşittir. 30-50'li yaşlarda görülür.

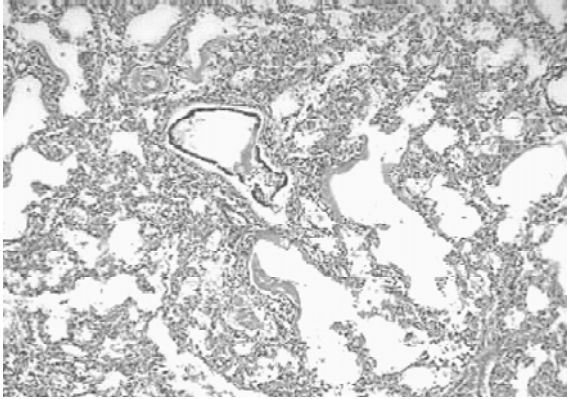
Klinik olarak, akut solunum yetmezliği tablosunu yansıtan nefes darlığı, takipne, oksijene refrakter siyanoz ve radyolojik olarak difüz bilateral infiltrasyonla karakterli bir tablodur.

Akut interstiyel pnömoni ise difüz alveoler zedelenmenin idyopatik formudur.

Histopatolojik incelemede, difüz olarak gelişmiş alveoler septal yerleşimli, akut veya subakut akciğer doku zedelenmesi saptanır. Karakteristik bulgu yaygın hyalin membran oluşumudur. Fibrinden zengin, deskuame alveol epitel hücrelerini ve az sayıda nötrofil lökositleri içeren bu membranlar tüm alveoler yapıların iç yüzeylerini döşer ve yer yer atelektaziye yol açar (Resim 6). İnterstiyumda ödem ve akut inflamasyon mevcuttur. Granülom, vaskülit izlenmez. Bu dönem akut eksudatif evre olarak adlandırılır.

Akut dönemden yaklaşık 5-10 gün sonra izlenen organizasyon evresinde ise alveoler boşluklardaki eksudatif materyalin fibrozis ile organizasyonu,

dökülen Tip I alveol epitelin yerine Tip II epitel proliferasyonu ve interstisyel fibrozis gelişir. Küçük çaplı arteriollerde fibrin trombüsleri gözlenir.



Resim 6: Alveoler boşlukları döşeyen yaygın hyalin membran oluşumları, interstisyel ödem ve inflamasyon. HE

Hastalığın etkin bir tedavisi yoktur ve olguların çoğu ventilatör tedavisine ihtiyaç duyar. Prognozu kötüdür. Mortalitesi; % 60' ır.

Respiratuvar bronşiolitis ve lokalize DIP reaksiyonu (Respiratuvar Bronşiyolitis İlişkili İnterstisyel Akciğer Hastalığı -RB-İAH)

Aşırı miktarda sigara içen kişilerde, 30'lu-40'lı yaşlarda gelişen ve erkek ve kadın cinste eşit olarak ortaya çıkan bir antitedir. Respiratuvar bronşiyoller içerisinde pigmente makrofajların varlığı ile karakterli olan lezyon genellikle asemptomatik olarak seyreder. Eğer sigara içen kişilerde herhangi bir nedenle akciğer rezeksiyonu yapılırsa ek bulgu olarak respiratuvar bronşiolitis tablosu saptanır.

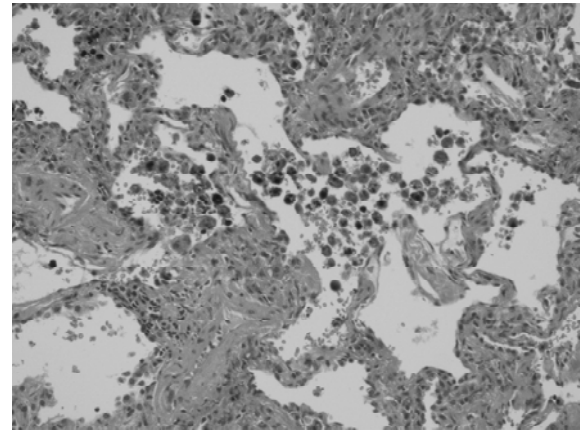
Nadir olarak, öksürük gibi semptomlar ve akciğer fonksiyonunda mikst restriktif/obstrüktif tipte bozulma ile radyolojide retikülonodüler infiltrasyonlar, fokal buzlu cam görünümü gibi bulgularla kişi kronik interstisyel akciğer hastası olarak karşımıza gelebilir ve lezyon respiratuvar bronşiyolitis ilişkili interstisyel akciğer hastalığı olarak isimlendirilir^(8,10).

Akciğerlerin mikroskopik incelenmesinde yama tarzında, bronkiolentrik dağılım gösteren patolojik değişiklikler saptanır. Peribronşiyoler mononükleer infiltrasyon mevcuttur. Septal az sayıda mononükleer hücre izlenir. Respiratuvar bronşiyollerin içinde pigmente alveoler makrofaj toplulukları dikkati çeker (Resim 7). Makrofaj sitoplazmaları ince altın renginde pigment içerir. Respiratuvar bronşiyolitis ilişkili interstisyel akciğer hastalığı ve deskuamatif interstisyel

pnömoni (DİP) birbiri ile yakından ilişkili iki lezyon olup, DİP olgularında difüz makrofaj akümüasyonu tanı koydurucudur.

Ancak bulgular bazen dikkat çekici olmayabilir. Ayrıca fibrozisin belirgin olduğu nonspesifik interstisyel pnömoni olguları sigara içen kişilerde yanlış tanı alabilir.

Hastaların sigarayı bırakması semptomları azaltır. Steroide yanıt son derece iyi olup, 5 yıllık yaşam % 100'dür.



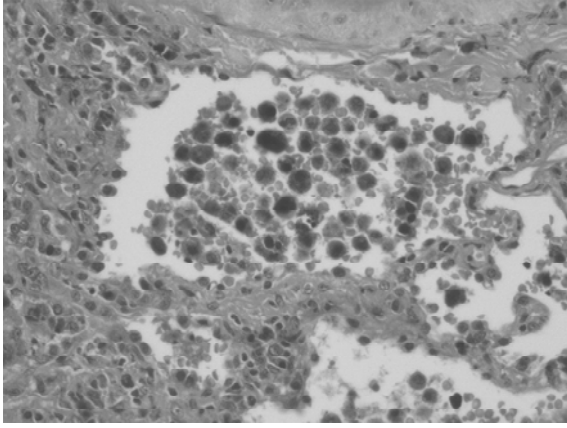
Resim 7: Intraalveoler yerleşimli pigmente makrofaj toplulukları. HE

Deskuamatif İnterstisyel Pnömoni benzeri reaksiyon

(Deskuamatif İnterstisyel Pnömoni- DİP)

Deskuamatif interstisyel pnömoni (DİP); 4. 5. dekatta sigara içenlerde görülen bir patolojidir. Klinik olarak yavaş gelişen nefes darlığı ve öksürük ile ortaya çıkar. Radyolojik olarak alt loblarda bilateral buzlu cam görüntüsü veren opasiteler izlenir. Prognozu genel olarak iyidir. Hastaların çoğu sigarayı bırakmaktan ve kortikosteroid tedavisinden yarar görür^(8,10).

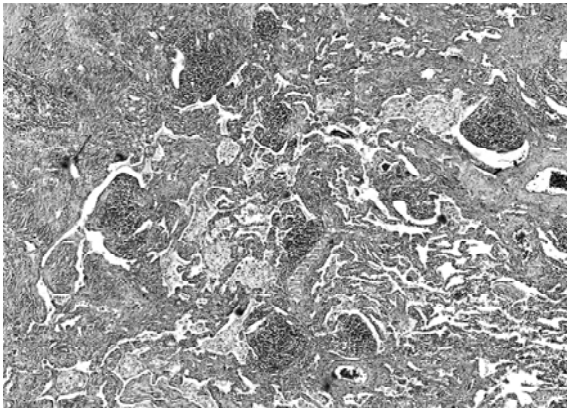
Histopatolojik olarak en temel bulgu alveoller içerisinde çok sayıda makrofajın toplanmasıdır (Resim 8). Bu makrofajların sitoplazmasında demir boyaları ile boyanan pigment, PAS pozitif granüller ve lipid bulunur. Bu hastalığa, ilk tanımlandığı sıralarda alveollerini dolduran hücrelerin dökülmüş alveol hücreleri olduğu sanılarak DİP adı verilmiş, bunların aslında makrofaj olduğu daha sonra gösterilmiştir. Bu hücrelerin varlığına ek olarak interstisyel alanlarda değişik derecelerde fibrozis izlenir.



Resim 8: DIP'de alveollerin içini dolduran makrofajlar.HE

Lenfoid İnterstisyel Pnömoni (LİP)

Daha çok kadın cinsi etkileyen ve 40'lı - 60' lı yaşlarda ortaya çıkan antite, akciğerde artmış lenfoid infiltrasyonla karakterizedir. Dispne ve öksürük semptomları gösteren antitede Sjögren, romatoid artrit, sistemik lupus eritematoz gibi kollajen vasküler hastalıklarla biriktelik % 40 oranındadır. Akciğerlerde bilateral retikülodüler infiltrasyon ve nadiren buzlu cam görünümü mevcuttur. Histopatolojik incelemede alveoler septal tutulum ile karakterize diffüz akciğer zedelenmesi mevcuttur. Alveol septumlarında lenfosit ve plazma hücrelerinin oluşturduğu infiltrasyon, minimal kollajenizasyon izlenir^(1,4,11). Lenfoid folliküller ve nadir olarak nonnekrotizan granülomlar vardır (Resim 9). LİP olgularının Düşük Grade'li MALT lenfomaları ile ayrımı önemlidir. MALT lenfoma olgularında LİP olgularındaki difüz dağılım paterni yerini lenfanjitik paterne bırakır. Lenfoma hücrelerinin plevral infiltrasyonu ve bronş kıkırdağına invazyonu gözlenir. Alveoler boşluklar polimorfik hücrelerle konsolide görünümündedir. Steroidlere yanıt olumludur. Lenfoma riski % 10-20 oranındadır.



Resim 9: Akciğer parankiminde lenfoid folliküllerin eşlik ettiği hafif derecede interstisyel kalınlaşma ile karakterize LİP olgusu. HE

Dev Hücreli İnterstisyel Pnömoni (Ağır Metal Pnömokonyozisi- GIP)

Bu olgular daha çok ağır metallerle ortaya çıkan hastalıklar olup, idyopatik GIP olguları nadirdir. Tungsten, kobalt, titanyum ve tantalum alaşımlarının kullanılması ile gelişebilir. Astma, hipersensitivite pnömonisi, retikülodüler infiltrasyonlar, GIP, UIP, DIP paterninde interstisyel fibrozis şeklinde ortaya çıkabilir. Öksürük, kilo kaybı, hırıltılı solunum, çomak parmak gelişebilir. Retikülodüler infiltrasyonlar zamanla bal peteği akciğer ile sonlanır. Bronkoalveoler lavajda dev hücreleri saptanabilir (12).

Histopatolojik incelemede yama tarzında bronkiolo-sentrik zedelenme paterni izlenir.Temporal heterojenite mevcuttur. Sentrlobüler bronkiolosentrik skar dokusuna fibroblastik odaklar eşlik eder. Lenfoplazmatik hücreli infiltrasyon mevcuttur. Hava yolları ve alveoller içinde makrofaj toplulukları ve kanibalistik dev hücreleri mevcuttur. Multinükleer pnömositler, lenfoid folliküller gözlenir. Doku analizlerinde tungsten ve titanyum saptanabilir.

KOLLAJEN-VASKÜLER HASTALIKLARDA AKCIĞER TUTULUMU

Bu grup hastalıklar sadece interstisyumu değil, havayollarını, damarları, parankimi, plevrayı ve solunum kaslarını da tutar^(13,14). Bağ doku hastalıkları içinde akciğerde; sistemik lupus eritematoz, romatoid artrit, Sjögren sendromu, sistemik skleroz, polimiyozit-dermatomyozit ve mikst bağ doku hastalığı interstisyel tutulum oluşturur.

Sistemik Lupus Eritematoz

Bağ doku hastalıkları içinde en sık akciğer tutulumu yapan hastalık olup, daha çok kadınlarda görülmesine karşın akciğer tutulumu erkeklerde fazla ve mortaliteyi artırıcıdır. Plörit ve plevral efüzyon en sık bulgudur. Nadir olarak ödem ve hemoraji ile karakterize alveoler zedelenme izlenir. Kronik interstisyel fibrozis ve küçülen akciğer sendromu (diyafragmatik tutulum) görülebilir ancak, hiçbiri SLE'a özgü değildir.

Akut lupus pnömonisi SLE hastalarının % 1-4 ünde görülür. Klinik akut enfeksiyöz pnömoniye benzer. DAD-Alveol duvarlarında zedelenme ve nekroz,alveoler ödem, hiyalen membran, iltihabi

hücre infiltrasyonu, alveoler kanama, kapillarit ve trombozis vardır.

Difüz alveoler hemoraji ise nadir, ancak mortalitesi % 50-90 olan bir patolojidir.

Patogeneizde immun-kompleks ilişkili zedelenme, alveoler kapillarit, enfeksiyona bağlı alveoler hasar düşünülmektedir. Histolojik bulgular akut lupus pnomonisine benzer. Kronik interstisyel pulmoner hastalık % 3 oranında saptanır. Akut pnömoni sekeli olabilir. Nonspesifik patoloji vardır; interstisyel lenfositik infiltrasyon, interstisyel fibrozis, bal peteği değişiklikleri görülür. LIP,OP çok nadir olarak oluşur. Pulmoner vasküler hastalık ise hastaların % 5-14 ünde izlenir, medial hipertrofi, intimal fibrozis, pleksiform lezyonlar görülür.

Romatoid Artrit

En sık bağ doku hastalığı olup, akciğer komplikasyonu erkeklerde siktir ve plevral tutulum RA hastalarının otopsislerinde %40-70 oranında izlenir. Plevrada romatoid nodul, akut inflamatuvar değişiklikler, plevral fibrozis, lenfoid hiperplazi ve efüzyon görülebilir⁽¹⁴⁾. Akciğer parankiminde bilateral akciğer nodülleri, silikozis, RA birlikteliği Caplan Sendromunu oluşturur. İnterstisyel fibrozis, en sık nonspesifik interstisyel pnömoni paterninde saptanır. Usual interstisyel pnömoni ve RB daha seyrek izlenen paternlerdir.

Sjögren Sendromun

Tüm solunum yolunda lenfositik infiltrasyon mevcuttur. İnterstisyel hastalık % 8-38 oranında izlenir, NSIP, UIP, LIP, follikuler bronşit, OP, bal peteği akciğer görülebilir. Nonspesifik interstisyel pnömoni en sık olarak izlenen paternidir.

Sistemik Skleroz

Akciğer tutulumu hem klinik olarak hem de otopsielerde siktir. Pulmoner komplikasyonlar birinci ölüm nedenidir. En yaygın pulmoner hastalık; progressif fibrozis (otopsi-%75) ve pulmoner hipertansiyondur (%50). İnterstisyel akciğer hastalığı sınırlı veya difüz formda oluşabilir (Resim 10). Nonspesifik interstisyel pnömoni en sık gözlenen paternidir. UIP başta olmak üzere diğer paternler de saptanabilir. Pulmoner hipertansiyona interstisyel fibrozis bazen eşlik eder. Fibrozis, idiopatik pulmoner fibrozdan histopatolojik olarak farklı değildir.


Polimiyozit-Dermatomyozit

Olgularında, interstisyel akciğer hastalığı hastaların

%20-30' unda ve tanı anında saptanır. Pulmoner tutulum kötü prognostik bulgudur. Akut solunum yetmezliğine götüren difüz alveoler zedelenme, alveoler hemoraji saptanabilir. Progressif interstisyel fibrozlu akciğer hastalığı ve özellikle NSIP en sık görülen patern olarak dikkati çeker.

Mikst Bağ Doku Hastalığı

Hastalar, SLE, progressif SS, PM-DM klinik görünüşleri beraber içerirler. İnterstisyel akciğer hastalığı ve pulmoner fibrozis %20-65, plevral efüzyon %50, pulmoner hipertansiyon ise %10-45 oranında saptanır.



Resim 10: Sistemik skleroz olgusunda hipertansif vaskülopatinin ağırlıkta olduğu interstisyel fibrozis görünümü. HE

PULMONER HEMORAÖİ SENDROMLARI

İntraalveoler hemoraji bir grup antitede interstisyel akciğer hastalığı olarak ortaya çıkabilir. Bu hastalıklara pulmoner hemoraji sendromları adı verilmektedir. Bu grupta başlıca üç hastalık yer alır⁽¹⁾.


1. Goodpasture Sendromu
2. İdyopatik pulmoner hemosideroz
3. Vaskülit ile birlikte görülen hemorajiler

Goodpasture Sendromu

Böbrek glomerüllerindeki kapiller bazal membranları ve akciğerdeki alveol bazal membranlarına karşı oluşan otoantikörlerle gelişen, nadir görülen bir hastalıktır. Genellikle hızlı ilerleyen (kresentik) glomerülonefrit tablosu ile hastalar böbrek yetmezliğine girer. Bu hastalarda gelişen glomerülonefrit, en agresif form olup, lezyonlar ağırdır.

Tip IV kollajenin alfa3 zincirinin c-terminal non-kollajenöz globüler domain'ine karşı antikörler oluşur.

Glomerül bazal membranları boyunca IgG'nin lineer lokalizasyonları karakteristiktir. Hastaların yarısında pulmoner kapiller tutulum ile karakterize Good-Pasture Sendromu gelişir. Akciğerdeki tablo hemorajik interstisyel pnömoni şeklindedir (Resim 11). İki ve üçüncü dekatlarda erkeklerde sık görülür. Klasik olgularda akciğerler normalden ağır olup, kırmızı-kahverengi konsolidasyon odakları içerir. Alveoller içerisinde kanama ya da hemosiderin yüklü makrofajlar saptanır. Alveoler duvarlarda nekroz görülebilir. İleri dönemlerde, septumlarda fibröz kalınlaşma, tip II pnömosit hipertrofisi ve alveoler boşluklardaki materyalin organizasyonu saptanır. İmmüno Floresan çalışmalarda septal duvarların bazal membranları boyunca IgG'nin lineer depolanması görülür.



Resim 11: Akciğer parankiminde ödem ve tip II epitel döküşeli alveollerde hemorajik, hafif derecede interstisyel kalınlaşma. HE

İdyopatik Pulmoner Hemosideroz

Çocukluk ve genç erişkin yaş grubunu tutan, az görülen bir akciğer hastalığıdır. Adütlerde erkek cinsinde tutulum fazladır. Patogenezi bilinmemekle birlikte immün mekanizmaların rolü olduğu düşünülmektedir. Üretkif öksürük, hemoptizi, anemi, kilo kaybı ve akciğerde infiltrasyonlar ile ortaya çıkar.

Akciğerler kırmızı-kahverengi konsolide alanlar içerir. Normale göre ağırdır. Tanımsal histopatolojik bulgular, alveoler boşluklarda hemorajik, alveoler septumlarda ve alveoler makrofajlarda hemosiderozis varlığıdır. Tip II pnömosit hiperplazisi ve değişen derecelerde interstisyel fibrozis de mevcuttur. Vaskülit, kapillarit ve iltihabi hücre infiltrasyonu yoktur^(1,2).

Vaskülitik Sendromlar

Akciğerde vaskülitik sendrom tanısı koymak zordur çünkü, bu hastalıklar nadir rastlanan, morfolojileri

birbirini tekrarlayan klinikopatolojik antiteler şeklindedir⁽¹⁾.

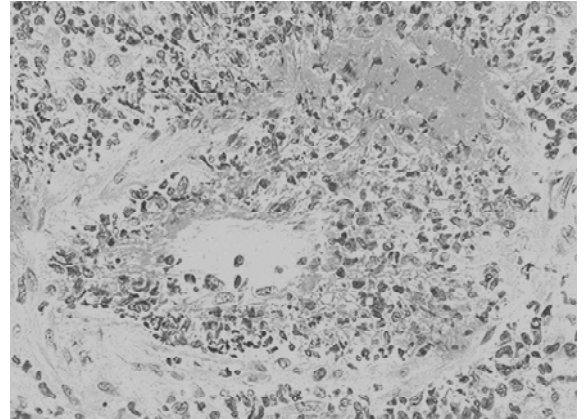
Akciğeri sıklıkla tutan idiyopatik vaskülitik sendromlar, Wegener Granülomatozu, Churg-Strauss angiiiti ve granülomatozu ve mikroskopik polianjiitidir. Akciğeri nadir tutan idiyopatik vaskülitik sendromlar ise nekrotizan sarkoid granülomatoz, poliarteritis nodoza, küçük damar vaskülit, Takayasu Arteriti, Henoch-Schönlein Purpura, Behçet Sendromu, kriyoglobulinemik vaskülit, idiyopatik granülomatöz arterit ve dissemine visseral dev hücreli anjiitidir.

Wegener Granülomatozu

Sistemik granülomatöz iltihabi süreç, en çok üst-alt solunum yolları ve böbreği tutan vaskülit izlenir (Resim 12). Hastalık, orta yaş⁽⁵⁰⁾ erişkinlerde izlenir, çocuklarda nadirdir.

Mikroskopik minör bulgular olarak parankimde nodüler interstisyel fibrozis, endojen lipoid pnömoni, alveoler hemorajik, organize intralüminal fibrozis, lenfoid agregatlar, doku eozinofilleri, ksantogranülo-matöz lezyonlar ve alveoler makrofaj akümüasyonu saptanır. Klasik sarkoidoz, kollajen-vasküler hastalıklar, inflamatuvar barsak hastalığı ve malignite gibi sistemik hastalıklarda da vaskülit görülür.

Pulmoner enfeksiyon, bronkosentrik granülomatözis, pulmoner hipertansiyon, kronik eozinofilik pnömoni, Langerhans hücreli histioz gibi interstisyel akciğer hastalıkları, inflamatuvar psödötümör, sekestrasyon, embolik materyal, ilaç-toksik madde maruziyeti, transplantasyon ve radyasyonda sekonder-lokalize vaskülit mevcuttur.



Resim 12: Tüm damar duvarını tutan iltihabi hücre infiltrasyonu, nötrofil lökosit debrileri ve yaygın fibrinoid nekroz ile karakterize vaskülit tablosu. HE

PNÖMOKONYOZ (TOZ HASTALIKLARI)

Pnömokonyoz, çevremizde bulunan mineral tozlarının inhalasyonu ile oluşan non-neoplastik akciğer reaksiyonlarını tanımlar. Pnömokonyoz gelişiminde akciğerde ve hava yollarında kalan toz miktarı, partiküllerin şekli, boyutu, havada asılı kalabilme özelliği önem taşır. Partiküllerin fizikokimyasal özellikleri ve solübilitesi de önemlidir. Diğer iritanların birlikte bulunması, örneğin sigara içimi ilave etki oluşturur. Akciğerlerde kalan toz miktarını havadaki toz konsantrasyonu, maruz kalma süresi ve temizleme mekanizmalarının etkili çalışıp çalışmaması belirler. Mukosilyer apparatusu bozan etkiler sonucu, toz birikimi kolaylaşır. Boyut bakımından en tehlikeli partiküller, çapları 1-5 mikron arasında olanlardır. Çünkü bu partiküller terminal küçük hava yolları ve alveolar keseciklere ulaşarak, mukozada kalırlar⁽²⁾.

Kömür İşçisi Pnömokonyozu

Kömür tozu karbon içerir. Kömür tozu birikimi ile oluşan patolojiler bir spektrum oluşturur.

- 1- Asemptomatik durum olan Antrakoz
- 2- Basit (simple) kömür işçisi pnömokonyozu-pulmoner disfonksiyon ya yoktur ya da azdır.
- 3- Komplike kömür işçisi pnömokonyozu veya progressive massiv fibrozis -fibrozis yaygındır, akciğer fonksiyonları ileri derecede bozuktur.

Basit vakaların % 10 kadarının progresyon gösterdiği gözlenmektedir.

Progressiv massiv fibrosis (PMF) herhangi tipteki bir pnömokonyozun komplikasyonu olarak görülse de en çok kömür tozu pnömokonyozu ve silikozda siktir. PMF'in patogenezi tam açıklanamamıştır. Ancak bu vakalarda toz miktarı çoktur, birlikte silika bulunması olasılığı artırmaktadır.

Basit (simple) kömür işçisi pnömokonyozu: Karbon içeren 1-2 mm çaplı kömür tozu makülleri ile karakterizedir. Kömür tozu nodülleri ise daha büyük boyutta olup, kollajen lifleri içerir.Üst loblar ile alt lobların üst kısımlarında bu lezyonlar daha sık bulunur.Tozun ilk biriktiği yer respiratuvar bronşioollerin etrafıdır.Yani maküller önce burada oluşur.Daha sonra kollajenizasyon başlar.Bazen bu birikim alveollerini çekerek amfizematöz bir görünüm oluşturur. Komplike kömür işçisi pnömokonyozu (PMF): Uzun yıllar sonra gelişir. Oldukça koyu siyah renkli 2 cm

çapın üzerindeki, bazen 10 cm çapa ulaşabilen multipl skarlarla karakterizedir. Mikroskopik olarak lezyonlar kaba kollajen ve pigment içerir. Lokal iskemiyeye bağlı olarak lezyonların ortası nekroz gösterebilir.

Silikoz

Kristal formdaki silikon dioksidin inhalasyonu ile oluşan akciğer hastalığıdır.Yeryüzündeki en yaygın mesleki hastalıktır.Yavaş gelişen, nodüler fibrozisle karakterize pnömokonyoz olup, maruz kalmadan seneler sonra klasik tablo oluşur⁽²⁾.

Patogenez: Silikanın hem amorf hem de kristal formu vardır. Kristal formu (quartz, kristobalit, tridimit) daha fibrojeniktir. Quartz, silikozisde en çok adı geçen tiptir. İnhalasyon sonrasında partiküller epitel hücreleri ve makrofajlarla interaksiyona geçerek zedelenme ve fibrozis oluşturur. Partikül yüzeyinin fizikokimyasal özelliğinin bu zedelenmeyi oluşturmada önem kazandığı bilinmektedir. Partikül yüzeyindeki SiOH grupları, membran proteinleri ve fosfolipidlere bağlanarak, membran proteinlerinde denatürasyona, sonrada lipid membranların hasarına yol açarlar. Silikoz erken evrede akciğerin üst zonlarında küçük siyah pigment de içerebilen nodüllerle karakterizedir. Hastalık ilerleyince bu küçük nodüller oldukça sert kollajenöz skarlara dönüşür. Bazı nodüllerin ortasında yumuşama ve nekroz gelişir. Bunun nedeni fibrozisin damar yapıları sıkıştırmasıdır. Tbc bulunması da benzer görünüm oluşturur. Arada kalan akciğer parankimi bal peteği akciğer görünümünü kazanır. Hiler lenf nodları ve plevrada da fibrotik lezyonlar gelişir. Lenf nodlarında bazen yumurta kabuğu şeklinde kalsifikasyon gelişerek, radyografilerde saptanabilir. Hastalık ilerlerse PMF gelişir. Nodüler lezyonların incelenmesinde konsantrik tabakalar halinde kollajenizasyon saptanır. Polarize ışıkla nodüller incelenirse birefrigen silika partikülleri görülür.

Asbestoz

Asbestoz, kristalin hidrate silikat ailesinden olup, lif oluşturur. Mesleki maruziyet sonrasında lokalize fibröz plak veya nadiren difüz pleval fibrozis, pleval efüzyon, parankimal interstisyel fibrozis gelişir⁽²⁾. Bronkojenik karsinoma, mezotelyoma ve larengeal karsinom, muhtemelen kolon karsinomu gibi diğer ekstrapulmoner karsinomların gelişimi de neoplastik boyutu gösterir.

Patogenezde asbestos liflerinin şekilleri, boyutları

önem taşır.

İki ayrı geometrik tipte asbestos vardır. Bunlar; serpentine (kıvrık ve fleksibl lifler) ve Amphibol (düz, sert, kolay parçalanılan lifler.) grubu liflerdir. Serpentine grubun üyesi olan krizotil endüstride en çok kullanılan tiptir.

Amfibol grubu ise krokidolit, amozit, tremolit, antofillit ve aktinolit oluşturur.

Amfibol grubu daha patojenik olup, malign plevral tumor gelişmesinde etkindir.

Akciğerlerin histopatolojik incelemesinde asbestozun diğer interstisyel fibrozislerden farkı asbestos cisimciklerini içermesidir. Asbestoz cismi parlak sarı, yuvarlak uçları olan, bazen boğumlu, ortası şeffaf çubuk şeklindeki cisimlerdir. Demir içeren proteinöz materyel ile çevrili asbest liflerinden oluşur. Başka partiküllerle de oluşur ve genel olarak ferrüginöz cisim şeklinde isimlendirilir.

Berilyoz

Metalik berilyum ile bunun oksitlerinin, bileşiklerinin, tuzlarının havadaki tozlarına veya dumanına karşı eğer yoğun olarak maruz kalınırsa akut berilyoz, uzun süre düşük dozda maruz kalınırsa sarkoidoza benzer nonnekrotizan pulmoner ve sistemik granümatöz lezyonlar gelişir. Berilyuma en yüksek maruz kalma riski, nükleer ve uzay endüstrilerinde berilyum alaşımlarıyla çalışanlarda olmaktadır. Kronik berilyoz, hücresele immünitenin indüklenmesi ile oluşur. İmmün cevabın gelişiminde genetik yatkınlık da önemlidir. Nonkazeifiye granülomlar sadece akciğer ve hiler lenf nodları değil, daha seyrek olsa da dalak, karaciğer, böbrek, adrenaller ve uzak lenf nodlarında da oluşur. Pulmoner granülomlar fibrozis geliştirerek, akciğerde nodülarite oluşur⁽²⁾.

Hipersensitivite Pnömonisi

İnhale edilen organik toz ve antijenlere karşı akciğerde daha çok interstisyel alanda gelişen bir tip IV immunolojik reaksiyondur. Bakteriler, fungal antijenler, hayvansal glikoproteinler etyopatogenezde yer alır. Örneğin kuş yetiştiricisi akciğerinde etken kuşların serum, dışkı ve tüylerinde bulunan proteinler; çiftçi akciğeri'nde biçilmiş ekinler içerisinde kolayca üreme fırsatı bulan termofilik bakterilerdir.

Her yaşta, daha çok erkek cinste izlenir. Uzun süren kuru öksürük, intermittent ateş, halsizlik, kilo kaybı

vardır. Solunum fonksiyon testlerinde restriktif tipte bozulma saptanır. Deri testleri antijeni tanımlamada yararlı olur. Steroidlere yanıt iyi olup, prognoz özellikle antijenin saptandığı olgularda son derece iyidir.

Hipersensitivite pnömonisinde histopatolojik olarak yama tarzında, bronkiolosentrik patoloji izlenir. Temporal homojenite vardır. Sentrlobüler septal lenfosit ve plazma hücreleri ile karakterize lenfositik bronşiolitis gözlenir. Hava yollarında ve alveoler boşluklarda fibromikzoid bağ dokusu ve interstisyel alanda tam gelişmemiş oldukça küçük boyutlarda granülom formasyonları izlenir. Dev hücreleri oluşabilir. Ancak nekroz saptanmaz^(1,15).

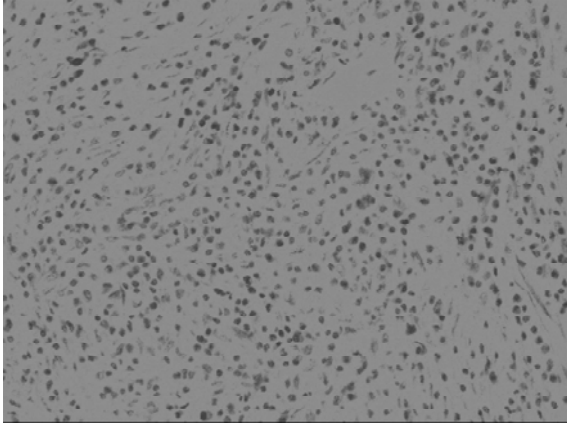
İnterstisyel fibrozis gelişen olgularda ileri dönemde bal peteği akciğer gelişebilir.

Hipersensitivite pnömonisinde BAL'ın diagnostik olmadığı ancak telkin edici olduğu düşünülmektedir. Bronkoalveoler lavaj incelemelerinde, lenfositlerden zengin artmış sellülarite mevcuttur. CD4/CD8 oranı tersine dönmüştür. Plazma ve mast hücreleri gözlenir.

Pulmoner Eozinofili

Pulmoner eozinofilide akciğer parankimindeki infiltrasyonların önemli bölümünü eozinofil lökositler oluşturur. Radyolojik olarak ise yama tarzında infiltrasyonlar izlenir. Genellikle dokudaki eozinofiliye ek olarak kanda ve balgam da belirgin eozinofili vardır. Pulmoner eozinofili çeşitli şekillerde sınıflandırılmıştır. Eozinofilik pnömoni pulmoner eozinofilinin en sık görülen biçimidir. Bunun dışında allerjik bronkopulmoner aspergilloz, bronkosentrik granümatöz gibi hastalıklar da pulmoner eozinofili tanımı içerisinde yer alırlar^(1,16).

Pulmoner eozinofilinin en sık görülen formu olan eozinofilik pnömonide, histopatolojik incelemede, intra-alveoler eozinofil akümülyasyonu, interstisyel eozinofil akümülyasyonu majör lezyonlar olarak gözlenir (Resim 13). Minör bulgu olarak ise, organize pnömoni, alveoler makrofaj toplulukları, alveoler fibrin birikimi, nekrotik eozinofil zonları, granümatöz inflamasyon ve hafif derecede vasküler inflamasyon izlenir.



Resim 13: Akciğer parankiminde yoğun eozinofil lökosit infiltrasyonu. HE

Pulmoner Alveolar Proteinoz

Nadir bir hastalık olup, lipidden zengin granüler eozinofilik materyalin intraalveoler akümüasyonu ile karakterizedir. Enfeksiyon, malignite, immün yetmezlik, çevresel toz maruziyeti ve lizinürik protein intoleransı gibi durumlarda da oluşabilir.

İdyopatik form, radyolojik olarak akciğerde difüz opaklaşma ile karakterli bir hastalıktır. Hastalar yavaşça ilerleyen solunum güçlüğü, öksürük, ve jelatinimsi bol balgam yakınması ile başvururlar. Patogenezi tam olarak bilinmemektedir. Ancak alveolar makrofajların fonksiyonlarında bir bozukluk olduğu düşünülmektedir.

Histopatolojik incelemede en tanımsal bulgu, eozinofilik proteinöz granüler materyelin intraalveoler akümüasyonudur. Lezyonlar akciğeri genelde difüz olarak tutar ancak bazen yama tarzında infiltrasyonlar da izlenir. Eozinofilik materyel sadece alveollerde değil, alveoler duktus ve bronşiolerde de gözlenir. Materyel içindeki yuvarlak boş alanlar, kolesterol yankları, küçük eozinofilik globüller alveoler proteinoz için tanımsaldır. Materyel PAS boyası ile boyanır. Tipik olarak interstisyel inflamasyon ve fibrozis yoktur (1,2,17).

Pulmoner ödem, pneumocystis carinii pnömonisi ve alveoler müsinöz ayırıcı tanıda akılda tutulmalıdır.

Sarkoidoz

Sistemik bir hastalık olan sarkoidoz, hiler lenf nodu tutulumu ile birlikte izlenen idyopatik granümatöz interstisyel pnömoni şeklinde tanımlanır. Hastalığın karakteristik özelliği non-nekrotizan granülomların varlığıdır. Olguların azında interstisyel skarlanma saptanır.

Kadınlarda erkeklere oranla daha sık olarak görülür. Granümatöz inflamasyonun tüberküloz başta olmak üzere pek çok hastalıkta görülmesi nedeniyle sarkoidoz tanısı pek kolay değildir. Ayrıntılı klinik ve histokimyasal-histopatolojik inceleme gerekir.

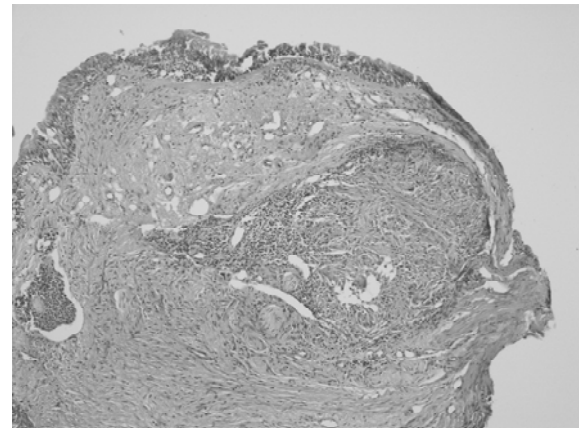
Genç erişkinlerde ortaya çıkar. Ateş, halsizlik, kuru öksürük ve sistemik değişiklikler vardır. Akciğerin radyolojik incelemelerinde bilateral retiküler/ nodüler infiltrasyonlar ve hiler lenfadenopati gözlenir. Hastalığın steroidlere yanıtı iyi olup, az sayıda olguda progresyon saptanır.

Histopatolojik incelemede granülomların lenfanjitik dağılımı dikkati çeker. Granülomlarda nekroz yoktur. Birbirleri ile birleşebilir, çevrelerinde tanımlanabilen kollajen halka izlenir. Langhans ya da yabancı cisim tipi dev hücreleri mevcuttur⁽¹⁸⁾.

Granülomlarda ayrıca Schaumann cisimi adı verilen laminar kalsifikasyonlar ve asteroid cisim adı verilen yıldız biçimli inklüzyonların bulunması tipiktir. Ancak bunların varlığı sarkoidoz açısından patognomonik değildir^(1,2).

İlerleyen dönemlerde granülomların yerini bağ dokusu olarak, yoğun eozinofilik kollajen gelişir. Kalsifik debrisler fibrozise eşlik eder.

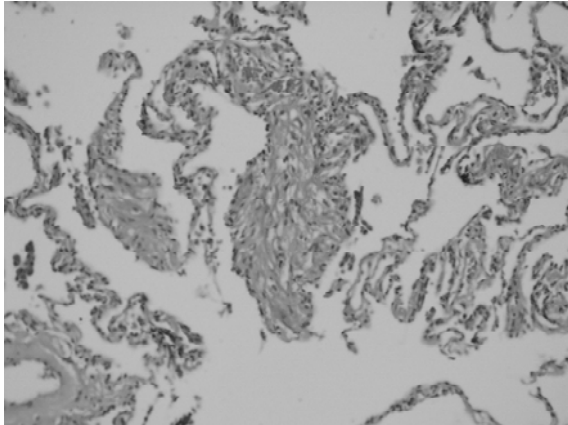
Transbronşiyal biopsi ile sarkoidoz tanısı konabilir (Resim 14). Granülomların bronşlarda submukozal yerleşimi nedeniyle doku örnekleri küçük olmasına karşın granülomlar tanımlanabilir. Nekroz içermemesine karşın tüm olgularda histokimyasal olarak tüberküloz ve mantar açısından inceleme mutlaka yapılmalıdır.



Resim 14: Sarkoidoz olgusunda bronş duvarında nonnekrotizan granülom oluşumu. HE

Lenfanjiyoleyomyomatoz

Nadir bir hastalık olup, üreme çağındaki kadınlarda izlenir. Akciğerde, lenfatiklerde ve toraks ve retroperitoneal bölgedeki lenf nodlarında düz kas hücrelerinin (LAM hücreleri) anormal proliferasyonu ile karakterizedir^(1,19). Patogenezi bilinmemektedir. Radyolojik incelemelerde difüz, bilateral retiküler patern, kistik alanlar, aşırı havalanma ve pnömotoraks izlenir. Histopatolojik incelemede kistik değişiklikler ve LAM hücre proliferasyonu iki karakteristik bulgudur(Resim 15). Başlangıçta belirsiz olan bu düz kas hücre toplulukları zamanla oldukça belirginleşir. Genellikle kistik yapıların kenarları ve lenfatikler boyunca gelişirler. Ayrıca damar duvarlarını ve havayollarını infiltre ederler. Lenfanjiyoleyomyomatoz hücreleri düz kas hücreleri olduğu için düz kas aktini, desmin ve vimentin ile boyanır. Tanımsal olarak HMB45 pozitifdir. Östrojen ve progesteron reseptörü de immünohistokimyasal olarak demonstre edilmiştir.



Resim 15: Lenfanjiyoleyomyomatoz olgusunda kistik yapıların çevresinde yer alan immatür düz kas hücre toplulukları.HE

Langerhans hücreli Histiositoz

Histiozitozis X, Eozinofilik Granülom gibi sinonimleri olan hastalık, Langerhans hücrelerinin bilateral nodüler proliferasyonu olup, sigara içimi ile yakın ilişkilidir. Daha çok kadınlarda gelişir, 30'lu- 50'li yaşlarda ortaya çıkar. Sigara içme öyküsü bulunan hastalarda kuru öksürük bulunabilir. % 5-10 olguda pnömotoraks saptanır. Steroidlere yanıt gözlenir. Prognozu iyi olmakla birlikte % 5-15 oranında hastalık progresyon gösterir^(1,3).

Histopatolojik incelemede yama tarzında bronkiolo-sentrik nodüller izlenir. Temporal heterojenite mevcuttur. Bronkovasküler yapı üzerine yerleşmiş,

Langerhans hücre toplulukları saptanır. Toplulukların komşu septalara doğru uzanması ile yıldızimsı (stellat) görünüm ortaya çıkar. İnterstiyel alanda ve alveoler boşluklarda eozinofiller ve pigmente makrofajlar gözlenir. İnterstiyel organizasyon ve ilerleyici skarlanma gözlenen olgularda Langerhans hücrelerinin azaldığı saptanır. Olgularda, aktif sellüler nodüllerle, hücreden fakir/fibrotik lezyonlar normal veya amfizematöz akciğer ile ayrılır. Langerhans histiositlerinin CD1a ve S100 ile immünohistokimyasal boyanma göstermeleri histopatolojik tanıda yardımcıdır. Hastaların bir kısmı sadece sigara bırakmakla bile iyileşirken, bir kısmında ilerleyici fibrozis ve solunum yetmezliği ortaya çıkabilir.

İLAÇLARA BAĞLI AKCİĞER HASTALIKLARI

İlaç kullanımına bağlı olarak ortaya çıkan akciğer reaksiyonlarından bir kısmı difüz parankimal akciğer süreçleri şeklindedir. Akut solunum sıkıntısı sendromu, akut, subakut veya kronik interstiyel akciğer hastalığı, hipersensitivite pnömonisi, sistemik lupus eritematoz benzeri sendrom, organize pnömoni ve yabancı cisim granülomatozu bu patolojilerden bazılarıdır. Örneğin bir kemoteropatik olan bleomisin'in fibrozise yol açtığı metotraksatin hipersensitivite pnömonisi oluşturduğu bilinmektedir. Bir antiaritmik olan amiodaron da yine fibrozise yol açabilir^(1,2,20).

RADYASYONA BAĞLI AKCİĞER HASTALIKLARI

Akciğer, meme, mediasten tümörleri gibi tümörlerin tedavisi için verilen radyoterapinin akciğerde oluşturduğu patolojiler, tedaviden 1-6 ay sonra ortaya çıkan akut radyasyon pnömonisi ve interstiyel fibrozis ile karakterli kronik radyasyon pnömonisidir^(1,21). Radyasyon dokuda epitel hücrelerinde atipik değişiklikler oluşturur. Bu nedenle tedavi sonrası patolojik değerlendirmelerde bu bilgi dikkate alınmalı ve yanlış tümör tanısından uzaklaşılmalıdır.

KAYNAKLAR

1. Trawis WD, Colby TV, Koss MN, et al. Atlas of nontumor pathology. Nonneoplastic disorders of the Lower Resp. Tract

- 2002:233-264.
2. Kumar V, Abbas AK, Fausto N. Robbins and Cotran Pathologic basis of disease. 7th.ed. Saunders. 2005;728-747.
 3. Yousem Samuel A. Diagnostic approach to the chronic interstitial pneumonias. 2005 USCAP Annual Meeting Kurs notları
 4. Leslie KO. Pulmonary pathology for the clinician. Clin Chest Med 2006; 27:1-10.
 5. American Thoracic Society. Idiopathic pulmonary fibrosis: diagnosis and treatment. International consensus statement. American Thoracic Society (ATS) and the European Respiratory Society (ERS). Am J Respir Crit Care Med. 2000; 161;646-64.
 6. Nicholson AG. Classification of idiopathic interstitial pneumonias: making sense of the alphabet soup. Histopathology 2002; 41;381-91.
 7. Nicholson AG, Wells AU. Nonspecific interstitial pneumonia- Nobody said it's perfect. Am J Respir Crit Care Med 2001; 164;1553-4.
 8. Travis Wd, King TE, Bateman ED, et al. ATS/ERS International Multidisciplinary Consensus Classification of Idiopathic Interstitial Pneumonias. Am J Crit Care Med 2002;165; 277-304.
 9. Katzenstein AL, Askin FB. Katzenstein and Askin's surgical pathology of non-neoplastic lung disease. 3rd ed. Philadelphia: WB Saunders 1977
 10. Yousem SA, Colby TV, Gaensler EA. Respiratory bronchiolitis -associated interstitial lung disease and its relationship to desquamative interstitial pneumonia. Mayo Clin Proc 1989; 64:1373-80.
 11. Elenitoba-Johnson K, Medeiros LJ, Khorsand J, et al. Lymphoma of the mucosa-associated lymphoid tissue of the lung. A multifocal case of common clonal origin. Am J Clin Pathol 1995;103:341-5.
 12. Ohori NP, Sciurba FC, Owens GR, Hodgson MJ, Yousem SA. Giant cell interstitial pneumonia and hard-metal pneumoconiosis. Am J Sur Pathol 1989;13:581-7.
 13. Crestani B: The respiratory system in connective tissue disorders. Allergy 2005;60:715-34.
 14. Tansey D, Wells AU, Colby TV, Nikolakoupolou A, du Bois RM, Hansell DM, Nicholson AG. Variations in histological patterns of interstitial pneumonia between connective tissue disorders and their relationship to prognosis. Histopathology 2004;44:585-96.
 15. Coleman A, Colby TV: Histologic diagnosis of extrinsic allergic alveolitis. Am J Surg Pathol 1988;12:514-8.
 16. Tazelaar HD, Linz LJ, Colby TV, et al. Acute eosinophilic pneumonia: histopathologic findings in nine patients. Am J Respir Crit Care Med 1997;155:296-302.
 17. Seymour JF, Presneill JJ. Pulmonary alveolar proteinosis: progress in the first 44 years. Am J Respir Crit Care Med 2002;166:215-35.
 18. Gal AA, Koss MN: The pathology of sarcoidosis. Curr Opin Pulm Med 2002;8:445.
 19. Bonetti F, Chiodera PL, Pea M, et al. Transbronchial biopsy in lymphangiomyomatosis of the lung. HMB45 for diagnosis. Am J Surg Pathol 1993;17:1092-102.
 20. Rossi SE, Erasmus JJ, MaAdams HP, et al. Pulmonary drug toxicity: radiologic and pathologic manifestations. Radiographics 2000;20:1245-59.
 21. Abratt RP, Morgan GW. Lung toxicity following chest irradiation in patients with lung cancer. Lung Cancer 2002;5:103-9.