

**DOI:** 10.5152/eamr.2018.94830

**Manuscript Type:** Original Article

**Title:** The Effect of Initial Cyst Size on Visual and Anatomical Outcomes After Intravitreal Ranibizumab Treatment in Cystoid Macular Edema Due To Branch Retinal Vein Occlusion

**Turkish Title:** Retinal Ven Dal Tıkanıklığına İkincil Gelişen Kistoid Maküla Ödeminde Başlangıç İntraretinal Kist Büyüklüğünün İntravitreal Ranibizumab Tedavisi Sonrası Görsel ve Anatomik Başarıya Etkisi

**Authors:** Alper Halil Bayat, Akın Çakır, Selim Bölükbaşı, Burak Erden, Şeyma Gülcenur Şehirli, Mustafa Nuri Elçioğlu

**Institution:** Okmeydanı Eğitim ve Araştırma Hastanesi, Göz Kliniği, İstanbul, Türkiye

**Address for Correspondence:** Alper Halil Bayat, Okmeydanı Eğitim ve Araştırma Hastanesi, Göz Kliniği, İstanbul, Türkiye

**E-mail:** [alperhalil76@hotmail.com](mailto:alperhalil76@hotmail.com)

**Cite this article as:** Bayat AH, Çakır A, Bölükbaşı S, Erden B, Şehirli ŞG, Elçioğlu MN. The Effect of Initial Cyst Size on Visual and Anatomical Outcomes After Intravitreal Ranibizumab Treatment in Cystoid Macular Edema Due To Branch Retinal Vein Occlusion. Eur Arch Med Res 2018. DOI: 10.5152/eamr.2018.94830

This article has been accepted for publication and undergone full peer review but has not been through the copyediting, typesetting, pagination and proofreading process, which may lead to differences between this version and the Version of Record. Please cite this article as: Bayat AH, Çakır A, Bölükbaşı S, Erden B, Şehirli ŞG, Elçioğlu MN. The Effect of Initial Cyst Size on Visual and Anatomical Outcomes After Intravitreal Ranibizumab Treatment in Cystoid Macular Edema Due To Branch Retinal Vein Occlusion. Eur Arch Med Res 2018. DOI: 10.5152/eamr.2018.94830

## ÖZ

**Amaç:** Retinal ven dal tıkanıklığına (RVDT) bağlı gelişen kistoid maküler ödem (KMÖ) tedavisinde makuladaki en büyük intraretinal kist çapının intravitreal ranibizumab (IVR) tedavisi sonrası görsel ve anatomik başarıya etkisini araştırmak.

**Yöntemler:** RVDT'ye sekonder gelişen KMÖ tanısı ile IVR tedavisi alan 42 olgunun 42 gözü geriye dönük olarak çalışıldı. Hastalar 3 aylık yükleme dozu IVR tedavisi sonrası değerlendirildi. Hastaların enjeksiyon öncesi ve tedavi sonundaki spektral domain optik koherans tomografi (SD-OKT) verileri not edildi. Başlangıç intraretinal kist çapının final merkezi maküler kalınlığa (MMK) ve en iyi düzeltilmiş görme keskinliğine (EİDGK) etkisi araştırıldı.

**Bulgular:** Olguların 27'si erkek (%64,3) 15'i kadın (%35,7)'idi. Ortalama yaş  $59.5 \pm 9.6$  yıl saptandı. Başlangıç ortalama MMK değeri  $485 \pm 160$  mikrometre ( $\mu\text{m}$ ) bulundu. Başlangıç EİDGK'leri  $0.84 \pm 0.55$  logMAR olarak hesaplandı. 3 doz IVR tedavisi sonrası MMK kazanımları  $201 \pm 168$   $\mu\text{m}$  ve EİDGK kazanımları  $0.41 \pm 0.43$  logMAR bulundu. Ortalama başlangıç kist çapları  $241 \pm 121$   $\mu\text{m}$  saptandı. Başlangıç kist çapı ile MMK kazanımı arasında düşük düzeyde pozitif yönde bir korelasyon gözlemlenmiş olmasına rağmen bu durum istatistiksel olarak anlamlı değildi ( $r=0.245$  ve  $p=0.059$ ). Başlangıç kist boyutu ile EİDGK arasında düşük düzeyde negatif

yönde bir korelasyon olmasına rağmen, bu korelasyon istatistiksel olarak anlamlı değildi ( $r=-0.145$  ve  $p=0.184$ ).

**Sonuç:** RVDT'ye bağlı KMÖ tedavisinde başlangıç kist boyutunun MMK ve EİDGK kazanımıyla istatistiksel olarak anlamlı bir ilişkisi bulunamamıştır.

**Anahtar kelimeler:** Retinal ven dal tıkanıklığı, intraretinal kist çapı, maküler ödem, optik koherans tomografi

## ABSTRACT

**Objective:** To evaluate the effect of cyst size on the visual and anatomical outcomes in cystoid macular edema (CME) due to branch retinal vein occlusion (BRVO).

**Methods:** In this retrospective study, 42 eyes of 42 patients who underwent intravitreal ranibizumab (IVR) injections with CME due to BRVO were examined. All of the patients underwent 3 monthly IVR injections. The baseline and last follow-up visit optical coherence tomography parameters and best-corrected visual acuities (BCVA) were all noted. The effect of initial cyst size on BCVA and central macular thickness (CMT) improvement was investigated.

This article has been accepted for publication and undergone full peer review but has not been through the copyediting, typesetting, pagination and proofreading process, which may lead to differences between this version and the Version of Record. Please cite this article as: Bayat AH, Çakır A, Bölükbaşı S, Erden B, Şehirli ŞG, Elçioğlu MN. The Effect of Initial Cyst Size on Visual and Anatomical Outcomes After Intravitreal Ranibizumab Treatment in Cystoid Macular Edema Due To Branch Retinal Vein Occlusion. Eur Arch Med Res 2018. DOI: 10.5152/eamr.2018.94830

**Results:** There were 27 (64.3%) men and 15 (35.7%) women in the study. The mean age was 59.5±9.6 years. The mean baseline CMT was 485±160 µm and the mean baseline BCVA was 0.84±0.55 logMAR. The average cyst size was 241±121 µm. Initial cyst size had a mild and positively correlation with CMT improvement, however it was not statically significant (r=0.245 and p=0.059). Initial cyst size had a mild and negative correlation with BCVA, but this was not statically significant (r=-0.145 and p=0.184).

**Conclusion:** The initial cyst size was not found to have statistically significant correlation with CMT and BCVA improvement in CME treatment due to BRVO.

**Keywords:** Branch retinal vein occlusion, intraretinal cyst size, macular edema, optical coherence tomography

## GİRİŞ

Retinal ven tıkanıklıkları diyabetik retinopatiden sonra en sık görülen retinal vasküler patolojidir (1). Retinal ven tıkanıklıkları, santral retinal ven tıkanıklıkları ve retinal ven dal tıkanıklıkları (RVDT) olmak üzere ikiye ayrılır. Arteriyovenöz geçiş sırasında vasküler bası, venöz damarlardaki dejeneratif değişiklikler ve hiperkoagülabilité RVDT'ye sebep olan başlıca patofizyolojik olaylardır. Bu olaylar vasküler endotelial büyüme hormonu (VEBF) salınımını artırarak, damar geçirgenliğinde artışa ve bu sayede maküla ödeme (MÖ) sebep olurlar (2, 3).

4

This article has been accepted for publication and undergone full peer review but has not been through the copyediting, typesetting, pagination and proofreading process, which may lead to differences between this version and the Version of Record. Please cite this article as: Bayat AH, Çakır A, Bölükbaşı S, Erden B, Şehirli ŞG, Elçioğlu MN. The Effect of Initial Cyst Size on Visual and Anatomical Outcomes After Intravitreal Ranibizumab Treatment in Cystoid Macular Edema Due To Branch Retinal Vein Occlusion. Eur Arch Med Res 2018. DOI: 10.5152/eamr.2018.94830

MÖ RVDT’de görme kaybının en sık sebebidir.<sup>(4,5)</sup> MÖ’nin tedavisinde lazer fotokoagülasyon, intravitreal steroid enjeksiyonu ve intravitreal anti-VEBF enjeksiyonu kullanılmaktadır (6, 7).

Hastalara uygulanan anti-VEBF tedaviye rağmen tüm hastalardan aynı sonuç elde edilememektedir. Bu durum hastalığın patofizyolojisinin tam olarak aydınlatılamamış olmasından kaynaklanabileceği gibi tedavi öncesi hastaya bağlı faktörelere de kaynaklanabileceğini düşündürmektedir.

Bu çalışmada RVDT’ye bağlı gelişen KMÖ’de başlangıç kist boyutunun görme ve anatomik başarıya etkisinin araştırılması amaçlanmıştır.

## YÖNTEMLER

Ocak 2015-Ocak 2017 tarihleri arasında Okmeydanı Eğitim ve Araştırma Hastanesi Retina polikliniğine başvuran ve RVDT’ye bağlı KMÖ tanısı ile IVR tedavisi alan 42 hastanın verileri retrospektif olarak incelendi. Hastaların hepsi üç yükleme dozu IVR tedavisi almışlardı.

Hastaların SD-OKT görüntülerinden, herhangi bir retinal katmandaki intraretinal sıvı birikimine bağlı kistik değişiklikleri saptanan hastalar KMÖ tanısı ile çalışmaya dahil edildi (Şekil 1).

Hastaların yaş ve cinsiyetleri, başlangıç EİDGK’leri ve MMK’ları, üç yükleme dozu IVR tedavisi sonrasında EİDGK’leri ve MMK’ları not edildi. Hastaların SD-OKT görüntülerinden MMK’ları ve tedavi başlangıcındaki intraretinal foveal kist çapları not edildi. Kist çapları SD-OKT kesitlerinde en büyük intraretinal kistin vertikal çapı olmak üzere iki farklı uzman

This article has been accepted for publication and undergone full peer review but has not been through the copyediting, typesetting, pagination and proofreading process, which may lead to differences between this version and the Version of Record. Please cite this article as: Bayat AH, Çakır A, Bölükbaşı S, Erden B, Şehirli ŞG, Elçioğlu MN. The Effect of Initial Cyst Size on Visual and Anatomical Outcomes After Intravitreal Ranibizumab Treatment in Cystoid Macular Edema Due To Branch Retinal Vein Occlusion. Eur Arch Med Res 2018. DOI: 10.5152/eamr.2018.94830

oftalmolog tarafından ölçüldü. Kist çapı ölçümü cihaz içerisindeki kaliper yardımı ile en büyük eksenden manuel olarak yapıldı (Şekil 2). Bu ölçümlerin ortalama değerleri veri olarak kabul edildi. İki oftalmolog ölçümü arasında istatistiksel olarak fark yoktu.

Hastaların hepsi tedavi öncesi ve 3 aylık tedavi sonrası birinci aylarında rutin göz muayenesinden geçirildi. Hastalara sırasıyla biyomikroskopik muayene, indirekt oftalmoskopi, EİDGK ölçümü, Goldmann aplanasyon tonometrisi ile göz içi basınç ölçümü, SD-OKT incelemesi yapıldı. EİDGK Snellen eşeli ile tespit edilip istatistiksel analiz için” the logarithm of the minimal angle of resolution (logMAR)” birimine çevrildi. SD-OKT görüntülemeleri SD-OKT(Heidelberg mühendislik, Heidelberg, Almanya) ile yapıldı.

Hastalardan glokomu olanlar, üç yükleme dozu IVR tedavisi almayanlar, başka maküler ve/veya retinal hastalığı olanlar, görme kaybına neden olacak nörolojik ve sistemik hastalıkları bulunanlar çalışmaya dahil edilmedi.

Verilerin analizi SPSS for Windows 21 (IBM Corp.; Armonk, NY, ABD) paket programında yapıldı. Tanımlayıcı istatistikler sürekli değişkenler için ortalama  $\pm$  standart sapma (en küçük-en büyük) olarak kategorik değişkenler ise olgu sayısı ve yüzde (%) olarak gösterildi. Hastaların tedavi öncesi bulgularının EİDGK ve MMK kazanımları üzerine olan etkisini incelemek için çok değişkenli bir lineer regresyon analizi yapıldı. Anlamlılık  $p < 0.05$  düzeylerinde değerlendirildi.

Çalışma sonrasında post-hoc güç analizi G\*Power 3.1 (Universitat Düsseldorf) program ile yapılmış ve çalışma gücü %99.9 olarak saptanmıştır.

Çalışma Helsinki Bildirisi'ne uygun olarak yapılmış olup, etik kurul onayı Okmeydanı Eğitim ve Araştırma Hastanesi Etik Kurulu'ndan alınmıştır.

## **BULGULAR**

Bu çalışmaya RVDT'ye bağlı KMÖ tanılı 42 olgunun 42 gözü dahil edildi. Olguların 27'si erkek (%64,3) 15'i kadın (%35,7)'idi. Ortalama yaş  $59,5 \pm 9,6$  yıl saptandı. Hastaların ortalama takip süreleri  $5.7 \pm 0.7$  aydı. Başlangıç ortalama MMK değeri  $485 \pm 160$   $\mu\text{m}$  bulundu. Başlangıç EİDGK'leri  $0.84 \pm 0.55$  logMAR olarak hesaplandı. 3 doz IVR tedavisi sonrası MMK kazanımları  $201 \pm 168$   $\mu\text{m}$  ve EİDGK kazanımları  $0.41 \pm 0.43$  logMAR bulundu. Ortalama başlangıç kist çapları  $241 \pm 121$   $\mu\text{m}$  saptandı.

Olguların EİDGK ve MMK kazanımlarına prognostik-prediktif etki yapabilecek faktörleri karşılaştırmak için "Backward" yöntemi kullanılarak çok değişkenli lineer regresyon analizi yapıldı. Olguların EİDGK ve MMK kazanımlarıyla yaş, cinsiyet, başlangıç kist çapı, başlangıç EİDGK, başlangıç MMK ilişkileri araştırıldı.

Olguların MMK kazanımları ile başlangıç MMK ve başlangıç EİDGK değerleri istatistiksel olarak anlamlı derecede ilişkili bulundu (sırasıyla  $r=0.879$  ve  $p<0.001$ ,  $r=0.589$  ve  $p<0.001$ ) (tablo-1).

Başlangıç kist çapıyla MMK kazanımları arasında pozitif yönde bir korelasyon saptanmasına rağmen bu korelasyon istatistiksel olarak anlamlı bulunmamıştır (sırasıyla  $r=0.245$  ve  $p=0.059$ )

(Tablo 1). Başlangıç kist çapı ile MMK kazanımı arasındaki ilişki Şekil 3' de gösterilmiştir.

Görüldüğü üzere bu dağılımda herhangi bir eğilim izlenmemektedir (Şekil 3).

Olguların EİDGK kazanımlarıyla başlangıç EİDGK ve başlangıç MMK değerleri istatistiksel olarak anlamlı derecede ilişkili bulunmuştur (sırasıyla  $r=0.440$  ve  $p=0.002$ ,  $r=0.340$  ve  $p=0.014$ ) (Tablo

1). Başlangıç kist çapıyla EİDGK kazanımı arasında negatif bir korelasyon olmasına rağmen, bu korelasyon istatistiksel olarak anlamlı bulunmamıştır ( $r=-0.145$  ve  $p=0.180$ ) (Tablo 1). Bu ilişki

Şekil 4' de gösterilmiş olup görüldüğü üzere bu dağılımda herhangi bir eğilim izlenmemektedir.

## TARTIŞMA

Güncel literatürde ranibizumabın RVDT'ye bağlı KMÖ tedavisinde etkisini kanıtlayan bir çok çalışma vardır (8-12). Ama bu çalışmalarda görüldüğü gibi hastaların hepsi bu tedaviye aynı yanıtı vermemektedirler. Bu durum hastalığın tam aydınlatılmamış olan patofizyolojik süreci ile ilgili olduğu kadar, ek olarak bulunan, tedavi başarısını etkileyen başka faktörlerin de olduğunu düşündürmektedir. Güncel literatürde bu durumu araştıran bazı yayınlar mevcuttur (13, 14).



Bu çalışmanın sonucuna göre başlangıç MMK'ları yüksek olan hastaların MMK kazanımları daha yüksek bulunmuştur. Ach T ve ark. (15) yaptıkları çalışmada başlangıç MMK'ların anti-VEBF tedaviye yanıtta iyi bir prognostik faktör olduğunu bulmuşlardır. Bu çalışmada aynı zamanda düşük EİDGK'lı hastaların MMK kazanımlarının fazla olduğu da saptanmıştır. Başlangıç MMK'ları yüksek olan hastaların düşük başlangıç EİDGK'ları olmaları bu durumu açıklar niteliktedir. Nitekim Kriechbaum ve ark. (16) bu bulguyu desteklemektedirler.

Daha önceki bazı çalışmalarda düşük başlangıç EİDGK olan hastaların final EİDGK'larının düşük olduğu gösterilmiştir (17). Bu durumun aksine bu çalışmada başlangıç EİDGK'ları düşük olan hastaların görme kazanımlarının daha yüksek olduğu saptanmıştır. Gesine B. Jaissle ve ark. (13) çalışması bu bulguyu desteklemektedir. Bu durum literatürde "ceiling effect"(tavan etkisi) ile açıklanabilir. "Ceiling effect" tabanı düşük olan olguların tavana ulaşım sonucunda kazançlarının daha fazla olacağını açıklayan durumdur.

Groneberg T ve ark. (18) yaptıkları çalışmada başlangıç kist çapının görme kazanımıyla ilişkisini saptamışlardır. Çalışmalarında küçük çaplı başlangıç kistlerin daha fazla harf kazanımı olduğunu göstermişlerdir. Groneberg T ve arkadaşlarının aksine biz bu çalışmada başlangıç kist boyutuyla EİDGK ve MMK kazanımları arasında istatistiksel olarak anlamlı bir ilişki saptayamadık.

## SONUÇ

Sonuç olarak RVDT'ye bağlı KMÖ tedavisinde başlangıç EİDGK ve MMK görme kazanımı ve anatomik başarı için prognostik faktör olarak kullanılabilir. Bunun aksine başlangıç kist çapının prognostik faktör olarak kullanılmasının uygun olmadığı kanaatindeyiz.

## KAYNAKLAR

1. Rogers S, McIntosh RL, Cheung N, et al. The Prevalence of Retinal Vein Occlusion: Pooled Data from Population Studies from the United States, Europe, Asia, and Australia. *Ophthalmology* 2010; 117(2): 313–9.
2. Jaulim A, Ahmed B, Chatziralli IP. Branch Retinal Vein Occlusion: Epidemiology, Pathogenesis, Risk Factors, Clinical Features, Diagnosis, And Complications. An Update Of The Literature. *Retina* 2013;33(5):901-10.
3. Son BK, Kwak HW, Kim ES, Yu SY. Comparison of Ranibizumab and Bevacizumab for Macular Edema Associated with Branch Retinal Vein Occlusion. *Korean J Ophthalmol* 2017 Jun;31(3):209-216.
4. CruzN,PinillaI.,Casas P. et al. Ranibizumab for Macular Edema Following Branch Retinal Vein Occlusion. *Acta Ophthalmologica* 2010;88.0

This article has been accepted for publication and undergone full peer review but has not been through the copyediting, typesetting, pagination and proofreading process, which may lead to differences between this version and the Version of Record. Please cite this article as: Bayat AH, Çakır A, Bölükbaşı S, Erden B, Şehirli ŞG, Elçioğlu MN. The Effect of Initial Cyst Size on Visual and Anatomical Outcomes After Intravitreal Ranibizumab Treatment in Cystoid Macular Edema Due To Branch Retinal Vein Occlusion. *Eur Arch Med Res* 2018. DOI: 10.5152/eamr.2018.94830

5. MoonBG, Cho AR, Kim YN, Kim JG. Predictors Of Refractory Macular Edema After Branch Retinal Vein Occlusion Following Intravitreal Bevacizumab. *Retina* 2017;0:1-9.
6. Mylonas G, Sacu S, Dunavoelgyi R. Response Of Retinal Sensivity To Ranibizumab Treatment Of Macular Edema After Acute Branch Retinal Vein Occlusion. *Retina* 2013;33.6:1220-226.
7. Korobelnik JF, Kodjikian L, Delcourt C, et al. Two-Year, Prospective, Multicenter Study Of The Use Of Dexamethasone Intravitreal Implant For Treatment Of Macular Edema Secondary To Retinal Vein Occlusion In The Clinical Setting In France. *Graefes Arch ClinExpOphthalmol* 2016;254(12):2307-2318.
8. Campochiaro PA, Heier JS, Feiner L, et al. Ranibizumab For Macular Edema Following Branch Retinal Vein Occlusion: Six-Month Primary End Point Results Of A Phase III Study. *Ophthalmology* 2010;117:1102–1112.
9. Brown DM, Campochiaro PA, Bhisitkul RB, et al. Sustained Benefits From Ranibizumab For Macular Edema Following Branch Retinal Vein Occlusion: 12-Month Outcomes Of A Phase III Study. *Ophthalmology* 2011;118:1594–1602.
10. Minami Y, Nagaoka T, Ishibazawa A, et al. Short-Term Effect Of Intravitreal Ranibizumab Therapy On Macular Edema After Branch Retinal Vein Occlusion. *Retina* 2016;36:1726–1732.

This article has been accepted for publication and undergone full peer review but has not been through the copyediting, typesetting, pagination and proofreading process, which may lead to differences between this version and the Version of Record. Please cite this article as: Bayat AH, Çakır A, Bölükbaşı S, Erden B, Şehirli ŞG, Elçioğlu MN. The Effect of Initial Cyst Size on Visual and Anatomical Outcomes After Intravitreal Ranibizumab Treatment in Cystoid Macular Edema Due To Branch Retinal Vein Occlusion. *Eur Arch Med Res* 2018. DOI: 10.5152/eamr.2018.94830

11. Sophie R, Hafiz G, Scott AW, et al. Long-Term Outcomes In Ranibizumab-Treated Patients With Retinal Vein Occlusion; The Role Of Progression Of Retinal Nonperfusion. *Am J Ophthalmol* 2013;156:693–705.
12. Brynskov T, Kemp H, Sorensen TL. Intravitreal Ranibizumab For Retinal Vein Occlusion Through 1 Year In Clinical Practice. *Retina* 014;34:1637–1643.
13. Gesine B. Jaissle, Peter Szurman, et al. Predictive Factors For Functional Improvement After Intravitreal Bevacizumab Therapy For Macular Edema Due To Branch Retinal Vein Occlusion. *Graefes Arch Clin Exp Ophthalmol* 2011 Feb; 249(2): 183–192.
14. Bin Mo, Hai-Ying Zhou, Xuan Jiao, and Feng Zhang. Evaluation Of Hyperreflective Foci As A Prognostic Factor Of Visual Outcome In Retinal Vein Occlusion. *Int J Ophthalmol* 2017; 10(4): 605–612.
15. Ach T, Hoeh AE, Schaal KB, Scheuerle AF, Dithmar S. Predictive Factors For Changes In Macular Edema In Intravitreal Bevacizumab Therapy Of Retinal Vein Occlusion. *Graefes Arch Clin Exp Ophthalmol* 2010;248(2):155–159
16. Kriechbaum K, Michels S, Prager F, et al. Intravitreal Avastin For Macular Oedema Secondary To Retinal Vein Occlusion: A Prospective Study. *Br J Ophthalmol* 2008;92:518–522.

This article has been accepted for publication and undergone full peer review but has not been through the copyediting, typesetting, pagination and proofreading process, which may lead to differences between this version and the Version of Record. Please cite this article as: Bayat AH, Çakır A, Bölükbaşı S, Erden B, Şehirli ŞG, Elçioğlu MN. The Effect of Initial Cyst Size on Visual and Anatomical Outcomes After Intravitreal Ranibizumab Treatment in Cystoid Macular Edema Due To Branch Retinal Vein Occlusion. *Eur Arch Med Res* 2018. DOI: 10.5152/eamr.2018.94830

17. Kondo M, Kondo N, Ito Y, et al. Intravitreal Injection Of Bevacizumab For Macular Edema Secondary To Branch Retinal Vein Occlusion: Results After 12 Months And Multiple Regression Analysis. *Retina* 2009;29:1242–1248.

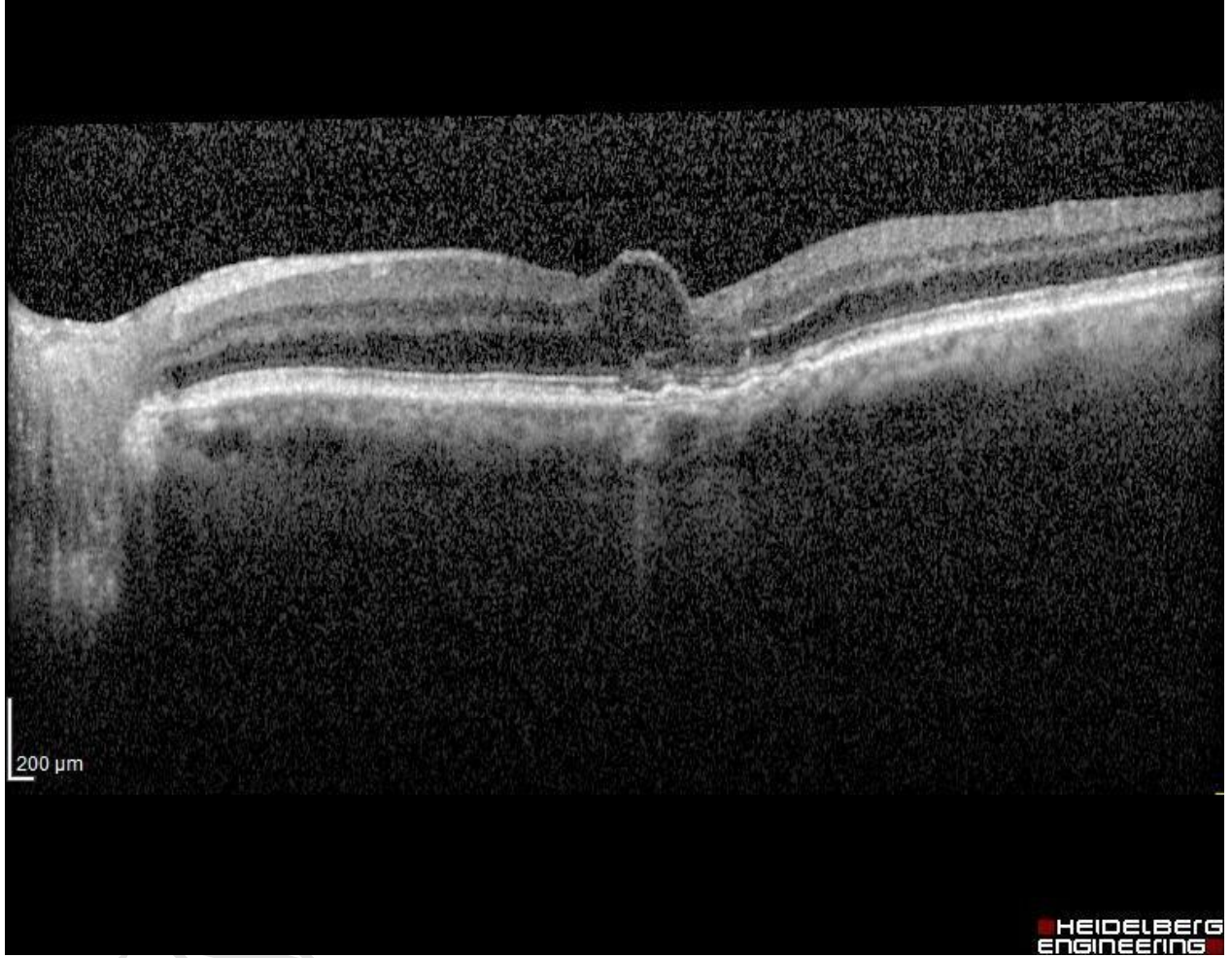
18. Groneberg T, Trattnig JS, Feucht N, Lohmann CP, Maier M. Morphologic Patterns on Spectral-Domain Optical Coherence Tomography (SD-OCT) as a Prognostic Indicator in Treatment of Macular Edema Due to Retinal Vein Occlusion. *Klin Monbl Augenheilkd* 2016;233(9):1056-62.

This article has been accepted for publication and undergone full peer review but has not been through the copyediting, typesetting, pagination and proofreading process, which may lead to differences between this version and the Version of Record. Please cite this article as: Bayat AH, Çakır A, Bölükbaşı S, Erden B, Şehirli ŞG, Elçioğlu MN. The Effect of Initial Cyst Size on Visual and Anatomical Outcomes After Intravitreal Ranibizumab Treatment in Cystoid Macular Edema Due To Branch Retinal Vein Occlusion. *Eur Arch Med Res* 2018. DOI: 10.5152/eamr.2018.94830

**Tablo 1.** Olguların MMK ve EİDGK kazanımları üzerine etkili parametrelere ait regresyon katsayıları ve p değerleri

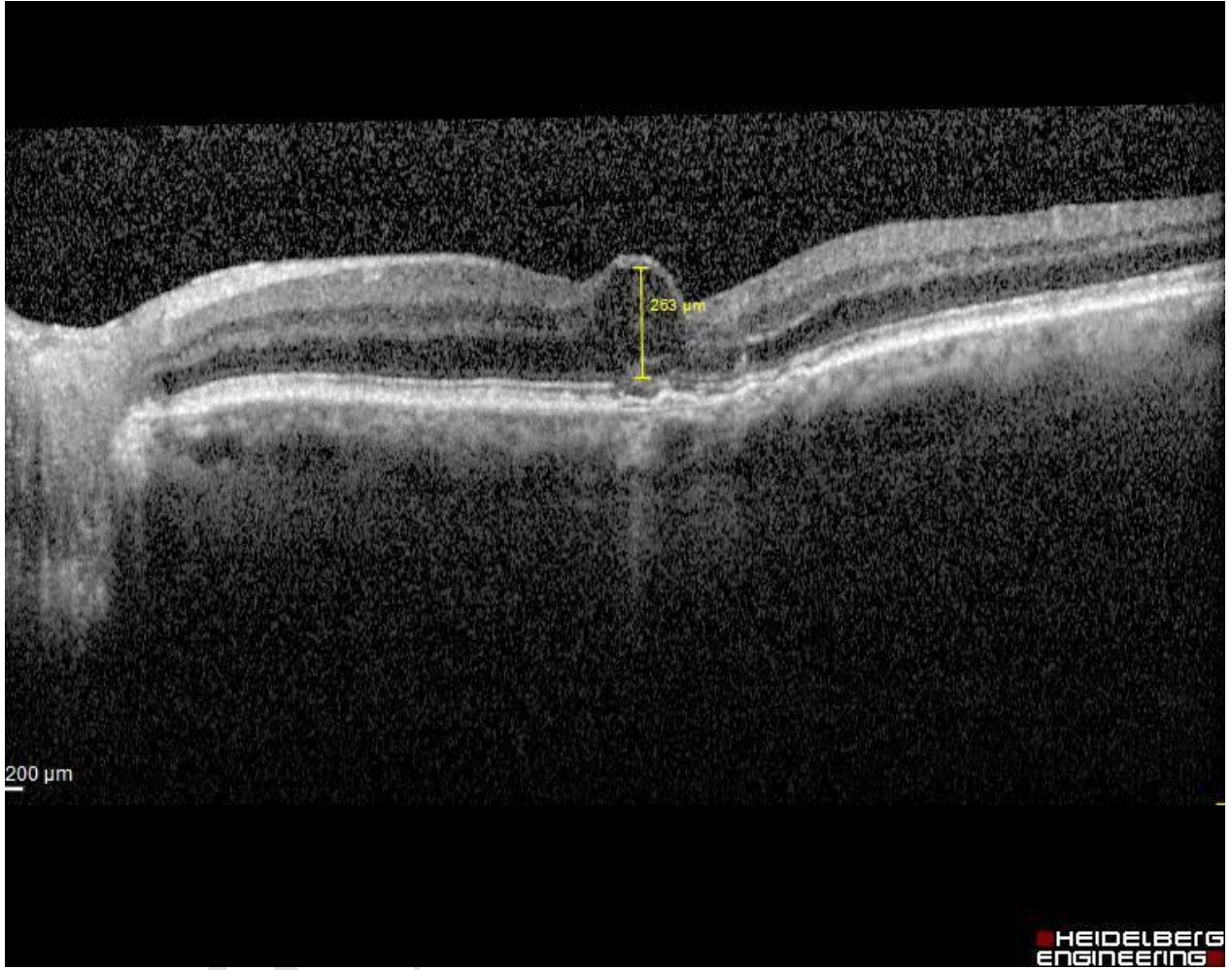
	MMK Kazanım		EİDGK kazanımı	
	B katsayısı	p değeri	B katsayısı	p değeri
<b>Başlangıç kist çapı</b>	0.245	0.059	0.145	0.180
<b>Başlangıç MMK</b>	0.879	<0.001	0.340	0.014
<b>Başlangıç EİDGK</b>	0.589	<0.001	0.440	0.002

This article has been accepted for publication and undergone full peer review but has not been through the copyediting, typesetting, pagination and proofreading process, which may lead to differences between this version and the Version of Record. Please cite this article as: Bayat AH, Çakır A, Bölükbaşı S, Erden B, Şehirli ŞG, Elçioğlu MN. The Effect of Initial Cyst Size on Visual and Anatomical Outcomes After Intravitreal Ranibizumab Treatment in Cystoid Macular Edema Due To Branch Retinal Vein Occlusion. Eur Arch Med Res 2018. DOI: 10.5152/eamr.2018.94830



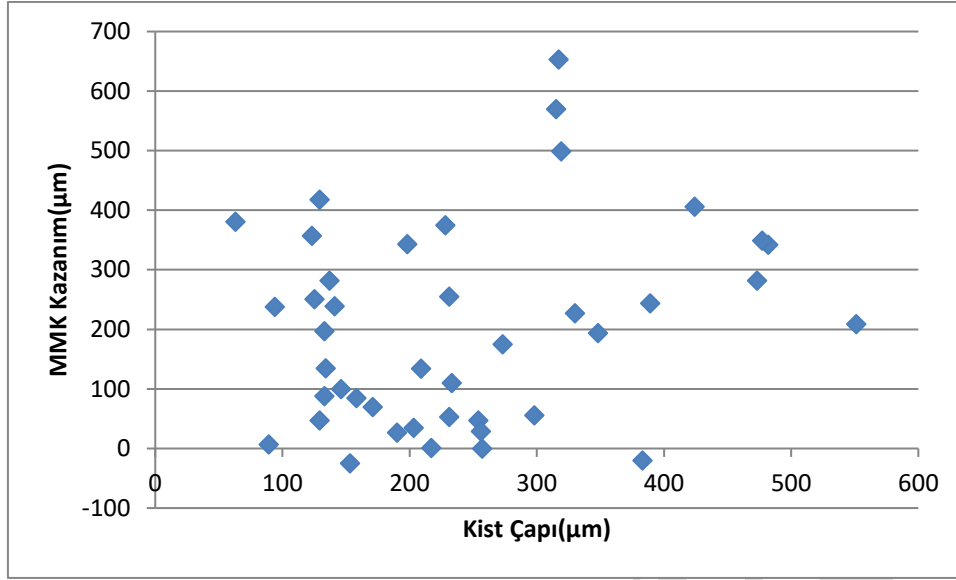
Şekil 1. SD-OKT kesitinden kistoid maküler ödem görünümü



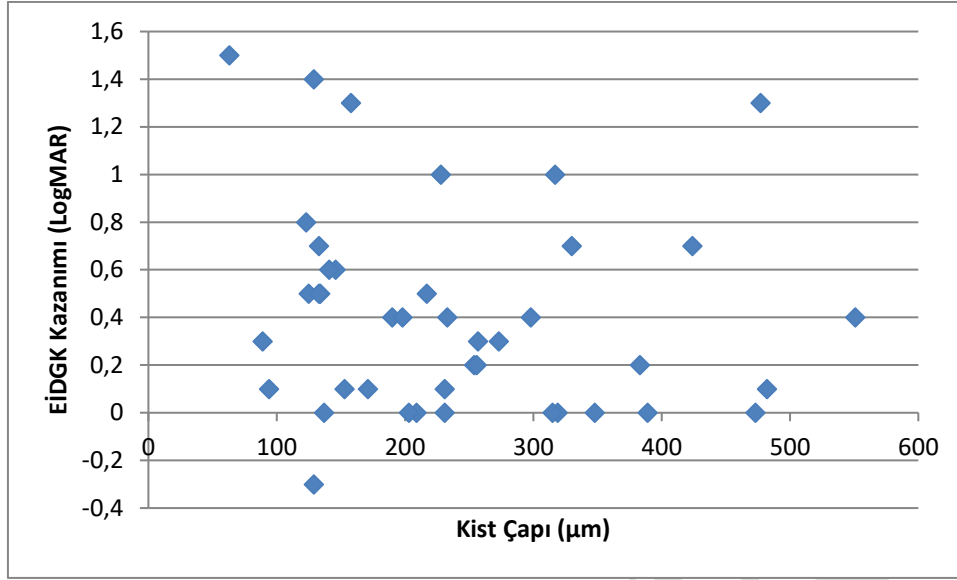


**Şekil 2.** İntraretinal kist çapının ölçüm yöntemi





**Şekil 3.** Başlangıç kist çapıyla MMK kazanımı ile arasındaki ilişki (scatter-plot) görüldüğü üzere dağılımda anlamlı bir eğilim izlenmemektedir



**Şekil 4.** Başlangıç kist çapıyla EIDGK kazanımı arasındaki ilişki(scatter-plot) görüldüğü üzere anlamlı bir eğilim bulunmamaktadır