

## Sefal Hematomlu Yenidoğan Tedavisinde Cerrahi Gerekli mi?

Abuzer Güngör ©  
Melih Üçer ©  
Şevki Serhat Baydın ©

### Is the Surgery Necessary at the Neonatal Cephalohematoma?

#### Öz

**Amaç:** Sefal hematoma bebeklerin %0,2-3'ünde görülen, genellikle parietal bölgede oluşan, sütür çizgileriyle belirgin olarak sınırlanmış periost altı kanamadır. Yaptığımız bu çalışmada, yenidoğan kliniğinden tarafımıza konsülte edilen hastaların değerlendirilmesi amaçlanmıştır.

**Yöntem:** Çalışmamızda Kanuni Sultan Süleyman Eğitim ve Araştırma Hastanesi Beyin Cerrahisi Kliniği'ne Temmuz 2016 - Aralık 2018 tarihleri arasında sefal hematoma tanısı ile yönlendirilen 423 yenidoğan retrospektif olarak tarandı. Hastalar cinsiyet, sefal hematoma olduğu bölge, emilim zamanı, doğum şekli ve tedavilerine göre değerlendirildi.

**Bulgular:** Sefal hematoma 423 yenidoğanın 237'si (%56,02) kız, 186'sı (%43,98) erkek bebektir. Doğum haftası ortalama 38,9±1,2 hafta idi. Bebeklerin 393'ünde (%92) 1. ay kontrolünde, 21'inde 2. ay kontrolünde hematoma tamamen rezorbe olduğu gözlemlendi. Dokuz hastada kalsifikasyon oluştu ve 1. yıl kontrollerinde bu hastalardan 8'inin kalsifiye dokusunun rezorbe olduğu gözlemlendi. Bir (%0,23) hastada kalsifiye dokuda azalma olmadığı ve kozmetik amaçlı opere edildiği saptandı.

**Sonuç:** Sefal hematoma sıklıkla rastlansa da birkaç ay içinde herhangi bir kozmetik sorun olmadan kendiliğinden kaybolan lezyonlardır. Bebeğin yaşı ve klinik muayenesi tedavi stratejisinde önemlidir. Kalsifiye sefal hematoma nadir görülen bir klinik durumdur. Cerrahi tedavi yalnızca kozmetik amaçlı bir yaşından sonra yapılmalıdır.

**Anahtar kelimeler:** sefal hematoma, kalsifikasyon, yenidoğan

#### ABSTRACT

**Objective:** Cephalohematoma is the most frequent cranial injury in the newborn, occurring in 0,2-3% of live births. It is a collection of blood between the periosteum and the skull. The aim of this study is to examine the patients who were consulted to us from the neonatal clinic.

**Method:** 423 neonates with cephalohematoma were retrospectively analyzed referred to the neurosurgery clinic with a diagnosis of cephalohematoma between July 2016 and December 2018. Patients were evaluated according to gender, the location and persistence time of cephalohematoma, type of birth and treatment modality.

**Results:** Among 423 newborns admitted to our clinic between July 2016 and December 2018, 237 (56,02%) were female and 186 (43,98%) were male. The mean gestational week at birth was 38,9±1,2. All babies were examined monthly, and completely resorption of the cephalohematoma observed in 393 (92%) of the patients within first month while 21 (5%) of the patients within second month. Only 9 (2%) patient cephalohematoma persisted over 2 months and has been calcified. Only 1 (%0,23) of these patients with calcified cephalohematoma persisted over 1 year and required surgery for cosmetic reason.

**Conclusion:** Though a frequently encountered lesion cephalohematoma, usually disappears spontaneously within a few months without any cosmetic problems. Age and clinical examination are important in the treatment strategy of the patient. Calcified cephalohematoma is rarely seen. Surgical treatment should only be performed for cosmetic purposes after one year from birth.

**Keywords:** Cephalohematoma, calcification, neonatal

Alındığı tarih: 13.12.2018  
Kabul tarihi: 19.02.2019  
Ç. İçi yayın tarihi: 26.03.2019

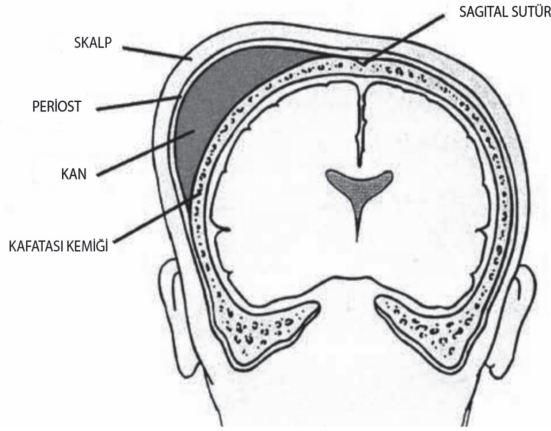
Abuzer Güngör  
Acıbadem Mehmet Ali Aydınlar Üniversitesi  
Tıp Fakültesi Beyin ve Sinir Cerrahisi Kliniği  
İstanbul - Türkiye  
✉ abuzergungor@gmail.com  
ORCID: 0000-0002-2792-7610

M. Üçer 0000-0002-2004-2991  
S.B.Ü. Kanuni Sultan Süleyman EAH  
Beyin ve Sinir Cerrahisi Kliniği  
İstanbul - Türkiye

Ş. S. Baydın 0000-0001-9041-7229  
Ondokuz Mayıs Üniversitesi Tıp Fak.  
Beyin ve Sinir Cerrahisi Kliniği  
İstanbul - Türkiye

## GİRİŞ

Doğum yaralanmaları doğum eyleminin başlangıcından sonlanmasına kadar ortaya çıkabilen, yenidoğanı yapısal veya işlevsel olarak etkileyebilen çeşitli travmalardır. Bu travmaların sonucu paraliziden sefal hematoma geniş bir yelpaze oluşturmaktadır. Sefal hematoma bebeklerin %0,2-3'ünde görülen <sup>(1)</sup>, genellikle parietal bölgede oluşan ve sütür çizgileriyle belirgin olarak sınırlanmış subperiosteal birikimdir (Şekil 1). Kanama periostu kaldırır, ancak sütür hattını geçmez. Sefal hematomlar yavaş kanama olması durumunda doğumda saptanmayıp saatler veya günler içinde de ortaya çıkabilmektedir.



Şekil 1. Sefal hematomun şematik görüntüsü.

Pıhtılaşmış kan yavaş emildiği için sefal hematomun gerilemesi haftalar sürer, çoğu yenidoğan döneminde 4 hafta içinde düzeler. Bu dönemden sonra sefal hematom düzelmediğinde, gecikmiş kalsifikasyon meydana gelebilir <sup>(2)</sup>. Kalsifiye sefal hematomlar kendiliğinden düzelebilen kozmetik deformitelerdir. Kalsifiye doku, genişleyen kalvarium tarafından yavaş yavaş emilir ve genellikle 1 yaşından önce görünüm normal hâle gelir <sup>(3)</sup>. Nadiren düzelmeyen kalsifiye hematomlara cerrahi işlem uygulanabilir. Çalışmamızda, kliniğimize yenidoğan polikliniğinden konsülte edilen hastaların retrospektif incelenmesi amaçlanmıştır.

## GEREÇ ve YÖNTEM

Çalışmamıza Kanuni Sultan Süleyman Eğitim ve Araştırma Hastanesi'nde Temmuz 2016 - Aralık 2018 tarihleri arasında, sefal hematoma tanısı ile Beyin Cerrahisi Polikliniği'ne yönlendirilmiş 423 yenidoğan dahil edilmiştir. Hastalar cinsiyet, sefal hematomun belirlendiği bölge, doğum ve tedavi şekline göre değerlendirildi.

## BULGULAR

Temmuz 2016-Aralık 2018 tarihleri arasında polikliniğimize başvuran 423 yenidoğanın 237'si (%56,02) kız, 186'sı (%43,98) erkek bebektir; bebeklerin doğdukları ortalama hafta  $38,9 \pm 1,2$ 'di. Bebeklerin 365'i (%86,3) normal doğum ile doğarken, 58'i (%13,7) sezaryen ile doğduğunu belirlendi. Yenidoğan polikliniğine başvuran hastalar kafalarında şişlik gözlenmesi üzerine ultrasonografi (USG) ile tarafımıza yönlendirildi, sefal hematomun belirlendiği bölge açısından incelendiğinde 292'si (%69) parietal bölgede, 115'i (%27,2) parietoksipital bölgede, 16'sı (%3,8) temporoparietal bölgede belirlendi (Tablo 1).

Tablo 1.

Bulgular	
<b>Cinsiyet n (%)</b>	
Kız	237 (%56,02)
Erkek	186 (%43,98)
<b>Doğum n (%)</b>	
Normal	365 (%86,3)
Sezeryan	58 (%13,7)
<b>Bölge n (%)</b>	
Parietal	292 (%69)
Parietoksipital	115 (%27,2)
Temporoparietal	16 (%3,8)

Hastalar polikliniğe başvurduğunda 1 ay sonra kontrole çağrıldı ve 1. ay kontrollerinde 423 bebeğin 393'ünün (%92), 2. ay kontrolünde ise 21 hastanın daha sefal hematomunun tamamen rezorbe olduğu gözlemlendi. Dokuz hastanın sefal hematomu kalsifiye oldu. Birinci yıl kontrollerinde 9 (%2,1) hastadan 8'inin kalsifiye dokusunda rezorbe olduğu gözlenirken herhangi bir cerrahi girişim yapılmadı, 1 (%0,23)

hastada kalsifiye dokusunda azalma olmadı ve bu hasta kozmetik amaçlı opere edildi.

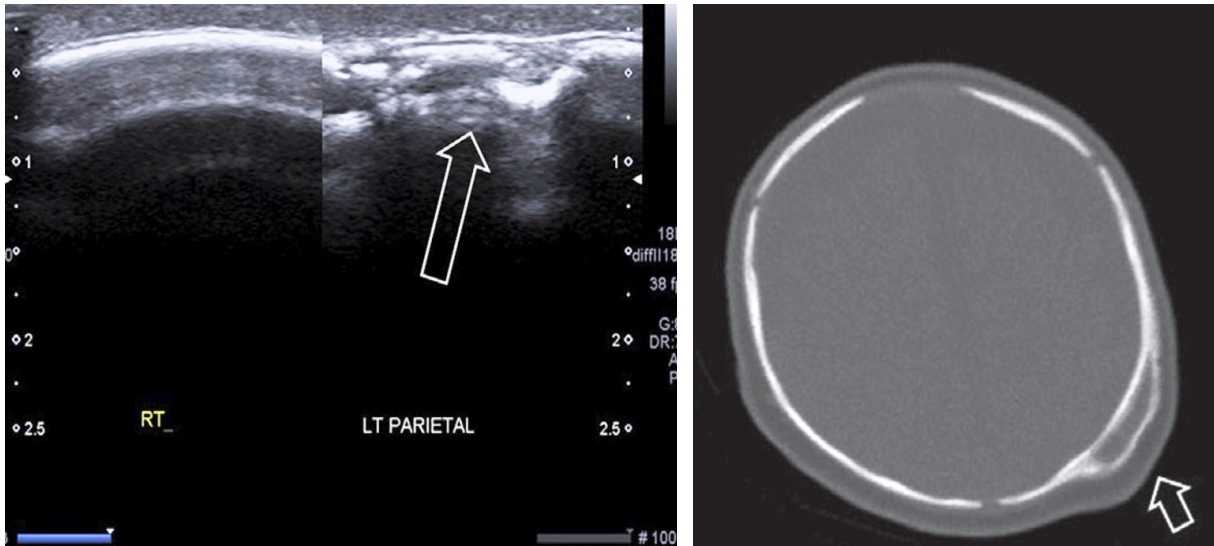
## TARTIŞMA

Sefal hematoma, periost altındaki damarların yırtılmasından dolayı kafa derisi altında kafatası ile periost arasında serosanjiöz veya kanlı sıvı toplanmasından kaynaklanır. Doğum eyleminin uzaması, makrozomi, zayıf ve inefektif uterus kasılmaları, erkek cinsiyet, anormal fetal presentasyon, forseps veya vakum destekli doğum, çoğul gebelik ve sefalopelvik uyumsuzluk sık rastlanan risk faktörleridir (4). Ayrıca, erken membran rüptürü, sefal hematomun uterus içinde %0.04'lük bir sıklıkta ortaya çıkmasına neden olabilir (5). Az bir hasta grubunda genellikle çizgisel özellikte ve klinik bulgusu olmayan bir kafatası kırığı eşlik eder. Çoğu birkaç hafta içinde kendiliğinden emilir. Çalışmamızda, hastaların %97,8'inin 2 ay içinde tamamen rezorbe olduğu gözlemlendi.

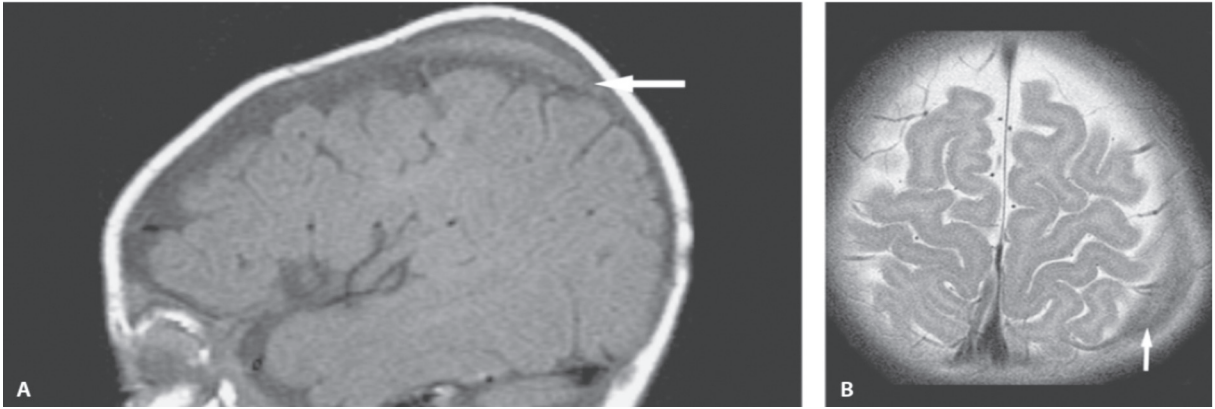
Tanı için spesifik bir test yoktur ve klinik bulgular ile konur. Bir sefal hematomun tedavisi ve yönetimi öncelikle gözlemseldir. Anemi, sarılık, abse gelişimi, septisemi, menenjit, osteomyelit, yaygın damar içi pıhtılaşma (DIC), akut kanamaya bağlı şok, çökme kırığı ender komplikasyonlardır (5,6).

Sefal hematomun boyut, şekil, yer, içsel içerik ve vaskülarite gibi bilgilerin hızlı bir şekilde elde edilmesinde USG kullanılmaktadır (9,10). Bu görüntüleme tekniği hastaları radyasyona veya iyotlu kontrastlara maruz bırakmaz ve sedasyon gerektirmez. Bizim hastalarımızın hepsinde hematoma değerlendirilmesinde USG kullanılmıştır. Kalsifiye sefal hematomun değerlendirilmesinde, ayırıcı tanı ve operasyon planlanması için bilgisayarlı tomografi gerekli olabilir (Şekil 2). Manyetik Rezonans Görüntülemesinde (MRI) sefal hematoma, T1 ağırlıklı görüntülerde izointens ve T2 ağırlıklı görüntülerde hafif heterojenlik izointens gözlenir (6) (Şekil 3). Çalışmamızda yalnızca 9 hastada sefal hematomun 2 aydan uzun sürmesi nedeni ile kalsifiye olmuştur ve bu hastalarda BT ve MR ile ileri görüntüleme yapılmıştır.

Sefal hematomun tedavisi muhtemel benign klinik seyir nedeniyle hâlâ tartışmalıdır. Yenidoğanlarda yaklaşım genellikle konservatiftir, çünkü kafatası geliştikçe sefal hematoma yavaş yavaş emilir. Yapılan bazı yayınlarda, bir ay sonra emilmeyen sefal hematoma için aspirasyon önerilmektedir (8). Diğer yandan bazı yayınlarda ise aspirasyon neden olduğu enfeksiyon riski nedeniyle önerilmemektedir (11-13). Klinikimizde bu nedenle hastalarımıza aspirasyon yapılmadı.



Şekil 2. Sefal hematomun ultrasonografi görüntüsü ve bilgisayarlı tomografide kalsifiye sefal hematom görüntüsü.



**Şekil 3. A: Sagittal T1 MR Görüntüsü: Sefal hematomaun görüntüsü beyine göre izointens, B: Aksiyal T2 MR Görüntüsü: T2 sekanslarda sefal hematomaun görüntüsü ekstra aksiyaldır (ok). Sinyal, gri maddeye göre hafif hipointenstir.**

Olguların yaklaşık %3-5'inde sefal hematoma kalsifikasyona doğru ilerler<sup>(7,8)</sup>. Düzelmeyen kalsifiye dokunun tedavisi için ortak bir görüş bulunmamakta ve pek çok hekim estetik deformitenin düzeltilmesi, tanısal doğrulamanın yapılması, beyin büyümesinin kısıtlanmasının önlenmesi ve ilişkili kraniosinotuzun düzeltilmesi için cerrahinin endike olacağını savunmaktadır<sup>(4,5)</sup>. Serimizde 9 (%2,1) hastada sefal hematoma kalsifiye oldu, 8 hastada kalsifiye sefal hematoma 1 yaşına kadar spontan rezorbe olurken yalnızca 1 (%0,23) hastaya 1 yaşından sonra kozmetik amaçlı ameliyat uygulandı.

## SONUÇ

Sefal hematoma sıklıkla rastlansa da birkaç ay içinde herhangi bir kozmetik sorun olmadan kendiliğinden kaybolan lezyonlardır. Kalsifiye sefal hematoma yalnızca sporadik olarak görülür ve nadir görülen bir klinik durumdur. Bebeğin yaşı ve klinik muayenesi tedavi stratejisinde önemlidir. Tanı her ne kadar kliniğe göre konulsa da USG hematomaun boyut, şekil, yer, içerik ve vaskülarite gibi bilgilerin hızlı bir şekilde elde edilmesinde kullanılabilir. Tedavide cerrahi yalnızca kozmetik amaçlı bir yaşından sonra yapılmalıdır.

**Etik Kurul Onayı:** SBÜ. Kanuni Sultan Süleyman Hastanesi Klinik Araştırmalar Etik Kurulu. (13.02.2014/12)

**Çıkar Çatışması:** Herhangi bir çıkar çatışması yoktur.

**Finansal Destek:** Finansal destek yoktur.

**Ethics Committee Approval:** SBÜ. Kanuni Sultan Süleyman Hospital Clinical Research Ethics Committee. (13.02.2014 / 12)

**Conflict of Interest:** No conflict.

**Funding:** No funding.

## KAYNAKLAR

1. Yoon SD, Cho BM, Oh SM, et al. Spontaneous resorption of calcified cephalhematoma in a 9-month-old child: case report. *Childs Nerv Syst.* 2013;29:517-9. <https://doi.org/10.1007/s00381-012-2008-1>
2. Greenes DS and Schutzman SA. Clinical indicators of intracranial injury in head-injured infants. *Pediatrics.* 1999;861-67. <https://doi.org/10.1542/peds.104.4.861>
3. Daglioglu E, Okay O, Hatipoglu HG, et al. Spontaneous resolution of calcified cephalhematomas of infancy: report of two cases. *Turk Neurosurg.* 2010;20:96-9.
4. Nicholson L. Caput succedaneum and cephalohematoma: the cs that leave bumps on the head. *Neonatal Netw.* 2007;26:277-81. <https://doi.org/10.1891/0730-0832.26.5.277>
5. Petrikovsky BM, Schneider E, Smith-Levitin M, Cephalhematoma and caput succedaneum: do they always occur in labor? *Am J Obstet Gynecol.* 1988;179:906-8. [https://doi.org/10.1016/S0002-9378\(98\)70187-5](https://doi.org/10.1016/S0002-9378(98)70187-5)
6. Singh I, Rohilla S, Siddiqui SA, et al. Growing skull fractures: guidelines for early diagnosis and surgical management. *Childs Nerv Syst.* 2016;32:1117-22. <https://doi.org/10.1007/s00381-016-3061-y>

7. Tandon V, Garg K, Mahapatra AK. Double skull'appearance due to calcifications of chronic subdural hematoma and cephalhematoma: a report of two cases. *Turk Neurosurg.* 2013;23:815-7.
8. Vigo V, Battaglia DI, Frassanito P, Tamburrini G, Caldarelli M, Massimi L. Calcified cephalohematoma as an unusual cause of EEG anomalies: case report. *J Neurosurg Pediatr.* 2017;19:46-50.  
<https://doi.org/10.3171/2016.6.PEDS16120>
9. Wong CH, Foo CL, Seow WT. Calcified cephalohematoma: classification, indications for surgery and techniques. *J Craniofac Surg.* 2006;17:970-9.  
<https://doi.org/10.1097/01.scs.0000229552.82081.de>
10. Bansal AG, Rosenberg HK. Sonography of pediatric superficial lumps and bumps: illustrative examples from head to toe. *Pediatr Radiol.* 2017;47:1171-83.  
<https://doi.org/10.1007/s00247-017-3859-0>
11. Moron FE, Morriss MC, Jones JJ, Hunter JV. Lumps and bumps on the head in children: use of CT and MR imaging in solving the clinical diagnostic dilemma. *Radiographics.* 2004;24:1655-74.  
<https://doi.org/10.1148/rg.246045034>
12. Guclu B, Yalcinkaya U, Kazanci B, Adilay U, Ekici MA. Diagnosis and treatment of ossified cephalhematoma. *J Craniofac Surg.* 2012;23:505-7.  
<https://doi.org/10.1097/SCS.0b013e318266893c>
13. Levi L, Guilburd JN, Linn S, Feinsod M. The association between skull fracture, intracranial pathology and outcome in pediatric head injury. *Br J Neurosurg.* 1991;5:617-25.  
<https://doi.org/10.3109/02688699109002885>