

# Spontan İntrakraniyal Hipotansiyon Tanılı Olguda Tekrarlanan Epidural Kan Yaması Tedavisi

Bülent Barış Güven ©  
Uğur Burak Şimşek ©  
Nazım Atilla Sezer ©  
Temel Güner ©  
Fulya Yurtsever ©  
Ayşın Ersoy ©

## Repeated Blood Patch Treatment in a Patient With Spontaneous Intracranial Hypotension

### Öz

Spontan intrakraniyal hipotansiyon (SİH) herhangi bir travmatik girişim olmaksızın ortaya çıkan beyin omurilik sıvısı (BOS) basıncındaki (< 6 cmH<sub>2</sub>O) düşüş ve postural baş ağrısı ile karakterize klinik bir tablodur. SİH'in ortaya çıkış nedeni tam olarak bilinmemekle birlikte, büyük oranda spinal meninkslerdeki konnektif dokunun yapısal bozukluğu sorumlu tutulmaktadır. Orta-ileri yaşlı kadınlarda daha sıklıkla görülmektedir. Boyun ağrısı, bulantı-kusma, diplopi, kraniyal nöropatiler, vertigo, tinnitus, fotofobi, nistagmus ve işitme bozuklukları gibi nörolojik semptomlar baş ağrısına eşlik edebilmektedir. Kraniyal MR görüntüleme (MRG)'de pakimeningeal kontrast tutulumu ve beyin dokusunun aşağı doğru yer değiştirmesi tanıda önemlidir. Tedavi, sırasıyla konservatif yöntemler (yatak istirahati, sıvı replasmanı, kafein), epidural kan yaması ve cerrahi yöntemlerden oluşmaktadır. Bu makalede, konservatif yöntemler ile tedavi edilemeyen SİH olgusundaki epidural kan yaması uygulamasını literatürler eşliğinde sunulmuştur.

**Anahtar kelimeler:** Epidural kan yaması, ortostatik baş ağrısı, spontan intrakraniyal hipotansiyon

### ABSTRACT

Spontaneous intracranial hypotension (SIH) is characterized by low cerebrospinal fluid pressure (<6 cmH<sub>2</sub>O) and postural headache without any traumatic interference. Although the cause of SIH is still not known, the structural defect of the connective tissue in spinal meninges is the mostly held responsible factor. It is more common in middle, and advanced aged women. Neurological symptoms such as neck pain, nausea, vomiting, diplopia, cranial neuropathies, vertigo, tinnitus, photophobia, nystagmus and hearing disorders may accompany the headache. Cranial MRI findings such as pachymeningeal contrast involvement and downwards displacement of the brain tissue are important in the diagnosis. Treatment consists of conservative methods (bed rest, fluid resuscitation, caffeine), epidural blood patch and surgical methods in that order. In this case report, we have presented the application of epidural blood patch in a patient which could not be treated with conservative methods in the light of the literature.

**Keywords:** Epidural blood patch, orthostatic headache, spontaneous intracranial hypotension

Alındığı tarih: 22.02.2019  
Kabul tarihi: 20.03.2019  
Yayın tarihi: 30.04.2019

Atif vermek için: Güven BB, Şimşek UB, Sezer NA, Güner T, Yurtsever F, Ersoy A. Spontan intrakraniyal Hipotansiyon Tanılı Olguda Tekrarlanan Epidural Kan Yaması Tedavisi. JARSS 2019;27(2):146-50.

Bülent Barış Güven  
Sultan Abdulhamidhan EAH  
Anestezi Kliniği,  
İstanbul, Türkiye  
✉ barguv@gmail.com  
ORCID: 0000-0002-3628-7408

N. A. Sezer 0000-0003-2896-0938  
T. Güner 0000-0002-5910-2277  
F. Yurtsever 0000-0001-6180-0050  
A. Ersoy 0000-0002-1575-1603  
Sultan Abdulhamidhan EAH  
Anestezi Servisi  
İstanbul, Türkiye  
U. B. Şimşek 0000-0003-4688-7658  
Sultan Abdulhamidhan EAH  
Nöroloji Servisi  
İstanbul, Türkiye

### GİRİŞ

Spontan intrakraniyal hipotansiyon (SİH) herhangi bir travmatik girişim olmaksızın spontan olarak ortaya çıkan beyin omurilik sıvısı (BOS) basıncında (<6 cmH<sub>2</sub>O) düşüş ve ortostatik baş ağrısı ile karakterize klinik bir tablodur. Anesteziyoloji uygulamamızda spinal veya epidural girişimlere bağlı gelişen ve postdural ponksiyon baş ağrısı olarak tanımladığımız intrakraniyal hipotansiyon (İH) iyi bilinen ve sık gelişen

bir komplikasyondur fakat SİH'a ilişkin bilgilerimiz son yıllara dayanmaktadır. SİH'in ortaya çıkış nedeni tam olarak bilinmemekle birlikte, spinal meninkslerdeki konnektif dokunun yapısal bozukluğu sorumlu tutulmaktadır<sup>(1)</sup>. Koroid pleksuslarda BOS üretiminde azalma ve BOS'un aşırı absorpsiyonu da üzerinde durulan diğer olası mekanizmalardır. SİH ilk kez 1938 yılında Schaltenbrand tarafından tanımlanmıştır<sup>(2)</sup>. SİH görülme oranı 5/100.000 olup, genellikle 40-60 yaşları arasında, kadınlarda daha sık görülmektedir<sup>(3)</sup>.



Klinik olarak en belirgin özelliği ortostatik-postüral özellikteki baş ağrısıdır. Boyun ağrısı, bulantı-kusma, diplopi, kraniyal nöropatiler, vertigo, tinnitus, fotofobi, nistagmus ve işitme bozuklukları da baş ağrısına eşlik edebilmektedir <sup>(4)</sup>. Semptomatik tedavinin yanıt vermemesi durumunda, BOS kaçağının olduğu bölgeye yönelik yapılan epidural kan yaması oldukça yararlı bir yöntemdir <sup>(5)</sup>. Eğer yama başarılı olmaz ve ağrı devam ederse işlem yinelenebilir. Bu makalede, epidural kan yaması tedavisine iyi yanıt veren bir SİH olgusu literatür eşliğinde sunulmuştur.

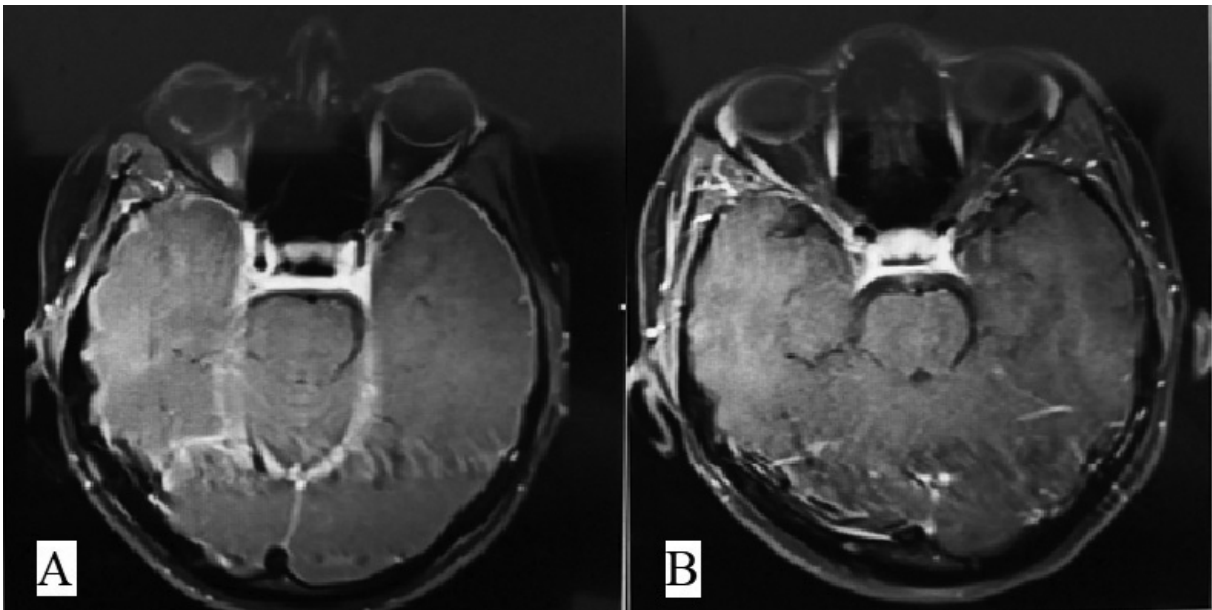
### OLGU SUNUMU

Özgeçmişinde bilinen bir hastalığı ve travma öyküsü olmayan 37 yaşındaki kadın hasta 10 gündür süren baş ağrısı yakınması ile nöroloji polikliniğine başvurdu. Hastadan alınan anamnezde; ayağa kalkınca şiddetlenen ve düz yatınca azalan nitelikteki baş ağrısına bulantının da eşlik ettiği ve ağrı kesicilerin yararlı olmadığı görüldü. Fizik muayenesi normal sınırlarda olan hasta, ayağa kalkınca baş ağrısının şiddeti Vizüel Analog Skala (VAS) skorlamasına göre 9/10 seviyesine kadar yükseldiği için, küçük adımlarla öne eğilerek yürüyebilmekteydi. Hastanın laboratuvar bulguları normal sınırlardaydı. Çekilen kontrastlı Beyin MR görüntülemesinde ise, periferik subdural mesafelerde belirginleşme, postkontrast serilerde pakimeningiyal kontrast tutulumu, beyin sapı ve serebellumda

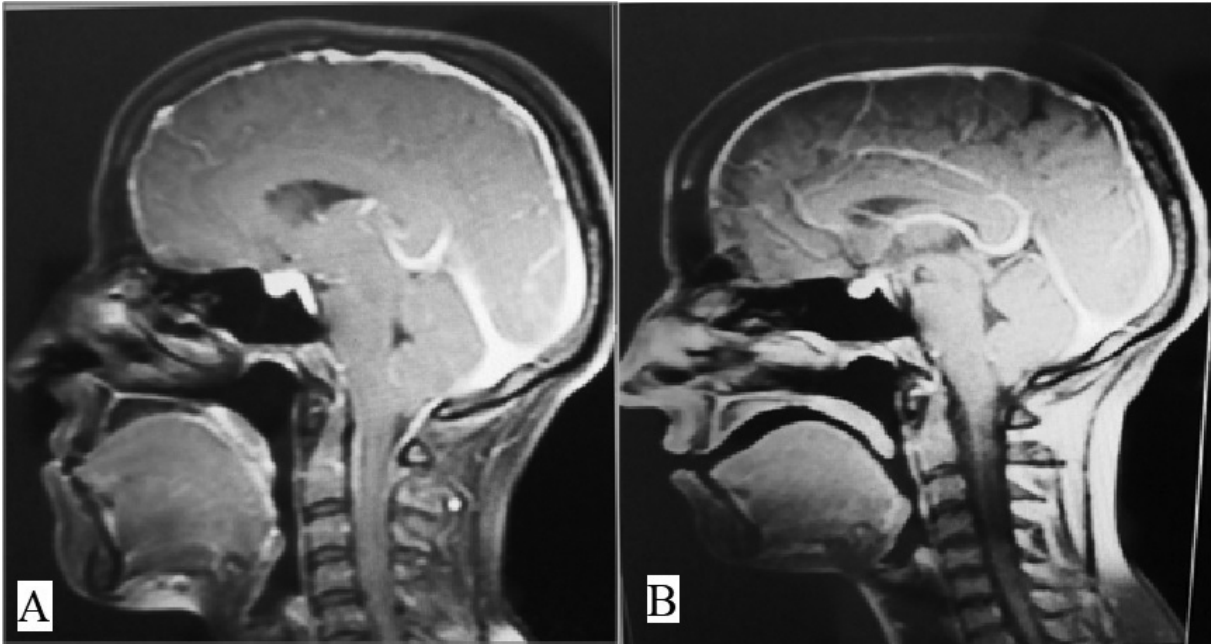
inferiora doğru yer değiştirme ile birlikte mamillopontin mesafede daralma izlendi (Şekil 1A, 2A).

MR bulguları sonucunda hastada şiddetli intrakraniyal hipotansiyon geliştiği değerlendirilerek nöroloji kliniğine yatırılı ve tedavisi planlandı. Hastaya bir hafta süreyle iv yoldan günlük olarak, 1.5 mg kg<sup>-1</sup> dozunda toplam 120 mg aminofilin, 0.1 mg kg<sup>-1</sup> dozunda toplam 8 mg deksametazon ve 2000 mL %0.9 NaCl verilmesine rağmen, şikayetleri devam etti. Bunun üzerine BOS kaçağının yerini tespit etmek için sisternografi yapılması düşünüldü ancak radyolojik değişikliklere dayanarak, komplikasyon olasılığının yüksek olabileceği düşünülerek, epidural kan yaması uygulaması için Anesteziyoloji ve Reanimasyon Kliniğimizden konsültasyon istendi.

Hastadan, gerekli ayrıntılı bilgilendirme yapıldıktan sonra uygulanacak işlemler ve tıbbi bilgilerinin kullanımını için onam alındı. Hasta sol lateral dekübitis pozisyonuna alındıktan sonra, L2-L3 intervertebral aralığa 2 mL %2 lidokain ile bölgesel anestezi uygulandı ve 18G Toughy iğnesi ile direnç kaybı tekniği kullanılarak epidural aralığa girildi. Otolog 20 mL kan epidural aralığa verilerek kan yaması yapıldı. Sırtüstü yatırılan hasta bir saat hiç kalkmadan hidrasyona devam edilerek takip edildi. İşlemden hemen sonra baş ağrısı VAS skoru 2/10 seviyesine kadar azalan hasta, aynı günün akşamı hiç ağrısı ve şikayeti olma-



Şekil 1. Hastanın MR görüntülemesinde subdural mesafelerde belirginleşme ve pakimeningiyal kontrast tutulumu gözlemlendi (A), EKY tedavisinden sonra patolojik kontrast fiksasyonun olmadığı izlendi (B).



Şekil 2. MR görüntülemesinde beyin sapı ve serebellumda inferiora doğru yer değiştirme izlenirken (A), EKY tedavisinden sonra serebellar hemisferlerin servikal spinal kanala doğru fizyolojik sınırlarda uzanım gösterdiği gözlemlendi (B).

dan evine taburcu edildi. Hasta 1 hafta sonra baş ağrısı şikayetinin yeniden başladığını belirterek başvurdu. Hasta sağ lateral dekübitis pozisyonuna alındıktan sonra daha önce yapılmış olan kan yaması L1-L2 intervertebral aralıktan yine otolog 20 mL kan ile yinelendi ve hafif trendelenburg pozisyonunda 1 saat hiç kalkmadan takip edilerek, baş ağrısı şikâyeti belirgin azaldıktan sonra taburcu edildi. Yapılan takiplerinde hastanın yakınması bir daha tekrarlamadı ve 2 ay sonra kontrol MR görüntülemesi istendi. Hastanın önceki MR tetkikinde tanımlanan intrakraniyal hipotansiyon bulgularının tamamen gerilediği izlendi (Şekil 1B, 2B).

## TARTIŞMA

Intrakraniyal hipotansiyon ortostatik baş ağrısı ile ortaya çıkan, çoğunlukla orta yaşta görülen, BOS basıncı düşüklüğü ile karakterize, kraniyal MR görüntüleme ile pakimenengial-dural kalınlaşmanın saptanabildiği bir klinik tablodur<sup>(4-6)</sup>. SİH etiopatogenezinde BOS kaçağı en çok suçlanan mekanizmadır. BOS basıncının azalmasına bağlı olarak BOS'un beyin üzerindeki tampon fonksiyonu ortadan kalkar. Bunun sonucunda, özellikle hastalar dik pozisyonda iken, beyin, posterior fossadan aşağı doğru sarkar ve beyin sapı ile serebellar tonsillerin aşağı doğru yer değiştir-

mesine neden olur. BOS kaçağının bildirilen nedenleri arasında, konnektif doku hastalıkları, spinal sinirlerin kök çıkışında görülen yırtıkları, Tarlov kisti, spinal kemik anomalileri ve akkiz dejeneratif disk hastalıkları bulunmaktadır<sup>(6,7)</sup>.

Hastalarda görülen baş ağrısının karakteristiği önemlidir. Bu nedenle ortostatik ya da postüral baş ağrısı olup olmadığı özenle sorgulanmalıdır. Hastalar tarafından genellikle ağrının oturunca veya ayağa kalktıktan sonra 15 dk. içinde başladığı ve supin pozisyonda yattığında belirgin bir rahatlamının olduğu belirtilir<sup>(6)</sup>. Genellikle nörolojik ve fizik muayene normaldir. Fakat BOS kaçağının miktarına bağlı olarak en çok abduzens sinir paralizisi olmak üzere okülomotor, troklear, trigeminal, fasiyal, vestibülokoklear ve hipoglossal kraniyal sinir paralizilerinin gelişebileceği bildirilmiştir<sup>(6,8-10)</sup>. Daha az sıklıkta ise optik sinir hasarına bağlı görme alanı kayıpları rapor edilmiştir<sup>(9)</sup>. Sunduğumuz olguda, tanımlanan baş ağrısı, ortostatik karakterdeydi ve beraberinde herhangi bir kraniyal sinir hasarına bağlı nörolojik bulgu yoktu.

SİH'in ayırıcı tanısında kesinlikle santral sinir sistemine ait tümörler, kanama, tromboz ve enfeksiyöz durumlar yer almalıdır. Kontrastlı MR görüntülemenin hem ayırıcı tanıda hem de SİH'in tanısında önem-

li bir yeri vardır. MR'de en sık rastlanan bulgu olan pakimeningeal kontrast tutulumu; diffüz, nodüler olmayan, supratentoriyal ve infratentoriyal kompartmanları tutabilen özelliğindedir. MR'deki diğer bulgular; subdural sıvı toplanması ve higroma, venöz yapıların belirginleşmesi ve konjesyonuna ait bulgular, hipofizer hiperemi, beyin dokusunun sarkması ya da aşağı doğru yer değiştirmesi, optik sinirin koronal kesitlerde kalınlığının azalması ve mamillopontin mesafenin azalmasıdır <sup>(2,6,8)</sup>. Olgumuzda, benzer radyolojik görüntüleme bulguları mevcuttu. SİH tanısında olguların yaklaşık %17'sinde de MR görüntülemesinde hiçbir patolojik bulgunun saptanamadığı bildirilmiştir <sup>(11)</sup>. Bu durumda en güvenilir yöntem lomber ponksiyon (LP)'dur. Tipik olarak oturur pozisyonda BOS açılış basıncı 6 cmH<sub>2</sub>O veya altındadır ya da bazı olgularda ölçülemeyecek kadar düşük olabilir <sup>(2,6)</sup>. Bazı olgularda BOS hiç alınamayabilir. LP işleminin kendisi de BOS basıncının daha da düşmesine ve buna bağlı olarak beyin sapında distorsiyona ve serebellar tonsiller herniasyona neden olabilir. Aynı şekilde BOS kaçığının yerini belirlemek için önerilen, miyelografi ve radionüklid sisternografi tetkiklerinde de LP işlemi yapıldığı için aynı riski taşımaktadır. Bu nedenle olgumuzda da, hastanın kliniği ve radyolojik bulguları göz önünde bulundurularak, tanı aşamasında non-invazif davranılmış ve Uluslararası Baş Ağrısı Derneği'nin SİH'a bağlı baş ağrısı için önerdiği tanı kriterlerine dayanarak SİH tanısını konulmuştur <sup>(12)</sup>.

SİH tedavisinde; yatak istirahati, günlük oral yüksek doz kafein alımı, analjezik ilaçlar, glukokortikoidler, teofilin ve intravenöz hidrasyon gibi konservatif yaklaşımlar ile birlikte epidural salin infüzyonu, epidural kan yaması (EKY) ve cerrahi girişim seçenekleri önerilmektedir <sup>(3,5,12,13)</sup>. Konservatif tedavilerden yarar görmeyen olgumuzda EKY yönteminin uygulanmasına karar verilmiştir.

EKY, hastadan alınan 10-20 mL otolog kanın epidural aralığa verilerek, dural tamponat oluşturmak suretiyle, BOS kaçığını önlediği düşünülerek uygulanan bir yöntemdir <sup>(5,12,13)</sup>. Aynı işlem için kan yerine fibrin veya salin de kullanılabilir. BOS kaçık alanı saptanabildiyse EKY'nin kaçık olan seviyeden yapılması önerilir. BOS kaçığına neden olan dural yırtığın çoğunlukla, BT myelografi veya daha sıklıkla radyoizotop sisternografi kullanılarak yapılan belirlemelerinde büyük oranda torakoservikal bölgede yer aldığı bildi-

rilmiştir <sup>(14)</sup>. Eğer kaçık alanı saptanamadıysa lomber bölgeden yapılması önerilmektedir. EKY'den sonra hasta genellikle dural tamponat oluşumuna bağlı olarak en geç 72 saat içinde rahatlar <sup>(4)</sup>. Hastalar işlemden sonra bir süre yatar pozisyonda veya trendelenburg pozisyonunda kalmalıdır. Özellikle servikal ve torakal dural hasar düşünülüyorsa hastalar trendelenburg pozisyonunda 60 dk. kadar bekletilmelidir. Böylece kanın daha fazla spinal seviyelere gitmesi sağlanır. Hastanın semptomları uygulamaya rağmen azalmıyorsa, 100 mL'ye kadar daha yüksek volümlerle EKY yapılmasını öneren yayınlar da mevcuttur <sup>(3)</sup>. EKY'nin lomber, torakal ve serviko-torasik bileşke olmak üzere 3 farklı seviyeden yapılması da diğer öneriler arasındadır. EKY ile baş ağrısı düzelmediyse 5-7 gün sonra yinelenebilir. SİH'dan sonra ilk yamada baş ağrısı %30-70 hastada düzelerken, kalanların %30-50'si yineleyen EKY ile düzeler <sup>(11)</sup>. EKY'nin komplikasyonları arasında nadir olmakla beraber, işleme bağlı enfeksiyon, epidural-subdural kanama, araknoidit, kauda ekuina sendromu, mesane-bağırsak disfonksiyonu, radikülopati ve kronik sakral ağrı yer almaktadır. Bizim olgumuzda da, ilk EKY işlemi yararlı olsa da, tam olarak düzelmeye ikinci kez tekrarlanan EKY ile sağlandı ve komplikasyon gözlenmedi. Olgumuzun ilk EKY'den yarar görmesi ve tipik olarak aynı yakınmalarla başvurması nedeniyle ikinci EKY uygulamamızı, literatürdeki benzer olgularda olduğu gibi, herhangi bir tanısız işlem yapmadan yinededik <sup>(15)</sup>. Aynı zamanda ilk çekilen MR görüntülemesindeki bulgular, hastamızdaki intrakraniyal hipotansiyonun ileri düzeyde olduğunu göstermekteydi. BOS kaçık yerini belirlemek için yapılması gereken LP işlemi, bu hastada dural hasar oluşturarak SİH semptomlarını daha da şiddetlendirebileceği için riskli bulduk. Bu nedenle zaman kaybetmeden, EKY işleminin tekrarlanmasının bu olgu için daha uygun olduğunu değerlendirdik.

Çoğu olguda iki veya daha fazla uygulamaya gereksinim duyulmaktadır <sup>(5)</sup>. Yeterli kontrollü klinik çalışma olmamakla birlikte, yinelenen her EKY işleminde, hastalarda sırt veya radiküler ağrı semptomları oluşuna kadar, olabilirse bir öncekinden daha fazla miktarda kan verilerek işlemin tekrarlanmasının daha etkili olduğunu öneren yayınlar vardır <sup>(4,15)</sup>. Aynı şekilde bu tekrarlanan EKY uygulamalarında, epidural boşluktaki kanın yayılmasını maksimize etmek amacıyla, işlem yapılırken olabilirse hastaya verilen pozis-

yon (sağ veya sol lateral dekübitis) bir önceki ile aynı olmamalı ve önceki EKY girişim yerinin daha sefalinden girişim yapılmalıdır <sup>(4,5,15)</sup>. EKY yineleme sayısının üst sınırı halen net değildir. Bazı yazarlar, üçten daha fazla sayıda EKY yapılması gerektiği durumlarda, hastalarda SİH dışında başka tanılara yönelilmesi gerektiğini önermektedirler <sup>(15)</sup>. Bu olguda yapılmamış olmasına rağmen, her bir EKY'den sonra istenilen spinal MR, epidural boşluktaki kanın yayılması hakkında bilgi sağlayabilir ve zorlu olguların gelecekteki tedavilerinde bir rehberlik oluşturabilir.

SİH'da cerrahi tedavi en son düşünülecek yöntemdir. Semptomlar çok şiddetliyse, dural kaçağın yeri saptanmış ve gerekli tedavi uygulanmış olmasına rağmen, hastanın yakınmaları devam ediyorsa uygulanabilir.

Sonuç olarak, baş ağrısı yakınması ile başvuran her hastada kesinlikle SİH düşünülmelidir. Ayırıcı tanı için kontrastlı MR görüntüleme SİH'e ait bulguların gösterilmesi değerlidir. Fakat tipik radyolojik görüntü her hastada belirlenemeyeceği için alınan iyi bir anamnez ve uygulanan fizik muayene tanının doğrulanmasında önemli yere sahiptir. Konservatif tedaviye yanıt vermeyen olgularda EKY oldukça etkili bir yöntemdir. Gereksinim hâlinde, EKY tekrar edilerek tedavideki başarı oranının artabildiği akılda tutulmalıdır.

**Çıkar Çatışması:** Yoktur.

**Finansal Destek:** Yoktur.

**Hasta Onamı:** Hastaların onamı alındı.

**Conflict of Interest:** None.

**Funding:** None.

**Informed Consent:** The patients' consent were obtained.

## KAYNAKLAR

- Schievink WI, Schrijver I, Meyer FB, et al. A syndrome of spontaneous spinal cerebrospinal fluid leaks and skeletal features of Marfan syndrome. *Ann Neurol*. 1998;44:458.
- Schaltenbrand G. Normal and pathological physiology of the cerebrospinal fluid circulation. *Lancet* 1953; 25;1:805-8.
- Schievink WI. Spontaneous spinal cerebrospinal fluid leaks and intracranial hypotension. *JAMA* 2006;17;295:2286-96. <https://doi.org/10.1001/jama.295.19.2286>
- Couch JR. Spontaneous intracranial hypotension: the syndrome and its complications. *Curr Treat Options Neurol*. 2008;10:3-11. <https://doi.org/10.1007/s11940-008-0001-5>
- Wang SC, Lirng JF, Hseu SS, et al. Spontaneous intracranial hypotension treated by epidural blood patches. *Acta Anaesthesiol Taiwan* 2008;46:129-33. [https://doi.org/10.1016/S1875-4597\(08\)60007-7](https://doi.org/10.1016/S1875-4597(08)60007-7)
- Gordon N. Spontaneous intracranial hypotension. *Dev Med Child Neurol*. 2009;51:932-5. <https://doi.org/10.1111/j.1469-8749.2009.03514.x>
- Beck J, Ulrich CT, Fung C, et al. Diskogenic microspurs as a major cause of intractable spontaneous intracranial hypotension. *Neurology*. 2016;87:1220-6. <https://doi.org/10.1212/WNL.0000000000003122>
- Sainani NI, Lawande MA, Pungavkar SA, et al. Spontaneous intracranial hypotension: A study of six cases with MR findings and literature review *Australas Radiol*. 2006;50:419-23. <https://doi.org/10.1111/j.1440-1673.2006.01615.x>
- Zada G, Solomon TC, Giannotta SL. A review of ocular manifestations in intracranial hypotension. *Neurosurg*. 2007;23:1-5. <https://doi.org/10.3171/FOC-07/11/E8>
- Russo A, Tessitore A, Cirillo M, et al. A transient third cranial nerve palsy as presenting sign of spontaneous intracranial hypotension. *J Headache Pain*. 2011;12:493-6. <https://doi.org/10.1007/s10194-011-0345-1>
- Rahman M, Bidari SS, Quisling RG, et al. Spontaneous intracranial hypotension: dilemmas in diagnosis. *Neurosurgery*. 2011;69:4-14. <https://doi.org/10.1227/NEU.0b013e3182134399>
- Gökçay F, Eyigör C, Bayram E, et al. Epidural blood patch treatment in a patient with chronic headache related to spontaneous intracranial hypotension. *Ağrı* 2010;22:170-4.
- Nipatcharoen P, Tan SG. High thoracic/cervical epidural blood patch for spontaneous cerebrospinal fluid leak: a new challenge for anesthesiologists. *Anesth Analg*. 2011;113:1476-9. <https://doi.org/10.1213/ANE.0b013e31822e5665>
- Kim SY, Hong JH. Epidural blood patches in a patient with multi-level cerebrospinal fluid leakage that was induced by spontaneous intracranial hypotension. *Korean J Pain* 2010;23:46-50. <https://doi.org/10.3344/kjp.2010.23.1.46>
- Mehta B, Tarshis J. Repeated large-volume epidural blood patches for the treatment of spontaneous intracranial hypotension. *Can J Anaesth*. 2009;56:609-13. <https://doi.org/10.1007/s12630-009-9121-y>