

Video 3. 3D TEE image with left atrial perspective demonstrated the membrane

3D TEE – three-dimensional transesophageal echocardiography

Özcan Başaran, Ahmet Güler¹, Can Yücel Karabay, Elif Eroğlu
Clinic of Cardiology, Kartal Koşuyolu Heart and Research Hospital,
İstanbul-Turkey
¹Department of Cardiology, Faculty of Medicine, Kafkas University,
Kars-Turkey

Address for Correspondence/Yazışma Adresi: Dr. Ahmet Güler
Kafkas Üniversitesi Tıp Fakültesi, Kardiyoloji Anabilim Dalı, Kars-Türkiye
Phone: +90 474 212 42 24 Fax: +90 474 212 09 96
E-mail: ahmetguler01@yahoo.com.tr

Available Online Date/Çevrimiçi Yayın Tarihi: 18.09.2012

©Telif Hakkı 2012 AVES Yayıncılık Ltd. Şti. - Makale metnine www.anakarder.com web sayfasından ulaşılabilir.

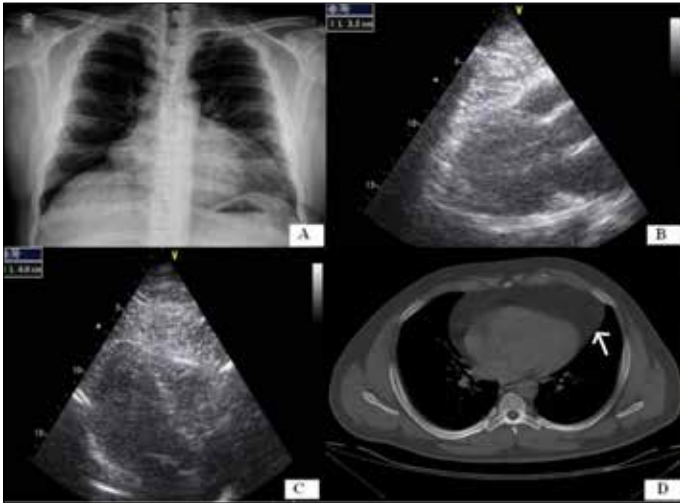
©Copyright 2012 by AVES Yayıncılık Ltd. - Available on-line at www.anakarder.com
doi:10.5152/akd.2012.238

Tesadüfen tanı konulan olağan dışı büyük epikardiyal yağ dokusu



Incidentally diagnosed unusual large epicardial adipose tissue

Otuz üç yaşında erkek hastaya atıtipik göğüs ağrısı yakınması için çekilen akciğer grafisinde kalp gölgesinin geniş görülmesi (Resim 1A) nedeniyle hastanemize sevk edildi. Hastanın fizik muayenede her iki koldan tansiyonu 130/85 mmHg, vücut kitle indeksi 33.08 kg/m² (aşırı kilolu), bel çevresi 110 cm olarak ölçüldü. Açlık kan şekeri: 110 mg/dL, trigliserid düzeyi: 560 mg/dL, HDL-kolesterol düzeyi: 30 mg/dL, LDL-kolesterol düzeyi: 137 mg/dL, aspartat aminotransferaz (AST): 30U/L, alanin aminotransferaz (ALT): 33U/L, hemoglobin: 15.4 g/dL, trombosit: 323.000 mm³, sedimantasyon: 2 mm/saat HsCRP: 4mg/L olarak saptandı.



Resim 1. Hastanın akciğer grafisinde (A) göze çarpan kardiyomegali-nin transtorasik ekokardiyografi ile incelenmesinde parasternal uzun eksen (B) ve apikal (C) pencerede kardiyomegali nedeni olarak sadece kalın epikardiyal yağ dokusu saptandı. Bilgisayarlı tomografide (D) ise bu yağ dokusunun dağılımı görülmekte

Kalbin perikardiyal sınırında, sağ ventrikül komşuluğunda 40 mm'ye ulaşan yağ dokusu ile uyumlu ekojenite izlendi (Resim 1B, C ve Video 1. Video/hareketli görüntüler www.anakarder.com'da izlenebilir). Bilgisayarlı tomografi incelemesinde en kalın yeri (45 mm) sağ ventrikül ön yüzünde bulunan ve sağ atriyum komşuluğuna da yayılan hipodens yağ dokusu saptandı (Resim 1D, ok işareti). Efor testinde 10 METs efor yapan hastanın batın ultrasonografide grade II karaciğer yağlanması izlendi ve trigliserid değerlerinin yüksek olması nedeniyle fenofibrat tedavisi başlanarak takip altına alındı.

Metabolik sendromlu hastalarda epikardiyal yağ doku kalınlığı ile kardiyovasküler mortalite arasında yakın ilişki olduğu bilinmektedir ve bu nedenle olgumuz literatürdeki en kalın epikardiyal dokusuna sahip olarak yüksek risk taşımaktadır. Epikardiyal yağ dokusuna eşlik edebilecek ilave durumlar da (Morgagni hernisi gibi) özellikle tomografik inceleme ile değerlendirilmelidir.

Video 1. Ekokardiyografi ile izlenen kalın epikardiyal yağ dokusu

Ferhat Özyurtlu, Erkan Ayhan¹, Turgay Işık¹, Halit Acet
Dişarbakır Eğitim ve Araştırma Hastanesi, Kardiyoloji Kliniği,
Dişarbakır-Türkiye
¹Balıkesir Üniversitesi Tıp Fakültesi, Kardiyoloji Anabilim Dalı,
Balıkesir-Türkiye

Yazışma Adresi/Address for Correspondence: Dr. Erkan Ayhan
Balıkesir Üniversitesi Tıp Fakültesi, Kardiyoloji Anabilim Dalı, Balıkesir-Türkiye
Tel: +90 266 612 14 55 Faks: +90 266 612 14 59
E-posta: erkayh@gmail.com

Çevrimiçi Yayın Tarihi/Available Online Date: 18.09.2012

©Telif Hakkı 2012 AVES Yayıncılık Ltd. Şti. - Makale metnine www.anakarder.com web sayfasından ulaşılabilir.

©Copyright 2012 by AVES Yayıncılık Ltd. - Available on-line at www.anakarder.com
doi:10.5152/akd.2012.239

Very late diagnosed complication of coronary artery bypass surgery: coronary artery to right ventricular fistula



Koroner baypas cerrahisinin geç tanı konmuş bir komplikasyonu: Koroner arter ile sağ ventrikül arası fistül

A 59-year-old male patient was admitted to our clinic with Class 2-3 angina. In medical history, he had undergone coronary artery bypass surgery 23 years ago. Auscultation revealed a continuous murmur with a louder diastolic component at the left mid sternal border. In parasternal long- and short-axis views, color Doppler echocardiography demonstrated a turbulent flow between left ventricle and right ventricle (Fig. 1, 2, Video 1 and 2. See corresponding video/movie images at www.anakarder.com). Although this flow resembled ventricular septal defect (VSD) in some points, VSD was not considered as a possible diagnosis owing to patient's complaint, history and physical examination were not relevant with VSD. Spectral Doppler evaluation revealed a continuous flow with diastolic accentuation (Fig. 3). This flow pattern and