

# Kronik Mukokütanöz Kandidiyazis Tanılı İki Kardeş

## Two Siblings with Chronic Mucocutaneous Candidiasis

Murat Hızarcıoğlu      Hurşit Apa      Ertan Kayserili  
Pamir Gülez      Yeşim Ergüdenler

Dr. Behçet Uz Çocuk Hastalıkları ve Cerrahisi Eğitim ve Araştırma Hastanesi, İzmir

### ÖZET

Kronik mukokütanöz kandidiyazis, deri, tırnak ve muköz membranların tedaviye dirençli tekrarlayan kandida enfeksiyonudur. Mukoza ve deride kronik kandidiyazis hemen daima immunolojik defekt ile ilişkilidir. En sık görülen immunolojik bozukluk

T-lenfositlerin kandida antijenine karşı proliferatif yanıtındaki azalmadır. Prognoz büyük ölçüde kandidiyazise eşlik eden hastalığa bağlıdır. Antifungal ilaçlar ile enfeksiyonun tedavisi yapılabilmekte ve sellüler immunitenin restorasyonu ile uzun süreli remisyonu sağlanabilmektedir. Bir yaşından beri el ve ayak tırnaklarında kandida enfeksiyonu bulunan ve aldığı çeşitli tedavilerden fayda görmeyen 12 yaşındaki kız olgu ile benzer yakınmaları bulunan 6 yaşındaki erkek kardeş ailevi kronik mukokütanöz kandidiyazis (Tip-3) tanısı ile sunulmuştur.

**Anahtar Kelimeler:** Familial, kronik mukokütanöz kandidiyazis

### SUMMARY

Chronic mucocutaneous candidiasis is a disease characterized by recurrent and therapy resistant candidal infections of skin, nails and mucous membranes. Chronic candidiasis of mucous membranes and skin is almost always with an immunologic defect. The most frequent immunologic abnormality is decreased proliferative response of T- lymphocytes to candidal antigen. The prognosis of chronic mucocutaneous candidiasis depends on a large scale of the associated disease. The infection can be treated by antifungal drugs and long term remission can be provided by restoration of cellular immunity. Two siblings, a 12-year-old female, and 6-year-old male diagnosed as familial chronic mucocutaneous candidiasis (Type 3) is presented.

**Key Words:** Familial, chronic mucocutaneous candidiasis

Başvuru tarihi: 14.01.2005

İzmir Tepecik Hast Derg 2005;15(2):117-121

Kronik Mukokütanöz Kandidiyazis (KMK), mukozanın, derinin, saçlı deri ve tırnağın inatçı kandida enfeksiyonu ile karakterize selektif bir hücresel bağışıklık yetersizliğidir. Primer defektin kandida antijenine karşı T lenfositlerin proliferatif yanıtında ve stokinlerin (Tip-1 sitokin-

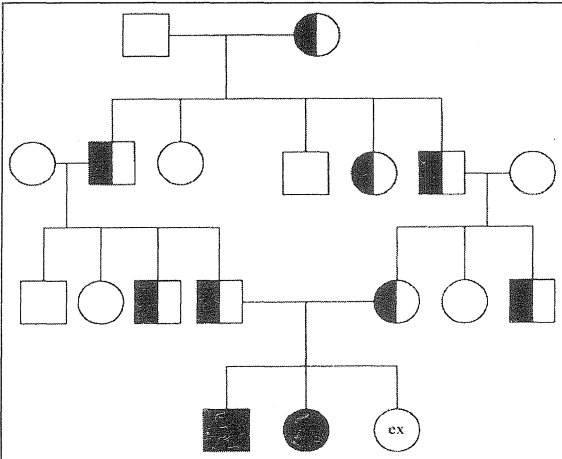
ler: IL-2 ve interferon gama) üretiminde yetersizlikten kaynaklandığı düşünülmektedir. Kandidaya karşı oluşan deri alerjisi çoğu kez diğer antijenlerle de görülmekle birlikte, kandida dışındaki enfeksiyonlara eğilim seyrek olmaktadır. Makrofaj inhibitör faktör oluşumunda yetersizlik,

bazı hastalarda da fitohemağlütinine (PHA) karşı azalmış proliferatif yanıt saptanmakla birlikte, yapılan çalışmalarda çoğu KMK'lı hastanın PHA normal yanıt verdiği gösterilmiştir. Ayrıca myeloperoksidase eksikliği, fagosit kemotaksis bozuklukları ve stokin üretiminde yetersizlik gibi nonspesifik bozukluklar saptanmıştır (1).

Klinik olarak 4 grupta sınıflandırılan KMK'in en ağır ve tipik şekli erken başlayan KMK'dır. Geç başlayan kandidiyazis, hastalığın en hafif tipi olup yaygın olmayan paronişya veya oral kandidiyazis ile birlikte olabilir. Üçüncü tip olan ailevi kandidiyazis ise otozomal resesif geçer, endokrinolojik hastalıklarla birliktelik nadirdir. Dördüncü tip otozomal resesif kalıtsal bir bozukluk olan juvenil familial poliendokrinopati ve kandidiyazis sendromudur (1-4). Burada, tırnaklarda ve ağız mukozasında sık tekrarlayan inatçı kandida infeksiyonu nedeni ile izlenen, klinik ve laboratuvar incelemeleri sonucunda ailevi kronik mukokutanöz kandidiyazis (Tip 3) tanısı olan iki kardeş sunulmaktadır.

## OLGU 1

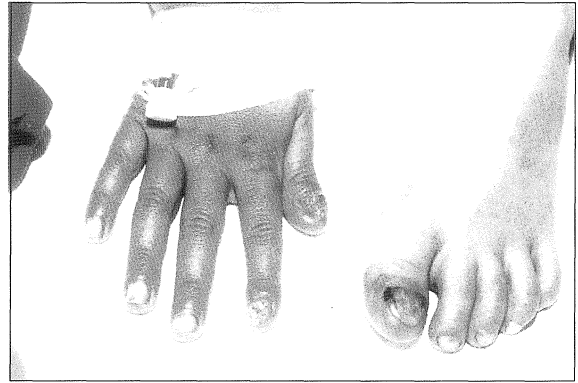
El ve ayak tırnaklarında kalınlaşma, sertleşme ve renk değişikliği ile başvuran 12 yaşındaki kız olgunun 1 yaşından bu yana yakınmalarının devam ettiği, son beş yıldır aldığı çeşitli tedavilerden fayda görmediği belirtildi. Öz-soy geçmişinde; anne baba arasında 2° den akrabalık ve 8 aylık bir kardeşinin dehidratasyon nedeni ile exitus olması dışında özellik saptanmadı (Şekil 1).



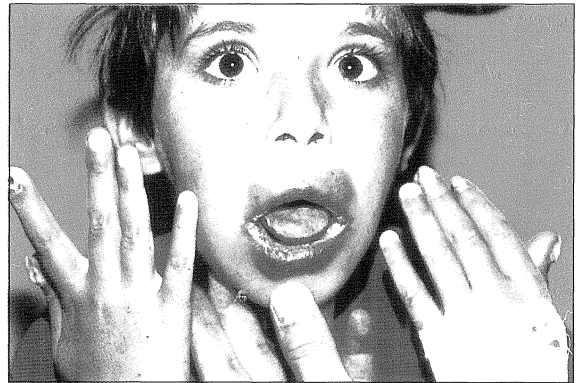Şekil 1. Aile Soy Ağacı.

Fizik muayenesinde; ağırlık: 37.5 kg (%10-25), boy: 142 cm (%3-10), ateş: 37°C (axiller), kan basıncı: 100/50 mmHg idi. El ve ayak tırnaklarının çevresinde şişlik ve kızarıklık, tırnaklarda sertleşme ve kalınlaşma, ağız içinde ve dil üzerinde beyaz gri küçük plaklar şeklinde aftöz lezyonlar, peroral şişlik, kızarıklık ve beyaz gri plaklar olan olgunun diğer sistem muayeneleri normaldi (Resim 1,2).

Laboratuvar incelemelerinde; Hb: 12 g/dl, Htc: %31.4, MCV: 75 fL, RDW: %13, WBC: 9000/mm<sup>3</sup>, Trombosit: 369000/mm<sup>3</sup>, periferik yayma; %47 PNL, %45 lenfosit, %8 monosit ve eritrositler normokrom normositer olarak değerlendirildi. AKŞ: 80 mg/dl, SGOT: 35 İÜ/L, SGPT: 32 İÜ/L, Üre:14 mg/dl, Kreatinin: 0.6 mg/dl, Na: 136 mmol/l, K: 4,1 mmol/L, Cl: 103 mmol/L, Ca: 9.8 mg/dl, fosfor: 3.7 mg/dl, ALP: 105 İÜ/L, Serum demiri; 70 µL, total demir bağlama kapasitesi; 210 µL, ferritin: 40 µL ve diğer kan biyokimyası, idrar analizi normaldi. Eritrosit sedimentasyon hızı: 14 mm/h,



Resim 1. Olgu 1: El-ayak tırnaklarındaki lezyonlar.

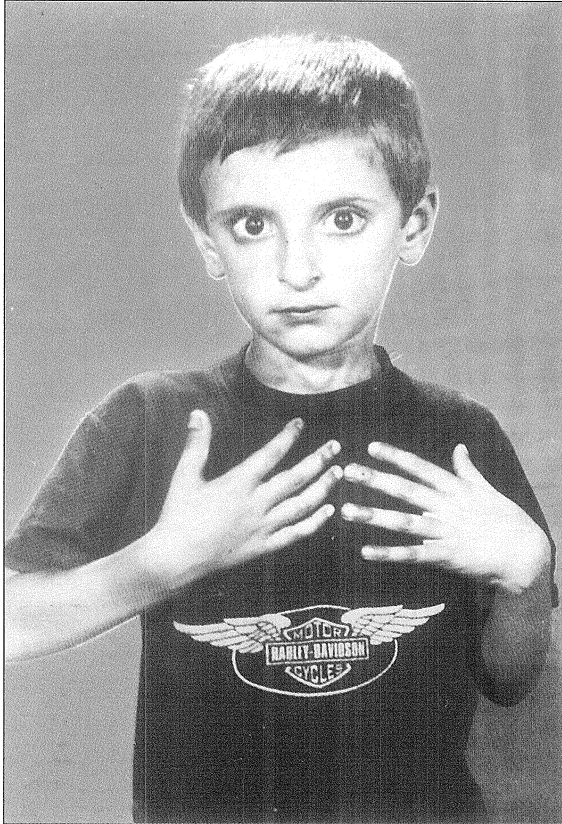


Resim 2. Olgu 1: Ağız içi lezyonları.

CRP: 0.3 mg/dl saptanan olgunun immunoglobulin değerleri ve lenfosit paneli normal idi. Lenfosit fonksiyonları açısından bakılan anti tetanus antikor düzeyi (1.258 IU/ml) ve 5Ü ile yapılan PPD: 8 mm olarak bulundu. T3, T4, TSH ve parat hormon düzeyleri normaldi. Anti-T, anti-M ve D. Cooms negatifti. Tırnak kazıntısının mikroskopik incelemesinde mantar sporları görüldü. Tırnak kazıntısından ve ağız mukozasından alınan kültürlerde *Candida Albicans* üredi. Tüm batin ultrasonografi normaldi.

## OLGU 2

El ve ayak tırnaklarında kalınlaşma, sertleşme, renk değişikliği ve tekrarlayan ağız içi yaralar ile başvuran 6 yaşındaki erkek olgunun 1 yaşından bu yana yakınmalarının devam ettiği, defalarca aldığı çeşitli tedavilerden fayda görmediği öğrenildi. Öz-soy geçmişinde; anne baba arasında 2° den akrabalık ve 8 aylık bir kardeşinin dehidratasyon nedeni ile exitus olması dışında özellik saptanmadı (Şekil 1).



**Resim 3.** Olgu 2: El tırnaklarındaki lezyonlar.

Fizik muayenesinde; ağırlık: 17.5 kg (%10-25), boy: 113 cm (%25-50), ateş: 36,7°C (axiller), kan basıncı: 95/60 mmHg idi. El ve ayak tırnaklarının çevresinde şişlik ve kızarıklık, tırnaklarda sertleşme ve kalınlaşma, peroral şişlik, ağız içinde ve dil üzerinde kızarıklık olan olgunun diğer sistem muayeneleri normaldi (Resim 3).

Laboratuvar incelemelerinde; Hb:11.5 g/dl, Htc: %33, MCV: 74 fL, RDW: %13.6, WBC: 8300/ mm<sup>3</sup>, Trombosit: 353000/mm<sup>3</sup>, periferik yayma; %51 PNL, %49 lenfo-monosit ve eritrositler normokrom normositer olarak değerlendirildi. AKŞ: 93 mg/dl, SGOT: 38 İÜ/L, SGPT: 36 İÜ/L, Üre: 17mg/dl, Kreatinin: 0.7 mg/dl, Na: 143 mmol/L, K: 4.5 mmol/L, Cl: 102 mmol/L, Ca: 9.5 mg/dl, fosfor: 4.7 mg/dl, ALP: 138 İÜ/L, Serum demiri: 56 µL, total demir bağlama kapasitesi: 256 µL, ferritin:17 µL ve diğer kan biyokimyası, idrar analizi normaldi. Eritrosit sedimantasyon hızı: 11 mm/h, CRP: 0.1 mg/dl saptanan olgunun immunoglobulin değerleri ve lenfosit paneli normal idi. Antitetanus antikor düzeyi 0.303 IU/ml, 5Ü ile yapılan PPD 7 mm bulundu. T3, T4, TSH ve parat hormon düzeyleri normaldi. Anti-T, anti-M ve D. Cooms negatifti. Ağız mukozasından alınan örneklerin mikroskopik incelemesinde mantar sporları yada hifleri görülmedi ve aynı yerlerden alınan kültürlerde mantar üremesi olmadı. Ancak tırnak kazıntısının mikroskopik incelemesinde mantar sporları tespit edildi. Tüm batin ultrasonografi normaldi.

## TARTIŞMA

Çocukluk yaş grubunda oldukça sık rastlanmakta olan kandida infeksiyonu genellikle orta ağırlıkta seyretmekte ve deri-mukoza yüzeyleriyle sindirim sistemine lokalize olmaktadır. Konağın immunolojik durumu ise hastalığın kronikleşmesi açısından önemli bir faktördür. KMK otozomal resesif, otozomal dominant ve sporadik kalıtım gösteren farklı klinik bulgularla seyredebilen bir sendromdur (5).

Kronik mukokütanöz kandidiyazis; deri-mukoz membranlar ve tırnakların, konvansiyonel topikal tedaviye dirençli kandida infeksiyonu ile

karakterize primer immun yetmezliğidir. Tekrarlayan kandida infeksiyonu olan 26 olguluk bir çalışmada; 23 olgunun 18 (%78)'inde Natural Killer hücrelerinde defekt saptanmış, hastaların 17'sinde kandida antijenine gecikmiş hipersensitivite gösterilmiştir (6). Ayrıca KMK'lı olgularda selektif IgA eksikliği ya da diğer immunoglobulinlerde yükseklik saptanmıştır (1,2). Birinci olgunun tırnak kazıntı kültür ve mikroskopik incelemelerinde mantar sporları tespit edilmiş ve kandida albicans üretilmiştir. İkinci olgumuzun tırnak kazıntı ve mikroskopik incelemelerinde mantar sporları gösterilmiş, ancak ağız mukozasından alınan örneklerde mantar üremesi olmamıştır. Her iki olgunun lenfosit sayısı ve fonksiyonlarını değerlendirmek üzere yapılan lenfosit paneli, antitetanus antikor düzeyleri ve PPD deri testi normal bulunmuştur. Olgularımızın serum immunoglobulin seviyeleri normaldir. Ancak kandida antijen deri testi yapılamamıştır.

Klinik olarak 4 grupta sınıflandırılan KMK'ın en ağır ve tipik şekli erken başlayan KMK'dır. Çoğu kez ağızda basit bir monilliazis tarzında başlayan, buradan yüze, baş ve tırnaklara yayılan kalın ve sert kabuklu, kabukları kaldırılınca kanayan, altından granülasyonlu bir zeminin ortaya çıkan kandida granüloması bu gruba girmektedir. Higgs ve Wells tarafından diffüz KMK olarak da tanımlanan bu tipte %50 oranında endokrinolojik bozukluklar görülebilmektedir. Geç başlayan kandidiyazis ise hastalığın en hafif tipi olup hafif yaygın olmayan tırnak ve ağız içi lezyonlar ile seyreder. Genellikle yaşamın dördüncü dekadında ya da sonrasında görülen bu hastalığın özellikle timoma gibi altta yatan neoplazmalarla birlikte olduğunu gösteren yayınlarda vardır. Üçüncü tip ise ailevi KMK'dır. Endokrinolojik bozukluklar nadir görülür ve genellikle otozomal resesif geçiş gösterir. Yaşamın ilk yılında tekrarlayan paronişya ve oral monilliazis ile karakterize olup bening gidiş göstermektedir. Bazı aile bireylerinde yalnızca tırnaklarda hafif derecede kandidiyazis saptanmakta olup hastaların immunolojik testleri normal olarak bulunmuştur (1,3,4). Dördüncü tip olan ve genellikle otozomal resesif geçiş gös-

teren juvenil familyal poliendokrinopati ve kandidiyazis sendromunda ise endokrinolojik bozukluklar kandida enfeksiyonundan önce ortaya çıkmaktadır. Bu hastalarda;

1. Paratiroid, adrenal, tiroid, pituitar bez veya overlerde olabildiği gibi karaciğer, pankreas ve mide duvar hücrelerinde (Bierner's Hastalığı) disfonksiyon.
2. Kronik mukokutanöz kandidiyazis
3. Kronik keratit, vitiligo, hemolitik anemi bir arada görülebilmektedir (4,7).

Hastalarımızın serum kalsiyum, fosfor ve paratiroid hormon düzeyleri ile T3, T4, TSH düzeyleri normal olarak bulunmuştur. Addison hastalığını düşündürecek serum elektrolit bozukluğu saptanmadığı için ACTH stimülasyon testinin yapılmasına gerek duyulmamıştır. Her iki olguda da kronik hepatit, diabetes mellitus ve B12 vitamin emilim bozukluğunu düşündüren klinik ve laboratuvar bulguları yoktu. Bakılan anti T ve anti M otoantikörleri negatif bulundu. Karaciğer fonksiyon testleri bozukluğu ve hiper gammaglobulinemi saptanmadığı için olası otoimmun hepatit düşünülmemiş ve bu nedenle otoantikörler (LKM1, ANA, anti SMA) çalışılmamıştır. Hastalarımızda diğer familyal poliendokrinolojik patolojileri düşündüren klinik ve laboratuvar bulgularının olmaması ve hastalığın çocukluk döneminde ortaya çıkması göz önüne alınarak, olgularımız otozomal resesif geçiş gösteren ailevi mukokutanöz kandidiyazis olarak değerlendirildi (Tip-3).

KMK'lı hastalarda sistemik ve lokal antifungal ilaçların sürekli, düzenli uzun süre kullanımı gerekmektedir. Topikal antifungal ajanların ve imidazol deriveleri ya da ketokenazolün oral kullanımı yanında daha ciddi vakalarda intravenöz Amfoterisin-B ve Transfer faktör uygulamaları ile başarılı sonuçlar elde edilmiştir. Amfoterisin-B birçok hastada iyileşme sağlamakla birlikte bugün daha az toksik ve maliyeti düşük olmasından dolayı ketokenazol tercih edilmektedir (8). Ketokenazolün uzun süreli kullanımı ile yapılan 21 hastayı kapsayan bir çalışmada tüm hastaların tedaviye cevap verdiği, mukozal lezyonların  $6.7 \pm 0.5$  günde, kutanöz lezyonların

ise  $22.7 \pm 5.1$  günde gerilediği görülmüştür. Ayrıca ketokenazolün KMK tedavisinde iyi tolere edilebilen ve etkili bir ilaç olduğu sonucuna varılmıştır (9). Carlos ve ark. (7) Kandida antijeni ile tedaviyi içeren 13 hastalık çalışmada 11 hastada iyi sonuçlar elde etmişlerdir. Ayrıca sime-tidin ve çinko sulfat ile başarılı sonuçlar alınmıştır (10). Yine bu hastalarda; Transfers faktörün uzun süreli remisyona sağlamak amacıyla kullanımını yanında, allojenik kemik iliği transplantasyonu yapılması ile başarılı sonuçlar elde edilen çalışmalar vardır (11).

Ketokenazol KMK'nın infeksiyon komponentinin tedavisinde efektif ve iyi tolere edilebilir bir ilaç olması nedeniyle olgularımıza lokal tedavi yanında sistemik antifungal olarak kullanıldı. İki olgunun yapılan 1. ay kontrollerinde; 6 yaşındaki kardeşin tırnak lezyonlarının düzeldiği, 12 yaşındaki kardeşin ise oral moniliazisinin tamamen düzeliş tırnak lezyonlarının devam ettiği görüldü. İlaça bağlı herhangi bir yan etki gelişmedi. Olgular halen pediatrik immunoloji ve dermatoloji kliniğinde izlenmektedir.

#### KAYNAKLAR

1. De Moraes-Vasconcelos D, Orli NM, Romano CC, Iqueoka RY, Duarte AJ. Characterization of the cellular immune function of patients with chronic mucocutaneous candidiasis. *Clin Exp Immunol* 2001; 123:247-53.
2. Kirkpatrick CH. Chronic mucocutaneous candidiasis. *Pediatr Infect Dis J* 2001;20:197-206.
3. Kirkpatrick CH. Chronic mucocutaneous candidiasis. *J Am Acad Dermatol* 1994;31(3 Pt 2):s.14-7.
4. RJ Hay, SOB Roberts. Chronic mucocutaneous candidiasis. In: RH Champion, JL Burton, FJG Ebling,

eds. Textbook of Dermatology Massachusetts: Blackwell, 1992:1191-93.

5. Lilic D. New perspectives on the immunology of chronic mucocutaneous candidiasis. *Curr Opin Infect Dis* 2002;15:143-7.
6. Palma-Carlos AG, Palma-Carlos ML. Chronic mucocutaneous candidiasis revisited. *Allerg Immunol (Paris)* 2001;33:229-32.
7. Rybojad M, ağabeymelec P, Feuilhade M, Morel P, Bourrat E. Familial chronic mucocutaneous candidiasis associated with autoimmune polyendocrinopathy. Treatment with fluconazole: 3 cases. *Ann Dermatol Venereol* 1999; 126: 54-6.
8. Williamson MM, Gordon RD. Severe chronic mucocutaneous candidiasis. Favourable response to oral therapy with ketoconazole. *Med J Aust* 1983;276-8.
9. Horsburgh CR Jr, Kirkpatrick CH. Long-term therapy of chronic mucocutaneous candidiasis with ketoconazole: experience with twenty-one patients. *Am J Med* 1983;74(1B):23-9.
10. Polizzi B, Origgi L, Zuccaro G, Matti P, Scorza R. Case report: successful treatment with cimetidine and zinc sulphate in chronic mucocutaneous candidiasis. *Am J Med Sci* 1996; 311: 189-90.
11. Masi M, De Vinci C, Baricordi OR. Transfer factor in chronic mucocutaneous candidiasis. *Biotherapy* 1996; 97-103.

#### Yazışma adresi:

Dr. Hurşit APA  
M. Kemal Cad. No: 141 Mutlu Apt. A1 Blok  
K: 1, D: 5 Bornova, İzmir  
Tel : 0 232 373 62 61 - 0 232 489 56 56-6202  
Faks: 0 232 489 23 15  
E-mail: Hursitapa@hotmail.com