

# MEZENTERİK LENFANJİYOM OLGUSU

## A CASE OF MESENTERIC LYMPHANGIOMA

Ünal AYDIN  
Pınar YAZICI  
Zafer ÖNEN  
Halil ERBİŞ  
Murat KILIÇ

### ÖZET

Lenfanjiyom genellikle benin olmakla birlikte nadir gözlenen ve preoperatif olarak tanı koyma olasılığı düşük olan bir patolojidir. Mezenterik ve retroperitoneal kistik lenfanjiyomlar ise tüm lenfanjomların %5'ten azını oluşturur. Genellikle asemptomatik olan hastalarda tanı kitlenin komplikasyonlarına (etraf organlara bası, hazımsızlık, karın ağrısı, karın içi rüptür vb.) bađlı olarak veya tesadüfen konulur. Biz bu yazıda primeri belli olmayan kitleye cerrahi eksizyon sonrası mezenterik kistik lenfanjiyom tanısı alan olguyu deđerlendirdik. Elli yaşında kadın hasta karın ağrısı nedeniyle tarafımıza başvurdu. Tanı amaçlı yapılan görüntüleme tetkiklerinde karın içinde 7x8 cm boyutunda karaciđer sađ lob ile ilişkili kitle saptandı. Yapılan operasyonda düzgün sınırlı mezenterik kökenli olduđu gözlenen kitle eksize edildi. Postoperatif dönemde sorun yaşanmayan hastanın patolojik deđerlendirmesi kistik lenfanjiyom olarak bildirildi. Bir yıllık izlemde, kontrol görüntüleme tetkiklerinde (batın ultrasonografisi ve tomografisi) yineleme saptanmadı. Primer etyolojisi bilinmeyen düzgün sınırlı karın içi kistik kitle olgularında mezenterik kistik lenfanjiyom ayırıcı tanıda düşünölmelidir ve bu olgularda kitlenin tamamıyla eksizyonu tedavi için yeterlidir.

**Anahtar Sözcükler:** Karın içi kistik kitle, lenfanjiyom, total eksizyon

### SUMMARY

Mesenteric Lymphangioma is a rare entity which is usually benign as well as difficult to diagnose in the preoperative period. Mesenteric and retroperitoneal cystic lymphangiomas comprise less than 5% of all lymphangiomas. It is often discovered accidentally or due to some clinical features resulted from a variety of complications such as pressure on surrounding organs, dyspeptic symptoms, abdominal pain, intraabdominal rupture, etc. We herein presented a case of histologically proven mesenteric cystic lymphangioma following surgery due to an intraabdominal mass of unknown primary origin. A 50-year old woman admitted to the hospital with abdominal pain. Radiological studies revealed a well-margined abdominal cystic mass measuring 7x8 cm next to the right hepatic lobe. In the operation, a cystic mass derived from mesentery was observed and totally excised. Histological examination confirmed mesenteric cystic lymphangioma and postoperative period was uneventful. During one year follow-up period, no recurrence was documented by radiological studies, namely, abdominal ultrasonography and tomography. Mesenteric cystic lymphangioma should be considered in the differential diagnosis of the well- margined intraabdominal masses with unknown etiology and total excision of the mass maintains cure treatment.

**Key Words:** Intraabdominal cystic mass, lymphangioma, complete excision

Ege Üniversitesi Tıp Fakültesi, Genel Cerrahi Anabilim Dalı İZMİR

(Doç. Dr. M Kılıç, Op. Dr. Ü Aydın, Dr. P Yazıcı, Op. Dr. Z Önen)

Pamukkale Üniversitesi Tıp Fakültesi, Genel Cerrahi Anabilim Dalı DENİZLİ

(Op. Dr. H Erbiş)

Yazışma: Op. Dr. Ü Aydın

## GİRİŞ

Lenfanjiyoma nadir görülen, birçok genişlemiş benin endotelial hücrelerle çevrili lenfatik yapıların oluşturduğu iyi huylu bir tümördür. Lenfanjiyomlar genellikle çocuklarda olmakla birlikte erişkin döneme kadar asemptomatik kalabilirler. Lenfatik yapıların yoğun olduğu bölgelerde sıklıkla görülmesine rağmen mezenterik ve retroperitoneal yerleşimli kistik lenfanjiyomlar tüm lenfanjiyomların %5 den azını oluşturmaktadır (1). Tanı yöntemlerinde karakteristik bulgular vermediği için karın içindeki kistik lenfanjiyomlarda preoperatif tetkiklerle kesin tanı konulması zordur. Görüntüleme tetkiklerinde ayırıcı tanı yapılması gereken durumlar arasında pankreatik psödokist, kistik mezotelyoma, over kisti ve kistik teratom yer almaktadır (2). Biz bu çalışmada, 50 yaşında preoperatif dönemde yapılan görüntüleme yöntemleri ışığında karın içi egzofitik hidatik kist ya da mezenterik kist ön tanısı olan hastayı değerlendirdik.

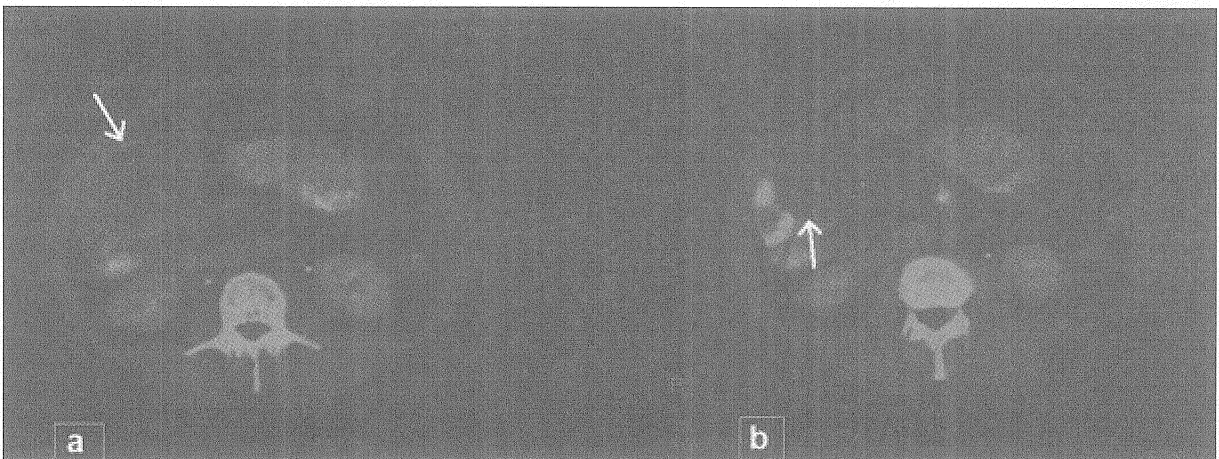
## OLGU SUNUMU

Elli yaşında kadın hasta (DK, ev hanımı) Mayıs-2006 tarihinde yaklaşık 2 aydır sağ üst karın ağrısı yakınmasıyla kliniğimize başvurdu. Klinik öyküde özellik yoktu. Fizik bakıda sağ üst kadranda palpasyonla duyarlılık ve hafif dolgunluk dışında herhangi bir anormallik gözlenmedi. Kan değerleri ve biyokimyasal değerlerinin (Hgb: 12.1g/dl, Htc: 37.2%, Plt:  $162 \times 10^3/\text{mm}^3$ , AST:26U/l, ALT:19U/l) yanı sıra tümör marker değerleri de (karsinoembriyojenik antijen, CEA: 1.0 ng/ml (normal sınırlar: 0-5), CA 19-9: 2.1 U/ml (normal sınır:<27), CA-125: 12 U/ml (normal sınır:<35) normal sınırlarda bulundu. Yapılan

karın ultrasonografisinde karaciğer sağ lobu ile ilişkili, 7x8 cm boyutlarında düzensiz sınırlı bir kitle saptandı. Kalın duvarlı ve septalı görünümdeki kitlenin öncelikle kist hidatik olduğu düşünüldü. Yapılan bilgisayarlı tomografide, kistin pankreas ve mideye bası yaptığı ve karaciğer segment 4B nin kaudal kısmında yerleştiği bildirildi (Resim 1a-b). Kist hidatiklerde bazen görülen kist duvar kalsifikasyonu burada görülmediği için ve yerleşim yeri de değerlendirilerek mezenterik kist olasılığı da kaydedildi. Kist hidatik için yapılan serolojik testler olumsuz olarak saptandı. Yapılan elektif operasyonda (5/18/2006) bilateral subkostal kesiyle karına girildi. Eksplorasyonda karaciğer altından başlayıp mide ve barsaklar yönünde genişleyerek basıya neden olan kitlenin mezenterik kökenli olduğu görüldü. Düzensiz sınırlı ve çevre organlarla ilişkili olmayan 8x9 cm lik izole kistik kitle yumuşak kıvamlı idi. Yaklaşık 8x9 cm lik kitle tümüyle çıkarıldı ve operasyon alanına dren yerleştirilmedi. Kitlenin yapılan patolojik değerlendirmesi mezenterik kistik lenfanjiyom olarak geldi. Operasyon sonrası dönemde herhangi bir komplikasyon gelişmeyen hasta postoperatif 4. gün şifa ile taburcu edildi. Altı ay sonraki US ve bir yıl sonraki karın tomografisinde yineleme gözlenmedi.

## TARTIŞMA

Lenfanjiyom lenfatik yapılardan gelişen benin bir tümördür ve genellikle yeni doğan ya da çocuklarda gözlenir. Erişkinlerde ise daha nadirdir ve genellikle mezenterik ve omental yerleşimli olarak karşımıza çıkar (3) Bu olguya hastalık 40 yaşına kadar asemptomatik seyrettiği için daha önce herhangi bir



Resim 1 a-b. Kitlenin tomografik görüntüsü (a-karaciğer ile ilişkili olduğu, b-barsaklarla ilişkili olduğu seviyeler)

tetkik yapılmamıştı. Tümörün en sık yerleşim bölgeleri %95 oranında boyun ve koltuk altıdır (4). Karın içinde en sık mezenter yerleşimli olmakla birlikte (5) ek anomaliler eşlik edebilir (6,7). Etiyoloji halen bilinmese de bölgesel lenfatik drenajın oluşmaması ve genişleyen lenfatik kanal yapısı ile sonuçlanan gelişimsel bir anomali olduğuna inanılmaktadır (8). Lenfanjiyomlar lenfatik boşluk çapı ve duvar yapısı göz önünde bulundurularak kapiller, kavernoöz veya bu olguda olduğu gibi kistik yapıda olabilir. Mezenterik kistik lenfanjiyomun ayırıcı tanısında neoplastik olmayan kistler (psödokist, enterik kist, mezotelyal kist, dermoid kist, lenfosel ve parasitik kist), neoplastik kistler (kistik lenfanjiyom, kistik mezotelyoma ya da kistik pankreatik neoplazm) ve leiomyom, leiomyosarkom gibi solid tümörlerin kistik dejenerasyonu yer almaktadır (2). Bu olguda da etiyojide göz ardı edilmeyen malin olasılıklar nedeniyle yapılan tümör markır değerleri normal sınırlarda saptandı. Nitekim intraoperatif gözlemlerde de kitlenin düzgün sınırlı, komşu dokularla zayıf ilişkili olması nedeniyle rezeksiyon genişletilmedi ve intraoperatif frozın incelemeye gerek duyulmadı.

Hastalar genellikle asemptomatik olsalar da tanı tıkanma, infeksiyon ve kist içi kanama gibi komplikasyonlar sonrası olmaktadır. Literatürde bildirilen diğer komplikasyonlar travmatik rüptür, karın içi kanama, volvulusa bağlı barsak gangrenidir (9). Bunlar genellikle akut karın tablosu ile karşımıza çıkarlar. Bazı hastalarda ise özellikle, bu olguda olduğu gibi, yüksek hacimli kitlenin komşu organlara (mide, ince barsak, kolon) basısına bağlı yakınmalar olabilir.

Preoperatif US ve BT de değerlendirilecek kist duvar kalınlığı, kistik septasyon sayısı ve kist içi eko özelliği ile diğer mezenterik kistlerden ayrılabilir. Fakat her iki tetkik de kistin özellikleri hakkında net bilgi vermeyebilir. Nitekim US kistin multilokuler olduğunu belirtse de intrahepatik mi yoksa ekstrahepatik bir kitle mi olduğunu bu olguda da olduğu gibi kesin olarak söyleyemeyebilir. BT ise kist içi kanama ile kist içi solid lezyon ayırımını yapamayabilir (10). Yoo ve arkadaşları manyetik rezonansın (MR) tanı ve cerrahi yöntem seçimi açısından en etkili tetkik olduğunu belirtmiştir (11). MR komplike kistleri tanımlamada ve komşu dokularla ilişkiyi göstermede oldukça başarılıdır. Preoperatif yapılan ince iğne

aspirasyon biyopsisi her zaman tanı koymada yardımcı olmayabilir (12).

Halen cerrahi seçenek ve kitlenin tamamen çıkarılması lenfanjiyomların tedavisinde standart tedavi yöntemidir. Nitekim parsiyel eksizyon halinde yineleme olabileceği gibi, malin dönüşüm de bildirilmiştir (2,13). Cerrahi tekniklerin hızla geliştiği ve minimal invaziv tedavilerin yaygınlaştığı günümüzde, bu kitlelerin laparoskopik yöntemlerle başarılı bir şekilde çıkarılabildiği bildirilmektedir (14). Bu olguda da laparoskopik yöntem mümkün olabilmekle birlikte, kistin yerleşim yeri ve hepatik hilus yapılarına yakınlığı nedeniyle tercih edilmemiştir. Nitekim bu tür yerleşimli kist eksizyonlarında hepatik arter rezeksiyonu ya da ekstrahepatik safra kanallarının yaralanması gibi komplikasyonlar bildirilmiştir (15).

Sonuç olarak, karın içi yerleşimli kistik kitlelerde, özellikle kistik lenfanjiyom ön tanısı olduğunda, cerrahi tedavi öncesi mutlaka ayrıntılı inceleme yapılmalıdır. Gerek kistin kökeninin belirlenmesi gerekse komşu organlarla ilişkisinin açık bir şekilde ortaya koyulması cerrahi yöntem seçiminde önem taşımaktadır. Yinelemeleri önleyebilmek için operasyonda kistin tamamen eksizyonu sağlanmalıdır.

## KAYNAKLAR

1. Chung JH, Suh YL, Park IA, Jang JJ, Chi JG, Kim YI, et al. A pathologic study of abdominal lymphangiomas. *J Korean Med Sci* 1999; 14: 257-262.
2. Chim H, Chuwa E, Chau YP, Chow PK. Gastrointestinal: Mesenteric cystic lymphangioma. *J Gastroenterol Hepatol* 2006; 21 (5): 916.
3. Ros PR, Olmsted WW, Moser Jr RP, Dachman AH, Hjermstad BH, Sobin LH. Mesenteric and omental cysts: histologic classification with imaging correlation. *Radiology* 1987; 164: 327-332.
4. Kosir MA, Sonnino RE, Gauderer MWL. Pediatric abdominal lymphangiomas: a plea for early recognition. *J Pediatr Surg* 1991; 26: 1309-13.
5. Weiss SW, Golblum JR. Tumors of lymph vessels. In: Weiss SW, Golblum JR, eds. *Enzinger ana Weiss's Soft tissue tumors*. Philadelphia, St. Louis Mosby 2001: 955-83.
6. Uncu H., Erdem E., Kuterdem E. Lymphangiomas of the ileum. A report of two cases and a review of the literature. *Surg Today* 1997; 27(6): 542-45.
7. Şencan A, Akçora B, Mircan E. The association of jejunal atresia and cystic lymphangiomas in the same location. *J Pediatr Surg* 2003; 38 (8): 1255-57.

8. Ko SF, Ng SH, Shieh CS, Lin JW, Huang CC, Lee TY. Mesenteric cystic lymphangioma with myxoid degeneration: unusual CT and MR manifestations. *Pediatr Radiol* 1995; 25: 525-27.
9. Losanoff JE, Kjossev KT. Mesenteric cystic lymphangioma: unusual cause of intraabdominal catastrophe in an adult. *Int J Clin Pract*, 2005; 59 (8): 986-87.
10. Choi JY, Kim MJ, Chung JJ, Park SI, Lee JT, Yoo HS, et al. Gallbladder lymphangioma: MR findings. *Abdom Imaging* 2002; 27: 54-57.
11. Yoo E, Kim MJ, Kim KW, Chung JJ, Kim SH, Choi JY. A Case of Mesenteric Cystic Lymphangioma: Fat Saturation and Chemical Shift MR Imaging. *J Magn Reson Imaging* 2006; 23 (1): 77-80.
12. İnterabdominal kistik lenfanjiyom. Özgönül A, Baba F., Bitiren M., Uzunköy A., Özdaldı İ. *Tıp Araştırmaları Derg.* 2007; 5 (1): 39-41.
13. Bury T.F, Pricolo V.E. Malignant transformation of benign mesenteric cyst. *Am J Gastroenterol* 1994, 89: 2085-87.
14. Yang HR, Jan YY, Huang SF, Yeh TS, Tseng JH, Chen MF. Laparoscopic cholecystectomy for gallbladder lymphangiomias. *Surg Endosc* 2003; 17: 1676
15. Noh KW, Bouras EP, Bridges MD, Nakhleh RE, Nguyen JH. Gallbladder lymphangioma: a case report and review of the literature. *J Hepatobiliary Pancreat Surg* 2005; 12: 405-8

#### İLETİŞİM

Op. Dr. Ünal AYDIN  
Ege Üniversitesi Tıp Fakültesi,  
Genel Cerrahi Anabilim Dalı,  
Bornova, 35100, İZMİR  
Tel: 0 232 390 4020- 538  
GSM: 0 532 352 87 45  
E-posta: drunalaydin@gmail.com

Başvuru : 13.4.07

Kabul : 7.4.08