



# Kulak cerrahisinde yüzeysel servikal pleksus bloğu: Olgu sunumu

## Superficial cervical plexus block in ear surgery: A case report

Neşe TÜRKYILMAZ,<sup>1</sup> Can AKSU,<sup>2</sup> Yavuz GÜRKAN<sup>2</sup>

### Özet

Elli dokuz yaşındaki erkek hastanın kulak operasyonu için yüzeysel servikal pleksus bloğu uygulanması ile ilgili tecrübemizi paylaşmayı hedefledik. Yüzeysel servikal pleksus anterolateral boyun, kulak ve omuzun yüzeysel yapılarının duyu innervasyonunu sağlar. Ultrason kılavuzluğunda yapılan servikal pleksus bloğu kulak cerrahisinde hem anestezi hem de analjezi amacı ile uygulanabilecek alternatif bir yöntem olabilir.

Anahtar sözcükler: Kulak cerrahisi; ultrason; yüzeysel servikal blok.

### Summary

The aim of this study was to share our experience with the application of a superficial cervical plexus block in the ear operation of a 59-year-old male patient. The superficial cervical plexus provides sensory innervation of the superficial structures of the anterolateral neck, ear, and shoulder. Ultrasound-guided cervical plexus block may be an alternative method for both anesthesia and analgesia in ear surgery.

Keywords: Ear surgery; superficial cervical block; ultrasonography.

### Giriş

Yüzeysel servikal pleksus (YSP) C2 ile C4 sinirlerinin ön dalları vasıtasıyla anterolateral boyun cildinin innervasyonunu sağlar ve bu pleksusun bloğu ile boyunun anterior ve anterolateral bölgelerinde anestezi sağlanabilir.<sup>[1]</sup> Boyun cerrahisi için uygulanan yüzeysel ve derin servikal blokların duyu dağılımı birbirine benzerdir. YSP öngörülebilir bir anatomiye sahiptir. Ultrason (USG) rehberliği, bölgesel anestezi tekniklerinin etkinlik ve güvenliğinin gelişmesine neden olmuştur.<sup>[2]</sup>

Bu yazıda, sol kulak ampütasyonu nedeniyle reimplantasyon yapılmış, kliniğimizde revizyon cerrahisi ve yara yeri debridmanı için operasyonu planlanan bir hastada, analjezi ve anestezi amacıyla, ultrason rehberliğinde gerçekleştirdiğimiz YSP bloğu ile ilgili tecrübemizi paylaşmayı hedefledik.

### Olgu Sunumu

Elli dokuz yaşında, 78 kilo, hipertansiyonu olan ASA II erkek hasta ameliyat odasına alındı. Standart anestezi monitörizasyonu uygulanan hastaya premedikasyon amaçlı 3 mg i.v. midazolam uygulandı. Hastaya sırtüstü pozisyonda ultrason eşliğinde 10 ml %0,25 bupivakain ve 10 ml %2 lidokain kullanılarak Gürkan ve ark.<sup>[3]</sup> tarif ettiği şekilde YSP uygulandı. USG'un lineer probu (10–18 MHz Esaote My Lab 5, Geneva, İtalya) kullanılarak pleksus, sternokleidomastoid kas (SKM)'in hemen derinlerinde küçük hipokoik yapılar olarak görüntülendi (Şekil 1, 2a). Blok uygulaması bu seviyede SKM kasının hemen arkasında yapıldı. Uygulama sırasında 5 cm'lik sonovisible 22G uzatma hattı olan blok iğnesi (Braun, Melsungen, Almanya) kullanıldı. Blok out of plane yaklaşımla sırasıyla; cilt, cilt altı, platizma kası, SKM kası ve yüzeysel servikal

<sup>1</sup>Solhan Devlet Hastanesi, Anesteziyoloji ve Reanimasyon Kliniği, Bingöl

<sup>2</sup>Kocaeli Üniversitesi Tıp Fakültesi, Anesteziyoloji ve Reanimasyon Anabilim Dalı, Kocaeli

<sup>1</sup>Department of Anesthesiology and Reanimation, Solhan State Hospital, Bingöl, Turkey

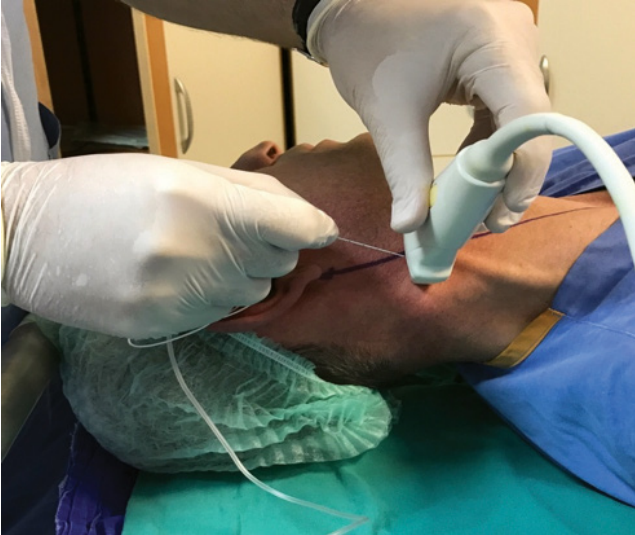<sup>2</sup>Department of Anesthesiology and Reanimation, Kocaeli University Faculty of Medicine, Kocaeli, Turkey

Başvuru tarihi (Submitted) 25.12.2017 Düzeltme sonrası kabul tarihi (Accepted after revision) 02.01.2018 Online yayımlanma tarihi (Available online date) 10.10.2018

**İletişim (Correspondence):** Dr. Neşe Türkyılmaz, Solhan İlçe Devlet Hastanesi, 1. Kat, Genel Ameliyathane, Solhan, Bingöl, Turkey.

**Tel (Phone):** +90 - 262- 303 82 48 **e-posta (e-mail):** neshem84@hotmail.com

© 2020 Türk Algoloji Derneği



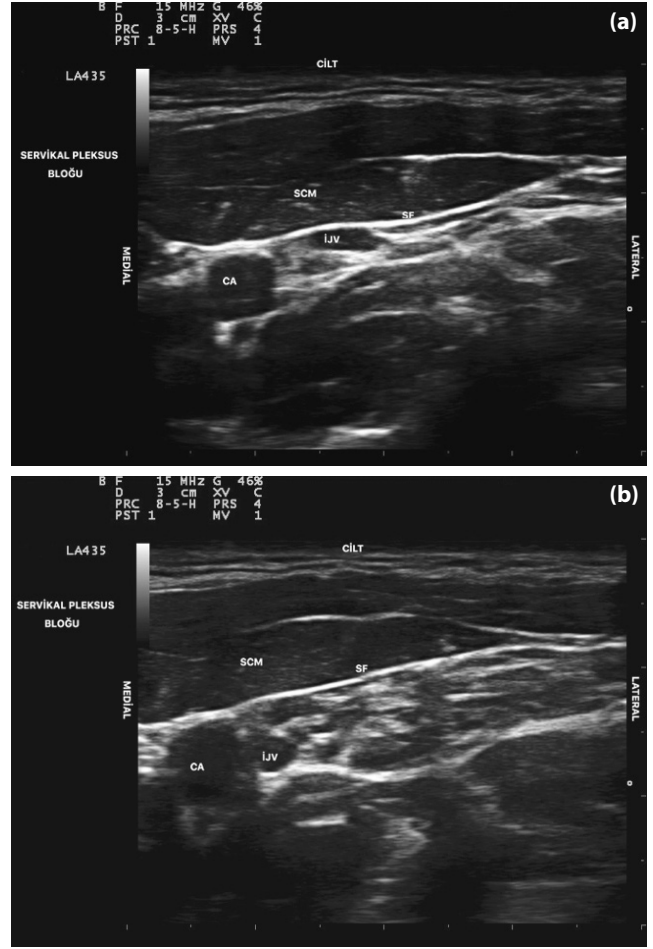
Şekil 1. Yüzeyel servikal Bloğun ultrason eşliğinde uygulanışı.

fasya geçilerek yapıldı. İlaç uygulaması sırasında negatif basınç ile kontrol edildikten sonra önce 1 ml LA solüsyonu enjekte edildi. İlacın doğru fasyal planda dağılımı gözlemlendikten sonra aralıklı negatif aspirasyonu takiben ilaç uygulandı (Şekil 2b). Operasyon toplamda 45 dakika sürdü. Peroperatif dönemde stabil seyreden ve işlem boyunca ağrısı olmayan hasta postoperatif derlenme ünitesine alındı. Derlenme ünitesindeki vital bulguları stabil seyreden ve herhangi bir komplikasyon gözlenmeyen hasta servisine gönderildi. Postoperatif dönemde cerrahi ekip tarafından takip edilen hastanın ilk 24 saati ağrısız geçirdiği ve analjezik ihtiyacı olmadığı tespit edildi.

## Tartışma

Büyük auriküler sinir liflerini servikal pleksustan (C2 ve C3) alır ve kulağın duyuşal innervasyonunun büyük kısmından sorumludur. Kulak kepçesinin kranial yüzü, meatusun altında kalan lateral yüzeyi, lobülün ve preauriküler bölge cildinin duyuşal innervasyonunu sağlar. Küçük oksipital sinir liflerini C2'den alır ve mastoid bölge üzerinde büyük auriküler sinir ile bağlantılar kurar.<sup>[1]</sup> Literatürdeki pek çok çalışmada yüzeyel servikal pleksus bloğu kör teknik ile uygulanmıştır. USG rehberliği daha düşük miktarda lokal anestetik ile blok başarısını artırırken yan etkilerin azalmasına ve emniyetin artmasına neden olur.<sup>[2]</sup>

Literatür taramalarında yüzeyel servikal pleksus bloğunun özellikle boyun bölgesinde uygulanan farklı cerrahi işlemlerde anestetik veya postoperatif dönemde analjezik amaçlı kullanımı ile ilgili çalışmalara rastlamak mümkündür.<sup>[3, 4]</sup> Yakın tarihli iki



Şekil 2. (a) Blok uygulanmadan önceki ultrason görünümü. (b) Blok uygulandıktan sonraki ultrason görüntüsü.

CA: Karotis arteri; IJV: Internal juguler ven; SCM: Sternokloidomastoid kası; SF: Servikal fasya.

olgu sunumunda ise sadece büyük auriküler sinir bloğu uygulanarak kulağa cerrahi müdahale uygulandığı bildirilmiştir.<sup>[5, 6]</sup> Biz hastamızda daha geniş alanda anestezi sağlamak için YSP bloğu uygulamayı tercih ettik.

## Sonuç

Farklı komorbid hastalıkları olan ve genel anestezi için riskli olan, kulak operasyonu gereken hastalarda cerrahi alan anestezisini sağlamak veya postoperatif dönemde ağrı kontrolü için yüzeyel servikal pleksus bloğunun faydalı olabileceğini düşünüyoruz.

**Hasta Onamı:** Olgu sunumunun ve beraberindeki görüntülerin yayınlanması için yazılı bilgilendirilmiş onam alındı.

**Çıkar çatışması:** Yazar(lar) ya da yazı ile ilgili bildirilen herhangi bir ilgi çatışması (conflict of interest) yoktur.

**Hakem değerlendirmesi:** Dış bağımsız.

## Kaynaklar

1. Standing S, Borley NR, Collins P, editors. Gray's Anatomy: The Anatomical Basis of Clinical Practice. 40th ed. London, UK: Churchill Livingstone Elsevier; 2008.
2. Gürkan Y, Kuş A, Aksu C, Ohtaroglu C, Solak M, Toker K. Değişen akımlar ve Türkiye'de rejyonel anestezi uygulamaları [Article in Turkish]. Agri 2014;26(3):131-7.
3. Gürkan Y, Taş Z, Toker K, Solak M. Ultrasound guided bilateral cervical plexus block reduces postoperative opioid consumption following thyroid surgery. J Clin Monit Comput 2015;29(5):579-84. [CrossRef]
4. Mukhopadhyay S, Niyogi M, Dutta M, Ray R, Gayen GC, Mukherjee M, et al. Bilateral superficial cervical plexus block with or without low-dose intravenous ketamine analgesia: effective, simple, safe, and cheap alternative to conventional general anesthesia for selected neck surgeries. Local Reg Anesth 2012;5:1-7. [CrossRef]
5. Ritchie MK, Wilson CA, Grose BW, Ranganathan P, Howell SM, Ellison MB. Ultrasound-Guided Greater Auricular Nerve Block as Sole Anesthetic for Ear Surgery. Clin Pract 2016;6(2):856. [CrossRef]
6. Flores S, Herring AA. Ultrasound-guided Greater Auricular Nerve Block for Emergency Department Ear Laceration and Ear Abscess Drainage. J Emerg Med 2016;50(4):651-5. [CrossRef]