



# Biri Diğeri Tetikliyor Mu? Gut ve Haglund Birlikteliği: Olgu Sunumu

## Does One Trigger the Other? Coexistence of Gut and Haglund: A Case Report

Senem Şaş<sup>1\*</sup>, Fatmanur Aybala Koçak<sup>2</sup>, Zeynep Karakuzu Güngör<sup>3</sup>, Hatice Rana Erdem<sup>4</sup>

<sup>1</sup>Erciyes Üniversitesi, Tıp Fakültesi, Fiziksel Tıp ve Rehabilitasyon AD, Romatoloji BD, Kayseri, Türkiye

<sup>2</sup>Abi Evran Üniversitesi, Tıp Fakültesi, Fiziksel Tıp ve Rehabilitasyon AD, Kırşehir, Türkiye

<sup>3</sup>Batman Eğitim ve Araştırma Hastanesi, Fiziksel Tıp ve Rehabilitasyon Kliniği, Batman, Türkiye

<sup>4</sup>Yüksek İhtisas Üniversitesi, Tıp Fakültesi, Fiziksel Tıp ve Rehabilitasyon AD, Ankara, Türkiye

### Özet

Topuk ağrısı, kas iskelet sistemi hastalıklarının sık karşılaşılan klinik durumlarıdır. Topuk ağrısı enfeksiyöz, inflamatuvar, mekanik ve vasküler nedenler ile oluşabilmektedir. Topuk ağrısının nedenlerinden biri olan Haglund deformitesi, kalkaneusun posterosuperior kısmında bulunan anormal kemik oluşumdur. Aşil entezopatisi, Haglund deformitesi ve posterior topukta oluşan lezyonlar Haglund Sendromu olarak değerlendirilmektedir. Haglund Sendromu tanısı klinik ve radyolojik olarak konulmaktadır. Haglund sendromunun tanısında radyolojik incelemede direkt grafi ve manyetik rezonans görüntüleme kullanılmaktadır. Ayak lateral grafisinde kemik çıkıntının görülmesi tanıyı desteklemektedir. Haglund Sendromunun, gut ve seronegatif spondiloartrit gibi romatizmal hastalıklar ile ayırıcı tanısı yapılmalıdır. Gut, hiperüriseminin neden olduğu dokularda monosodyum ürat kristallerin birikimiyle karakterize inflamatuvar romatizmal bir hastalıktır. Bu yazıda, bilateral Haglund Sendromuna eşlik eden gut tanılı olgu güncel literatür eşliğinde sunulmuştur.

**Anahtar Kelimeler:** Haglund deformitesi; gut; topuk ağrısı.

### Abstract

Heel pain is one of the common clinical conditions of musculoskeletal diseases. Heel pain can occur with infectious, inflammatory, mechanical and vascular causes. Haglund's deformity, one of the causes of heel pain, is an abnormal bone formation located in the posterosuperior part of the calcaneus. Achilles enthesopathy, Haglund deformity and lesions in the posterior heel are considered as Haglund Syndrome. The diagnosis of Haglund Syndrome is made clinically and radiologically. In the diagnosis of Haglund syndrome, direct radiography and magnetic resonance imaging are used in radiological examination. The bony prominence on the lateral radiograph of the foot supports the diagnosis. The differential diagnosis of Haglund Syndrome with rheumatic diseases such as gout and seronegative spondyloarthritis should be made. Gout is an inflammatory rheumatic disease characterized by the accumulation of monosodium urate crystals in tissues caused by hyperuricemia. In this article, a case diagnosed with gout accompanying bilateral Haglund Syndrome is presented in the light of current literature.

**Keywords:** Haglund deformity; gout; heel pain.

### Giriş

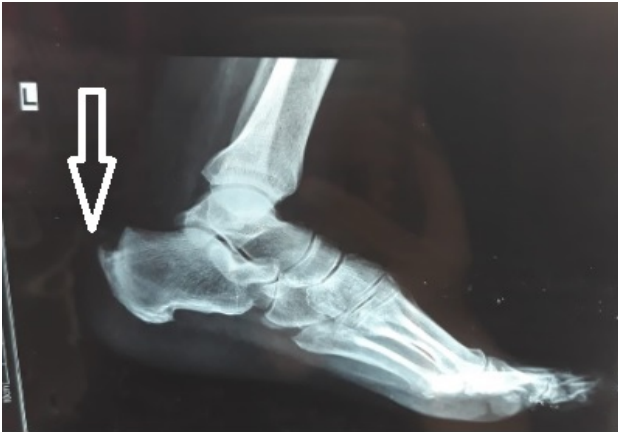Topuk ağrısı, kas iskelet sistemi hastalıkları ile ilgilenen hekimlerin sık karşılaştığı klinik durumlarıdır. Topuk ağrısının nedenlerinden biri olan Haglund deformitesi, kalkaneusun posterosuperior kısmında bulunan anormal kemik oluşumdur (1). Aşil tendonu ve retrokalkaneal bursa üzerinde oluşan tekrarlayan mekanik travmaların etkisiyle Haglund deformitesine sahip kişilerde bursopati ve tendinopatiler sık görülmektedir. Retrokalkaneal bursit, retroaşil bursit ve aşil tendinitinin eşlik ettiği ağrılı klinik durumlar Haglund sendromu adını alır. Bu sendrom posterior topuk ağrısı nedenlerinden biridir ve kalkaneusun kranial ve lateral kısmında palpe edilebilen şişlik ve eklem hareketlerinde ağrı

semptomlar arasında yer almaktadır. Lateral ayak grafisi bu sendromun tanısında kullanılmaktadır (1-3). Gut, hiperüriseminin neden olduğu dokularda monosodyum ürat kristallerin birikimiyle karakterize inflamatuvar romatizmal bir hastalıktır. Gut hastalığının semptomatik ve asemptomatik dönemleri bulunmaktadır. Uygun tedavi almayanlarda özellikle eklemlerin ekstansör yüzlerinde tofus gelişmektedir (4). Topuk posteriorunda şişlik ve ağrı oluşturabilen aşil tendon üzerinde yerleşen gut tofusları ile Haglund sendromunun ayırıcı tanısı yapılmalıdır. Bu yazıda gut hastalığı nedeni ile takip edilen ve bilateral Haglund sendromu tanısı alan 74 yaşında erkek hasta güncel literatür eşliğinde sunulmuştur.

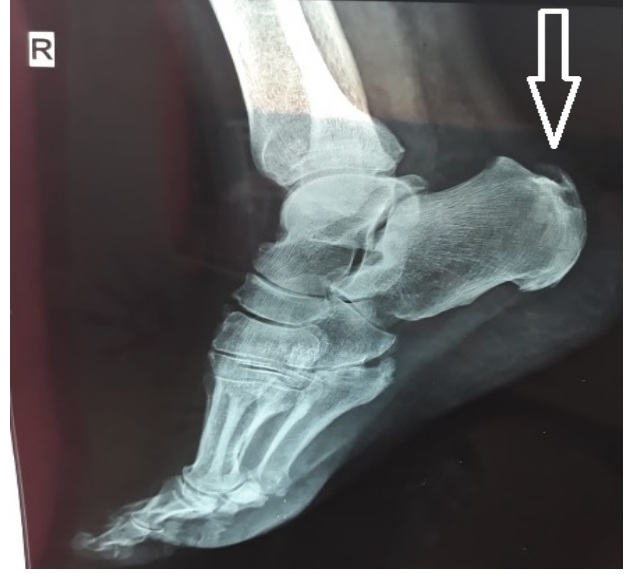
\*Sorumlu Yazar: Senem Şaş, Erciyes Üniversitesi Tıp Fakültesi, Fiziksel Tıp ve Rehabilitasyon AD, Romatoloji BD, Kayseri, Türkiye  
E-mail: [senemsas@gmail.com](mailto:senemsas@gmail.com) Orcid: Senem Şaş [0000-0002-5616-5723](https://orcid.org/0000-0002-5616-5723) Fatmanur Aybala Koçak [0000-0002-2224-3324](https://orcid.org/0000-0002-2224-3324) Zeynep Karakuzu Güngör [0000-0002-9010-334X](https://orcid.org/0000-0002-9010-334X) Hatice Rana Erdem [0000-0001-8275-7645](https://orcid.org/0000-0001-8275-7645)

## Olgu

74 yaşında erkek hasta yaklaşık 4 ay önce her iki topukta başlayan topuk ağrısı şikayeti ile başvurdu. Ağrının bir aydır şiddetlendiğini ifade etti. Bir aydır yürüme, merdiven inip çıkma gibi aktivitelerle ağrının arttığını, istirahatle azaldığını belirtti. Ayrıca, ayakkabı kullanımında zorluk olduğu öğrenildi. Gece ağrısı yoktu. Sabah ilk adım ağrısı ve ayak tabanında ağrı yoktu. Bel ağrısı yoktu. Ayrıca ayak ve ayak bileği dışında herhangi bir eklemden ağrı bulunmadığı belirtildi. Sabah tutukluğu yoktu. Travma öyküsü yoktu. Hastanın özgeçmişinde 4 yıldır gut tanısı ile takip edildiği ve bir buçuk yıldır atak geçirmediği bilgisine ulaşıldı. Hasta medikal olarak kolşisin 0.5 mg /gün, allopurinol 150 mg/gün kullanıyordu. Ek olarak hastanın bilinen diyabetes mellitus, koroner arter hastalığı ve travmaya sekonder el bileğinde kırık öyküsü mevcuttu. Soy geçmişinde bir özellik yoktu. Hastanın kas iskelet sistem muayenesinde ayak bileği eklem hareket açıklığı tam, bilateral aşil tendon insersiyon bölgesinde ısı artışı, şişlik ve palpasyonla hassasiyet tespit edildi. Hastanın kas iskelet sistemine yönelik diğer muayeneleri normaldi. Bununla birlikte, nörolojik ve diğer sistem muayenesinde patoloji saptanmadı. Ağrı vizüel analog skala (VAS) üzerinden sekiz olarak ölçüldü. Laboratuvar tetkiklerinde glukoz 135 (74-106) mg/dl, kreatinin 1.12 (0.7-1.2) mg/dl, ürik asit 8.0 (3.5-7.2) mg/dl, sedimentasyon 15 mm/saat, C reaktif protein 0.6 (0.01- 0.50) mg/dl olarak ölçüldü. Tam kan sayımı ve biyokimyasal parametreler normal sınırlardaydı. Kalsifik tendinit ön tanısı ile çekilen direk grafide bilateral aşil tendonun kalkaneusa yapışma yerinde kalsifik tendinit, kalkaneus posterosuperior bölgesindeki prominensin belirginleştiği görüldü (Resim 1 ve Resim 2).



**Resim 1.** Sol ayak: aşil tendonunun kalkaneusa yapışma yerinde kalsifik tendinit, kalkaneus posterosuperior bölgesindeki prominensin belirginleşme



**Resim 2.** Sağ ayak: aşil tendonunun kalkaneusa yapışma yerinde kalsifik tendinit, kalkaneus posterosuperior bölgesindeki prominensin belirginleşme

Hastaya gut hastalığına eşlik eden Haglund sendromu tanısı konuldu. Hastaya ağrı ve inflamasyonu azaltmak için naproksen 750 mg/gün başlandı, kolşisin 1 gr/gün kullanımı önerildi. Günde dört kez yirmi dakika soğuk uygulama ve aşil tendonuna yönelik germe egzersizleri önerildi. Haglund deformitesinin ayak bileği bölgesinde neden olduğu basının azaltılması için ayakkabı modifikasyonu önerildi. Ayakkabının arka kısmının yumuşak malzemeden yapılmış olması veya arka kısmı olmayan ayakkabı kullanılması tavsiye edildi. Ek olarak, topuk yükseltilmesi ve kalkaneusa binen yükün azaltılması için ayakkabı içine topuk yükseltici giyilmesi önerisinde bulunuldu. Hastanın bir ay sonraki kontrolünde ağrı VAS üzerinden üçe geriledi, aşil tendon bölgesinde palpasyonla hassasiyet kayboldu. Hastanın naproksen tedavisi sonlandırıldı, kolşisin ve allopurinol tedavisine devam etmesi önerildi. Hastadan bilgilendirilmiş onam yazılı ve sözlü olarak alındı.

## Tartışma

Topuk; ayakta durma, denge, yürüme gibi fiziksel işlevlerde görev yapan önemli bir yapıdır. Medeniyetin gelişmesi ile vücutta en fazla değişim gösteren vücut yapısı topuktur. Ayakkabı kullanımının koruyucu etkisine rağmen topuk ağrısının hala önemli bir sağlık problemi olması ayacağın anatomik özelliklerinden kaynaklanmaktadır. Topuk ağrısının tedavi edilebilmesi için etyoloji belirlenmelidir. Öncelikle iyi bir anamnez alınmalı ve fizik muayene yapılmalıdır. Ağrının lokalizasyonu, yayılımı, gün içerisindeki seyri, aktivite ile ilişkisi, ağrıyı artıran

**Tablo 1:** Topuk ağrısının lokalizasyon, etiyolojik etken ve anatomik yapılara göre sınıflaması

<b>1. Lokalizasyona Göre Sınıflama</b>
1- Plantar: Proksimal ve distal plantar fasiit, plantar fasyanın yırtılması, kalkaneal spur, yağ yastığı atrofisi dejenerasyonu ve inflamasyonu, kalkaneus stres kırıkları, kalkaneus tümörleri ve Baxter sinirinin sıkışması vb.
2- Posterior: Retrokalkaneal bursit, yüzeysel aşil bursiti, kalkaneal egzostoz, aşil tendiniti ve seronegatif artritlere eşlik eden entesopatiler vb.
3- Mediyal: Tarsal tünel sendromu, tibialis posterior tendiniti ve kronik flexor hallucis longus tendiniti vb.
4- Lateral: Peroneal tendinit vb.
<b>2. Etiyolojik Etkene Göre Sınıflama</b>
1- Aşırı kullanma sonucu meydana gelen: Koşucu topuğu, aşil tendon lezyonları, kalkaneus stres kırıkları.
2- Artritlere eşlik eden: Romatois artrit, sistemik lupus eritamosus, ankilozan spondilit, psoriatik artrit, Reiter sendromu.
3- Metabolik hastalıklarda görülen: Gut, psödogut, diabetes mellitus.
4- Enfeksiyon hastalıklarında tutulan: Tüberküloz, gonore.
<b>3. Köken Aldığı Anatomik Yapılara Göre Sınıflama</b>
1- Cilt: Hiperkeratoz.
2- Yağ dokusu: Yağ yastığının atrofisi, inflamasyonu, kalkaneustan ayrışması, papülleri.
3- Sinir: Tarsal tünel sendromu, mediyal kalkaneal sinir nöromu, lateral plantar sinirin Baxter dalının sıkışması.
4- Bursa: Yüzeysel aşil bursiti, retrokalkaneal bursit, Haglund deformitesi.
5- Tendon: Tibialis posterior tendiniti, peroneal tendinit, aşil tendiniti, flexor hallucis longus tendiniti.
6- Fasya: Plantar fasiit, plantar fasyanın yırtılması.
7- Kemik: Kalkaneal spur, kalkaneus stres kırığı, os trigonum.

ve azaltan nedenler sorgulanmalıdır. Hastanın kronik hastalıkları, kilo değişimleri sorulmalıdır (5). Topuk ağrısı lokalizasyonuna, etiyolojiye ve anatomik yapılara göre değişkenlik göstermektedir (Tablo 1) (5). Burada sunulan olgunun ayırıcı tanısı yapılarak, gut hastalığına eşlik eden Haglund Sendromu tanısı konulmuştur. Haglund deformitesi, ilk kez 1927 yılında Patrick Haglund tarafından kalkaneus posterosuperiorundaki kemik çıkıntının neden olduğu bir retrokalkaneal bursit olarak bir kadın hastada sunulmuştur ve bu klinik hadise sert ayakkabı kullanımı ile ilişkilendirilmiştir (2). Görüntüleme yöntemlerinin gelişmesi ile retrokalkaneal bursite eşlik eden aşil tendinitinin ve Kager yağ yastıkçığının inflamasyonu da klinik tabloya eklenmiştir (1-3). Repetitif biyomekanik yüklenme ile retrokalkaneal bursa, aşil tendonu, kalkaneus ve ayakkabı arasında sıkışarak Haglund Sendromuna neden olur (6). Topukta varus deformitesi de sıklıkla bu sendroma eşlik etmektedir. Haglund Sendromu kümülatif biyomekanik yüklenme ve travmanın etkisiyle inflamatuvar reaksiyon nedeniyle oluşmaktadır (6-8). Aşil tendonunun posteriorunda palpasyonla retrokalkaneal bursit muayene edilebilir. Arka tarafı sert, topuğu yüksek

ayakkabı kullanılmasıyla ağrıda artma gözlenmektedir (8). Haglund deformitesi topuğun posteriorunun inspeksiyonu ile farkedilebilir. Muayene sırasında ayak bileği dorsifleksiyona getirildiğinde aşil posteriorunda ağrı olması tipiktir (6-8). Gut hastalığında ilk atak sıklıkla alt ekstremitte eklemlerinde görülmektedir. Ayrıca bursa, tendon ve entez bölgeleri de tutulabilmektedir. Gut ataklarla seyretmesine rağmen kronik inflamatuvar bir hastalıktır (9). Burada sunulan olgunun kliniği Haglund deformitesi ile uyumlu. Ancak olgunun gut öyküsünün olması inflamasyon ve tofus varlığını da düşündürmektedir. Gut sendromuna eşlik eden bilateral Haglund Sendromu bildirilmiştir (10). Literatürde paravertebral yerleşimli atipik tofuslu gut olgusu bildirilmiştir (11). Olguda atipik yerleşimli tofus tespit edilmedi. Subklinik inflamasyon gut hastasında periartiküler yapıları etkileyerek Haglund sendromu gelişimine neden olabilir. Haglund sendromunun tanısında radyolojik incelemede direkt grafi ve manyetik rezonans görüntüleme (MRG) kullanılmaktadır. Direkt grafi ayırıcı tanı amacıyla sıklıkla ilk başvuru olan yöntemdir. Lateral grafinin aşil tendon ve kalkaneus arasındaki ilişkinin değerlendirilmesi sıklıkla yeterli olmaktadır.

Fowler ve Philip ile aradaki açı ölçülerek patoloji varlığı tespit edilebilmektedir. Bu açının 44-69 derece arasındaki değerleri normal olarak; 75 üzeri değerleri patolojik olarak kabul edilmektedir (9). MRG özellikle yumuşak doku patolojilerinin ayırıcı tanısında değerlidir. Gut hastalarında kontrastlı MRG incelemelerin gadolinium ile yapılması önemlidir. Gadolinium ile yapılan MRG incelemede ürik asit birikimleri kontrast tutmaktadır (4). Haglund sendromunda ise deformite, aşil tendonunda kalınlaşma, retrokalkaneal bursit gibi lezyonlar gözlenmektedir. Burada sunulan olgunun tanısı klinik olarak yapılmış, tanının desteklenmesi için direkt grafi kullanılmıştır. MRG gibi ileri tetkikler, klinik olarak tanı konulduğu için istenilmemiştir. Seronegatif spondiloartritlerde ayak tutulumu sık rastlanan klinik bir durumdur. Aşil tendonunda entezopati, artrit, daktilit, tenosinovit, seronegatif spondiloartritlerde sıklıkla görülebilmektedir (5). Burada sunulan olgunun yaşlı olması, hastalık süresinin kısa olması, ayak dışındaki kas iskelet sistemi muayenesinin normal olması sebebiyle seronegatif spondiloartritten uzaklaşdı. Bir inflamatuvar hastalık olan gut da aşilde entezopati yaparak Haglund Sendromunu tetiklemiş olabilir. Haglund Sendromu tedavisi konservatif olarak yapılmaktadır. Konservatif tedavide; steroid olmayan antiinflamatuvar ilaçlar, fizik tedavi modaliteleri, egzersiz, lokal steroid enjeksiyonu, splint uygulanması, topuk yükseltilmesi, ayakkabı modifikasyonu uygulanmaktadır (8). Konservatif tedaviye yanıt vermeyen hastalarda kalkaneal spur eksizyonu, retrokalkaneal bursektomi, aşil tendon debridmanı, aşil tendonu ayırma işlemleri yapılmaktadır (7). Burada sunulan olgunun tedavisi fizik tedavi yöntemleri ve NSAİİ ile yapılmıştır. Ayrıca yumuşak ayakkabı ve topuk yükseltilmesi ile ayakkabı modifikasyonu uygulanmıştır. Cerrahi tedavi uygulanmamıştır. Sonuç olarak; gut hastalığında topuk ağrısı tofus ile ilişkilendirilerek Haglund Sendromu tanısı atlanabilmektedir. İnflamatuvar bir hastalık olan gut, Haglund Sendromu ile birlikte görülebilir. Posterior topuk ağrısı ile başvuran hastalarda; ayırıcı tanı yapılarak uygun tedavilerin uygulanması gereklidir.

**Yazılı Bilgilendirilmiş Onam:** Hastadan bilgilendirilmiş onam yazılı ve sözlü olarak alındı.

**Çıkar Çatışması:** Yazarların bu çalışma ile ilgili olarak herhangi bir çıkar çatışması yoktur

**Finansal Destek:** Bu çalışma için herhangi bir finansal destek alınmamıştır.

**Yazar Katkıları:** Konsept: S.Ş, F.A.K Tasarım: S.Ş, F.A.K,H.R.E. Denetim: S.Ş, F.A.K Finansman: S.Ş Materyaller: S.Ş, Z.K.G Veri Toplama ve/veya İşleme: S.Ş, F.A.K, Z.K.G Analiz ve/veya Yorumlama : S.Ş, F.A.K Literatür Taraması: S.Ş, F.A.K Yazma - Orijinal Taslak: S.Ş Yazma – İnceleme ve Revizyon : S.Ş Kritik İnceleme : S.Ş, H.R.E. Yazılım ve Görselleştirme Desteği: S.Ş, H.R.E.

## Kaynaklar

1. Thomas JL, Christensen JC, Kravitz SR, Mendicino RW, Schuberth JM, Vanore JV. The diagnosis and treatment of heel pain: a clinical practice guideline-revision 2010. J Foot Ankle Surg 2010;49(3):1-19.
2. P. Haglund. Beitrag zur klinik der Achillessehne. Z Orthop Chir 1928;49: 49-58
3. Jiménez Martín F, Alonso Valdazo MD, Díaz Peña G, Fernández Leroy J, Hernández Herrero D, Díaz García F. Haglund's syndrome. Two case reports Reumatol Clín 2017;13(1):37-38.
4. Khoo JN, Tan SC. MR imaging of tophaceous gout revisited. Singapore Med J 2011;52 (11):840-846.
5. Aşansu MA, Yıldırım Y. Topuk ağrısı. TOTBİD Dergisi 2013; 12(5):447-454.
6. Stephens MM.Haglund's deformity and retrocalcaneal bursitis. Orthop Clin North Am 1994;25(1):41-46.
7. Güler Y, Birinci M, Hakyemez ÖS, Buyukdogan K, Çağan MA, Arslanoglu F et al. Achilles tendon-splitting approach and double-row suture anchor repair for Haglund syndrome. Foot and Ankle Surgery 2021;27(4):421-426.
8. Dündar Ü, Pusak H, Kavuncu V. Topuk Ağrısının Nadir Bir Nedeni: Haglund Sendromu. Türk Fiz Tıp Rehab Derg 2008;54(1):33-35.
9. Dalbeth N, Gosling AL, Gaffo A, Abhishek A. Gout. Lancet 2021;397(10287):1843-1855.
10. Demirdal ÜS, Aşkın A, Bayram KB, Kızılay A. Bir Gut Hastasında Saptanan Bilateral Haglund Sendromu. FTR Bil Der 2015; 18(1): 53-57.
11. Kaya SS, Okcu M. Atipik Yerleşimli Tofüslerle Seyreden Bir Kronik Gut Artriti Olgusu. Turk J Osteoporos 2018;24(1):26-28.