



Büllöz pemfigoid tedavisinde omalizumab kullanımı üzerine klinik deneyimlerimiz

Our clinical experience with the use of omalizumab in the treatment of bullous pemphigoid

Pınar İncel Uysal, Başak Yalçın, Ayşe Öktem

Ankara Numune Eğitim ve Araştırma Hastanesi, Dermatoloji Kliniği, Ankara, Türkiye

Öz

Amaç: Biyolojik tedaviler döneminde, IgE'yi inhibe eden monoklonal antikor olan omalizumabın (OMZ), büllöz pemfigoidin (BP) tedavisi için etkili olduğu kabul edilmiştir. Bu çalışma BP tedavisinde OMZ kullanımına ilişkin klinik deneyimlerimizi değerlendirmektedir.

Gereç ve Yöntem: On bir hastanın retrospektif verilerinin analizi gerçekleştirilmiştir.

Bulgular: OMZ tedavisiyle 7 hasta klinik düzelmeye göstermiştir. Üç hastada araya giren komorbiditeler nedeni ile tedavi kesilmiştir. Hastalarımızdan hiçbirinde dikkate değer advers olay izlenmemiştir.

Sonuç: OMZ, orta-şiddetli BP'ler için umut vaat eden bir kortikosteroidden koruyucu tedavi opsiyonu olabilir. Gelecekte, OMZ tedavisinin BP tedavisindeki etkinliğini değerlendiren randomize kontrollü çalışmalarına ihtiyaç vardır.

Anahtar Kelimeler: Büllöz pemfigoid, immünoterapi, omalizumab

Abstract

Background and Design: In the era of biological therapies, omalizumab (OMZ), a monoclonal antibody which inhibits IgE, has been postulated to be effective in the treatment of bullous pemphigoid (BP). We report our clinical experience with the use of OMZ in the treatment of BP.

Materials and Methods: Retrospective data analyses of eleven patients were performed.

Results: Seven patients receiving OMZ treatment demonstrated clinical improvements. Three patients terminated treatment because of intermittent co-morbidities. None of the patients had any significant adverse events.

Conclusion: OMZ may be a promising corticosteroid-sparing treatment option for moderate to severe BP patients. Future randomized controlled trials are indicated to evaluate the efficacy of OMZ in the treatment of BP.

Keywords: Bullous pemphigoid, immunotherapy, omalizumab

Giriş

Büllöz pemfigoid (BP) farklı Avrupa ülkelerinde milyonda 7-43 arasında değişen insidansı ile en sık izlenen edinilmiş otoimmün büllöz hastalıktır^{1,4}. Yakın tarihli çalışmalarda hastalık insidansındaki artış vurgulanmıştır³. Hemidesmozomal proteinlerden ikisi olan BP180 (tip XVII kollajen) ve BP230'a karşı gelişen otoantikorların yol açtığı dermoepidermal ayrışma hastalık patogenezinde önemli rol oynar. Tipik olarak hastalarda hem eritematöz enflamatuvar deri hem de normal

görünümlü deri üzerinde kaşıntılı ürtikeryal lezyonlar ve gergin, sıklıkla şeffaf içerikli büller gelişir.

Hastalık primer olarak 70'li yaşların sonlarındaki yaşlı popülasyonu önemli derecede morbidite ve mortalite ile etkiler^{3,5}. Hastalık mortalitesi hastanın yaşı, tutulumun şiddeti ve daha da önemlisi uzun dönem kortikosteroid ve immünsüpresif tedaviye bağlıdır^{6,7}. Bu hastalar yaş ilişkili komorbiditelere sahip olma eğilimindedirler. Buna ek olarak hastalığın inme, Parkinson hastalığı, multipl skleroz gibi nörolojik hastalıklar ve pulmoner emboli ile birlikteliği gösterilmiştir^{8,9}.

Yazışma Adresi/Address for Correspondence: Dr. Pınar İncel Uysal, Ankara Numune Eğitim ve Araştırma Hastanesi, Dermatoloji Kliniği, Ankara, Türkiye
Tel.: +90 312 508 56 43 E-posta: pinarincel@hotmail.com **Geliş Tarihi/Received:** 24.02.2017 **Kabul Tarihi/Accepted:** 11.08.2017

ORCID ID: orcid.org/0000-0002-4540-6560

©Telif Hakkı 2017 Deri ve Zührevi Hastalıklar Derneği
Türkderm-Deri Hastalıkları ve Frengi Arşivi Dergisi, Galenos Yayınevi tarafından basılmıştır.

Çok sayıda terapötik seçenek mevcuttur ve komorbiditeleri dikkate alarak optimal tedavi yönteminin belirlenmesi amacı ile birtakım tedavi kılavuzları yayınlanmıştır^{7,10,11}. Bu nedenle her ne kadar topikal ve sistemik steroid tedavisi halen tedavinin esasını oluştursa da, bu yüksek riskli popülasyonda tedavinin ana amacı en kısa zamanda kortikosteroid dozunu en düşük seviyeye getirmektir. Bu amaçla, dapson, tetrasiklin, siklosporin, metotreksat, azatiyopürin ve mikofenolat mofetil gibi kortikosteroid koruyucu ajanlar sıklıkla kullanılmaktadır. Ayrıca, tedaviye dirençli olgularda intravenöz immünoglobulinler, siklofosfamid, rituksimab, plazmaferez, immünoaferez kullanılabilir^{7,12}.

İnsan monoklonal anti-IgE otoantikor olan omalizumab (OMZ), immün hücreler üzerinde IgE ekspresyonunu azaltarak ve IgE'nin reseptörüne bağlanmasını önleyerek mast hücreleri ve bazofiller üzerinde IgE etkisini nötralize etmiş olur^{13,14}. Tedavi edilmemiş BP hastalarının çoğunda artmış dolaşan IgE seviyesi ve aynı ekstrasellüler non-kollajenöz 16A (NC16A) bölgesini esas olarak hedef alan IgE otoantikörleri gösterilmiştir¹⁵⁻¹⁷. Geçtiğimiz yıllarda BP patomekanizmasındaki IgE'nin kritik rolünü ortaya koyan deneysel çalışmalara göre, IgE/IgE reseptör etkileşiminin inhibisyonu hastalığın tedavisinde umut verici bir tedavi seçeneği olmuştur¹⁸⁻²¹. Bu amaçla, OMZ ile tedavi edilmiş olan 11 BP hastasının kayıtlarını gözden geçirdik.

Gereç ve Yöntem

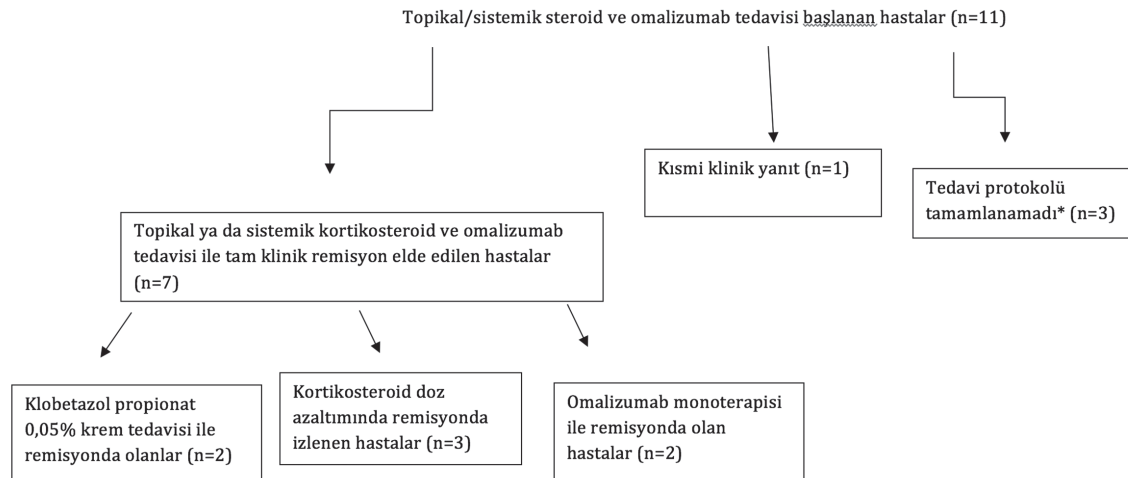
Kliniğimizde Ocak 2015-Kasım 2016 arasında BP tanısı almış ve OMZ ile tedavi edilmiş hastalar klinik veritabanımızdan seçildi. Toplamda OMZ ile tedavi edilen 11 hasta çalışmaya dahil edildi. Tüm hastalar klasik klinik tablo ile prezente olmuştu ve BP tanısı rutin histoloji ve direkt immünofloresan ile konfirme edildi. Çalışmaya dahil edilen tüm hastaların demografik ve klinikopatolojik bilgileri, önceki tedavileri, komorbiditeleri ve tedavi ilişkili yan etkilere ilişkin bilgiler tıbbi kartından kaydedildi. OMZ ve topikal kortikosteroid tedavisi esnasında ya da sistemik kortikosteroidlerin minimal tedavi dozuna düştüğünde ya da kesildiğinde yeni lezyon gelişiminin izlenmediği hastalar tam klinik cevap verenler olarak değerlendirildi. Bu çalışma Helsinki Bildirgesi'nde belirtilen etik ilkeler doğrultusunda yürütülmüştür ve Ankara Numune

Eğitim ve Araştırma Hastanesi Tıpta Etik Kurulu tarafından onaylanmıştır (Protokol numarası: E-16-1168).

Bulgular

Hastaların 5'i (%54) kadın ve 6'sı (%46) erkekti. Ortalama yaş 78 idi (58-86, ortalama 81 yaş). BP tanılı tüm hastalarımız pruritik ürtikeryal plaklar, vezikül ve büllerle seyreden tipik lezyonlara sahipti. Hastalardan 9'u (%8) generalize klasik hastalık tablosunda izlendi ve 4'ünde (%36) oral mukoza tutulumu da mevcut idi. Tüm hastalar ciddi komorbiditelere sahipti. Hipertansiyon diabetes mellitus, osteoporoz en sık eşlik eden hastalıklardı (Tablo 1). OMZ tedavisi başlanmadan evvel 5 hastada eozinofil ve 4 hastada IgE seviyesinde yükseklik tespit edildi. Hastaların 6'sında önceki BP tedavilerine yanıt yoktu. Hastalardan hiçbirisi daha önce OMZ ile tedavi edilmemişti. Hastalık ortaya çıkışından OMZ tedavisi başlanmasına kadar geçen süre ortalama 13 aydı. Hastaların %45'inde 5 OMZ kortikosteroid koruyucu tedavi olarak başlanmıştır. Hastalar prednizon (40-60 mg/gün) ve metilprednizolon (12-40 mg/gün) ile belirgin biçimde değişken tedaviler almaktaydı. İki hasta OMZ başlanmadan önce uzun dönem sistemik kortikosteroid ve immünsüpresif tedavisi almıştı. Bu hastalarda yeni lezyon gelişimi ve kaşıntı nedeni ile kortikosteroid tedavisi azaltılamadı. Dört hasta (%36) kombine OMZ ve topikal kortikosteroid tedavisini birinci basamak tedavi olarak aldı. Literatürde bildirilen çalışmalara dayanarak OMZ tedavisi 300 mg/gün subkutan yolla 2-4 hafta aralıklar ile olacak şekilde başlanmıştır. Yaygın büllöz ve ürtikeryal lezyonları, belirgin kaşıntı şikayeti, eozinofilisi olan ya da topikal kortikosteroid tedavisi planlanan hastalar iki haftada bir tedavi planına seçilmişti. Tromboza yatkınlık oluşturan kontrolsüz hipertansiyon gibi önemli eşlik eden hastalığı bulunan 4 hasta dört haftada bir olacak biçimde tedavi edilmişti. Hastalarımızın hiçbirinde advers reaksiyon izlenmedi. Hastalık kontrol altına alındığında sistemik kortikosteroid azaltıldı. Remisyon sonrası ortalama takip süresi 19 haftaydı (6-48 hafta). Hasta 5, 6, 7'de izlenen advers olaylar direkt olarak OMZ tedavisi ile ilişkili değildi (Şekil 1).

Klinik yanıt 7 (%64) hastada değerlendirilebildi (Şekil 1). Bir hastada tedavi miyokard infarktüsü (MI) nedeni ile kesildi ve bir diğer hasta birinci siklus OMZ tedavisinden 3 hafta sonra MI nedeni ile

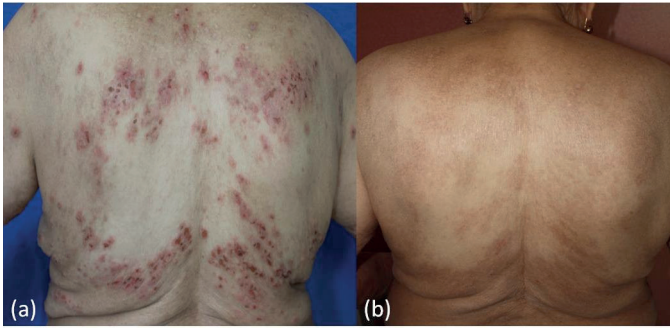


Şekil 1. Büllöz pemfigoid tanılı hastaların diyagramı. Hastalardan birinde kortikosteroid doz azaltılması aşamasında remisyon izlendi ancak karaciğer enzim yüksekliği nedeni ile omalizumab tedavisi kesildi. Bir hasta ilk doz omalizumab sonrasındaki intermitan periyotta miyokard infarktüsü sebebi ile öldü. Hastalardan birinde 9. doz sonrası hafif trombositopeni ve miyokard infarktüsü gelişti bu sebeple tedavi kesildi

Tablo 1. Olgu serisi

Hasta	Cinsiyet	Yaş ve hastalık süresi	Komorbiditeler	Tedavi protokolü	Klinik yanıt	Eozinofil düzeyi*	Toplam OMZ kürü/cevap kürü	Yan etkiler [‡]	Final doz
1	Kadın	77, 48 ay	Koroner kalp hastalığı, hipertansiyon, diabetes mellitus tip 2, Parkinson hastalığı	Metilprednizolon 12 mg/gün AZT 100 mg/gün 300 mg OMZ sc 4 haftada bir	Tam	Normal %1,1, 0,1x10 ³ /µL	21/9	-	Metilprednizolon 4 mg/gün AZT 50 mg/gün 300 mg OMZ sc 5 haftada bir
2	Kadın	81, 14 ay	Hipertansiyon, aritmi, astım, osteoporoz	Metilprednizolon 40 mg/gün AZT 50 mg/gün 300 mg OMZ sc 2 haftada bir	Kısmi	Yüksek %6, 0,7x10 ³ /µL	40/20	-	Metilprednizolon 4 mg/gün 300 mg OMZ sc 3 haftada bir
3	Erkek	74, 2 ay	Hipertansiyon, benign prostat hiperplazisi, kronik obstrüktif akciğer hastalığı, diabetes mellitus tip 2	Klobetazol propionat %0,05 krem 300 mg OMZ sc 2 haftada bir	Tam	Yüksek %13, 1x10 ³ /µL	16/12	-	300 mg OMZ sc 4 haftada bir
4	Erkek	86, 9 ay	Benign prostat hiperplazisi, senil katarakt	Prednizolon 40 mg/gün 300 mg OMZ sc 2 haftada bir	Tam	Normal %0,4, 0,1x10 ³ /µL	10/5	-	300 mg OMZ sc 8 haftada bir
5	Kadın	84, 1 ay	Diabetes mellitus tip 2, hipertansiyon	Prednizolon 40 mg/gün 300 mg OMZ sc 4 haftada bir	-	Yüksek %18,4, 1,4x10 ³ /µL	1/-	Karaciğer enzimlerinde yükselme	OMZ tedavisi kesildi Prednizolon 20 mg/gün
6	Erkek	79, 1 ay	Alzheimer, kronik obstrüktif akciğer hastalığı, hipertansiyon, Parkinson hastalığı	Klobetazol propionat %0,05 krem 300 mg OMZ sc, 4 haftada bir	-	Yüksek %7,4, 1,4x10 ³ /µL	1/-	MI	Tedavi ve takip protokolü tamamlanamadı
7	Erkek	83, 12 ay	Hipertansiyon, benign prostat hiperplazisi	Prednizolon 60 mg/gün 300 mg OMZ sc, 2 haftada bir	-	Normal %0,8, 0,1x10 ³ /µL	9/6	Trombositopeni (67x10 ³ /mikrolitre) MI	Tedavi ve takip protokolü tamamlanamadı
8	Kadın	86, 1ay	Hipertansiyon, romatoid artrit, osteoporoz	Klobetazol propionat %0,05 krem 300 mg OMZ sc 2 haftada bir	Tam	Yüksek %29,6, 3,8x10 ³ /µL	9/4	-	Topikal steroid 300 mg OMZ sc 4 haftada bir
9	Erkek	58, 1 ay	Kronik hepatit B	Klobetazol propionat %0,05 krem 300 mg OMZ sc 2 haftada bir	Tam	Normal %1, 0,1x10 ³ /µL	11/3	-	Topikal steroid 300 mg OMZ sc 4 haftada bir
10	Erkek	81, 18 ay	Kronik obstrüktif akciğer hastalığı, katarakt, hipotiroidizm, osteoporoz	Prednizolon 40 mg/gün 300 mg OMZ sc 2 haftada bir	Tam	Yüksek %11,6 0,9x10 ³	11/2	-	Prednizolon 2,5 mg/gün 300 mg OMZ sc 4 haftada bir
11	Kadın	77, 36 ay	Diabetes mellitus tip 2, hipertansiyon, glokom, koroner kalp hastalığı, osteoporoz	Metilprednizolon 32 mg/gün 300 mg OMZ sc 4 haftada bir	-	Normal %4,6, 0,2x10 ³ /µL	3/-	-	Tedavi ve takip protokolü tamamlanamadı

*Bu reaksiyonlardan hiçbiri net olarak omalizumab tedavisi ile ilişkilendirilemedi. AZT: Azatiyopürin, OMZ: Omalizumab, sc: Subkutan enjeksiyon, MI: Miyokard infarktüs



Şekil 2. İki numaralı hastanın ilk başvuruda (a) ve 20 kür omalizumab tedavisi sonrası (b) klinik görünümü

kaybedilmişti. Hastalardan birinde karaciğer enzim yüksekliği alanin aminotransferaz 106 IU/L, aspartat aminotransferaz 60 IU/L, gama-glutamil transferaz 419 IU/L, alkalen fosfataz 125 IU/L nedeni ile OMZ tedavisini kestik. On bir numaralı hastanın tedavi uyumu zayıftı ve OMZ tedavisini kendiliğinden kesmişti. Komplet hastalık kontrolü hastaların 6'sında elde edildi (Tablo 1) ve bunlardan ikisi OMZ monoterapisi ile remisyonda izlendi. Hastalık kontrolüne dek ortalama OMZ tedavi süresi 19 hafta ve yaklaşık 7 siklus OMZ tedavisi idi. Yedi (%64) hastada OMZ ile tedavi edildikten sonra kaşıntıda dramatik rahatlama gözlemlendi. Dirençli kaşıntısı olan ve kortikosteroid doz azaltımında kaşıntısında artış olan bir hastaya (hasta 1) OMZ başlanmıştır. İlk OMZ dozundan sonra semptomlarda düzelmeye izlendi. Günaşırı 4 mg metilprednizolon tedavisine dozu düşürüldükten sonra kaşıntısında alevlenme ve yeni bül gelişimi olması nedeni ile kısmi klinik yanıt olarak değerlendirilen bir diğer hastada (hasta 2) 8 kür OMZ tedavisinden sonra yoğun kaşıntı hissinde düzelmeye izlendi. Hasta, metilprednizolon 4 mg/gün, AZT 50 mg/gün, her üç haftada bir, 300 mg OMZ ile tedavi edilmektedir (Tablo 1, Şekil 2a, 2b).

Ortalama olarak 5 aydan sonra ve OMZ 7 kür enjeksiyonu sonrasında sistemik kortikosteroid minimal günlük doza düşürebildik. Bir hastada (hasta 4) OMZ tedavisi başlandıktan sonra kortikosteroid dozu aşamalı olarak azaltılarak kesildi ve 40 hafta boyunca hastalısız takip edildi. Hafif hastalık aktivitesi gösteren dört hastaya (hasta 3, 6, 8 ve 9) OMZ, topikal steroid ile kombine olarak kullandı ve 3'ünde (%75) remisyonda elde edildi (Tablo 1).

Tartışma

BP yönetilebilir bir büllü hastalıktır ve genel olarak tedavinin hedefi olabilecek en kısa sürede kortikosteroid tedavisini en düşük dozda kullanmaktır. BP180 proteininin NC16A bölgesini hedefleyen IgE antikorların tespit edildiği çalışmalar ve bu antikorların erken dönem BP lezyonlarının oluşumundaki patojenik rolüne ilişkin ilerleyen bilgilere göre, BP için yeni bir terapötik seçenek ortaya çıkmıştır^{16,22,23}.

Hastalarımızın tamamı yaygın klasik hastalık tablosuna ve önemli komorbiditelere sahipti. Serimizde OMZ belirgin terapötik (%64) ve steroid koruyucu etki (%45) göstermiştir. Bu hastalardan 7'si halen OMZ tedavisi altındadır ve takip edilmektedir. Özellikle, şiddetli BP hastalarımızdan 3'ü topikal kortikosteroid ve OMZ kombinasyonu ile başarılı biçimde tedavi edilmiştir. Hipersensitivite reaksiyonlarının yüksek sıklıkta izlendiğini bildiren astım çalışmalarının aksine biz herhangi bir reaksiyon gözlemedik. Karaciğer enzimlerinde yükselme ve trombositopeni geçici laboratuvar bulgular olarak izlendi ve bunlar

hastaların farklı amaçlarla kullanmakta oldukları diğer ilaçlara bağlandı. Dikkate almaya değer olarak, OMZ tedavisinin intermitan periyodunda serimizdeki 2 hastamızda, 1'inde ölüme yol açan MI gelişti. OMZ'nin doku faktörünün ekstrinsik yolağının aktivitesini inhibe ettiği ve sonuç olarak heparine benzer şekilde serbest IgE'yi bloke ederek d-dimer seviyesini düşürdüğü ileri sürülmektedir²⁴. Öte yandan, yakın tarihli, gözlemsel bir çalışmada OMZ tedavisi ile kardiyovasküler ve serebrovasküler olayların insidansında artış olduğu ifade edilmiştir²⁵. Biz, bu trombotik olayları hastalarımızın yaş ilişkili komorbiditelerine bağladık. Her ne kadar anti-IgE tedaviler ile protrombotik durumlar arasında kesin bir ilişki olmasa da, gelecekteki çalışmalarda bu konunun açıklığa kavuşturulması gerektiğine inanmaktayız.

Sonuç

Bildiğimiz kadarıyla, bu bugüne dek yayınlanan OMZ ile tedavi edilen en geniş hasta serisidir. Yayınlanmış verilere göre, küçük olgu serileri ve birkaç olgu raporunda OMZ yan etkisi olmayan ve başarılı bir ajan olarak bulunmuştur^{18,19,21,26,27}. Buna ek olarak, önceki bildirimlerde OMZ'nin steroid koruyucu etkilerini destekleyen sonuçlar vardır²⁷. Oxford Kanıtı Dayalı Tıp Merkezi'nin önerilerin kanıt derecelerine göre seviyelendirilmesinde BP için OMZ tartışmalı kanıt düzeyinde değerlendirilmiştir. Ancak, biz, OMZ'nin etkinlik ve güvenilirliğine ilişkin gözlenmiş sonuçların yer aldığı verileri göz önüne alarak, yaşlı hastalarda kortikosteroid koruyucu ajan olarak öncelik verilmesinin mantıklı olduğuna inanmaktayız²⁸. Retrospektif çalışma dizaynımız ve uzun dönem takip sonuçlarının olmayışı nedeni ile kesin sonuçlara varmak mümkün olmasa da orta-şiddetli BP hastalarında BP tedavisinde tek başına ya da topikal/oral kortikosteroidlerle kombine kullanımı değerli bir alternatif olabilir. Diğer birinci basamak kortikosteroid koruyucu ajanlar kontrendike ya da etkisiz olduğunda OMZ onlar yerine geçebilir. Geniş hasta gruplarında ve daha uzun takip periyodu olan gelecek prospektif çalışmalar BP tedavisinde OMZ'nin gerçek rolünün daha iyi anlaşılmasını sağlayacaktır.

Etik

Etik Kurul Onayı: Çalışma için Ankara Numune Eğitim ve Araştırma Hastanesi Etik Kurulu'ndan onay alınmıştır (Protokol numarası: E-16-1168).

Hasta Onayı: Çalışmamıza dahil edilen tüm hastalardan bilgilendirilmiş onam formu alınmıştır.

Hakem Değerlendirmesi: Editörler kurulu dışında olan kişiler tarafından değerlendirilmiştir.

Yazarlık Katkıları

Cerrahi ve Medikal Uygulama: P.Ü., B.Y., Konsept: P.Ü., Dizayn: P.Ü., B.Y., Veri Toplama veya İşleme: P.Ü., A.O., Analiz veya Yorumlama: P.Ü., A.O., Literatür Arama: P.Ü., Yazan: P.Ü.

Çıkar Çatışması: Yazarlar bu makale ile ilgili olarak herhangi bir çıkar çatışması bildirmemiştir.

Finansal Destek: Çalışmamız için hiçbir kurum ya da kişiden finansal destek alınmamıştır.

Kaynaklar

1. Bertram F, Brocker EB, Zillikens D, Schmidt E: Prospective analysis of the incidence of autoimmune bullous disorders in Lower Franconia, Germany. J Dtsch Dermatol Ges 2009;7:434-40.

2. Joly P, Baricault S, Sparsa A, et al: Incidence and mortality of bullous pemphigoid in France. *J Invest Dermatol* 2012;132:1998-2004.
3. Langan SM, Smeeth L, Hubbard R, Fleming KM, Smith CJ, West J: Bullous pemphigoid and pemphigus vulgaris—incidence and mortality in the UK: population based cohort study. *BMJ* 2008;337:a180.
4. Marazza G, Pham HC, Schärer L, et al: Incidence of bullous pemphigoid and pemphigus in Switzerland: a 2-year prospective study. *Br J Dermatol* 2009;161:861-8.
5. Jung M, Kippes W, Messer G, Zillikens D, Rzyany B: Increased risk of bullous pemphigoid in male and very old patients: A population-based study on incidence. *J Am Acad Dermatol* 1999;41:266-8.
6. Rzyany B, Partscht K, Jung M, et al: Risk factors for lethal outcome in patients with bullous pemphigoid: low serum albumin level, high dosage of glucocorticosteroids, and old age. *Arch Dermatol* 2002;138:903-8.
7. Venning VA, Taghipour K, Mohd Mustapa MF, Highet AS, Kirtschig G: British Association of Dermatologists' guidelines for the management of bullous pemphigoid 2012. *Br J Dermatol* 2012;167:1200-14.
8. Lai YC, Yew YW, Lambert WC: Bullous pemphigoid and its association with neurological diseases: a systematic review and meta-analysis. *J Eur Acad Dermatol Venereol* 2016;30:2007-15.
9. Langan SM, Hubbard R, Fleming K, West J: A population-based study of acute medical conditions associated with bullous pemphigoid. *Br J Dermatol* 2009;161:1149-52.
10. Hertl M, Jedlickova H, Karpati S, et al: Pemphigus. S2 Guideline for diagnosis and treatment—guided by the European Dermatology Forum (EDF) in cooperation with the European Academy of Dermatology and Venereology (EADV). *Journal of the European Academy of Dermatology and Venereology: JEADV* 2015;29:405-14.
11. Fuertes de Vega I, Iranzo-Fernandez P, Mascaro-Galy JM: Bullous pemphigoid: clinical practice guidelines. *Actas Dermosifiliogr* 2014;105:328-46.
12. Daniel BS, Murrell DF, Joly P: Rituximab and its use in autoimmune bullous disorders. *Immunol Allergy Clin North Am* 2012;32:331-7.
13. Khan S, Deacock S: Expanding indications of omalizumab therapy in the absence of specific IgE. *Allergol Immunopathol (Madr)* 2011;39:189.
14. Holgate S, Smith N, Massanari M, Jimenez P: Effects of omalizumab on markers of inflammation in patients with allergic asthma. *Allergy* 2009;64:1728-36.
15. Dimson OG, Giudice GJ, Fu CL, et al: Identification of a potential effector function for IgE autoantibodies in the organ-specific autoimmune disease bullous pemphigoid. *J Invest Dermatol* 2003;120:784-8.
16. Fairley JA, Burnett CT, Fu CL, Larson DL, Fleming MG, Giudice GJ: A pathogenic role for IgE in autoimmunity: bullous pemphigoid IgE reproduces the early phase of lesion development in human skin grafted to nu/nu mice. *J Invest Dermatol* 2007;127:2605-11.
17. Messingham KA, Noe MH, Chapman MA, Giudice GJ, Fairley JA: A novel ELISA reveals high frequencies of BP180-specific IgE production in bullous pemphigoid. *J Immunol Methods* 2009;346:18-25.
18. Dufour C, Souillet AL, Chaneliere C, et al: Successful management of severe infant bullous pemphigoid with omalizumab. *Br J Dermatol* 2012;166:1140-2. Epub 2011/11/22.
19. Kenneth KY, Crew AB, Messingham KA, Fairley JA, Woodley DT: Omalizumab therapy for bullous pemphigoid. *J Am Acad Dermatol* 2014;71:468-74.
20. London VA, Kim GH, Fairley JA, Woodley DT: Successful treatment of bullous pemphigoid with omalizumab. *Arch Dermatol* 2012;148:1241-3.
21. Yalcin AD, Genc GE, Celik B, Gumuslu S: Anti-IgE monoclonal antibody (omalizumab) is effective in treating bullous pemphigoid and its effects on soluble CD200. *Clin Lab* 2014;60:523-4.
22. Dopp R, Schmidt E, Chimanovitch I, Leverkus M, Brocker EB, Zillikens D: IgG4 and IgE are the major immunoglobulins targeting the NC16A domain of BP180 in Bullous pemphigoid: serum levels of these immunoglobulins reflect disease activity. *J Am Acad Dermatol* 2000;42:577-83.
23. Ishiura N, Fujimoto M, Watanabe R, et al: Serum levels of IgE anti-BP180 and anti-BP230 autoantibodies in patients with bullous pemphigoid. *J Dermatol Sci* 2008;49:153-61.
24. Yalcin AD: An overview of the effects of anti-IgE therapies. *Med Sci Monit* 2014;20:1691-9.
25. Iribarren C, Rahmaoui A, Long AA, et al: Cardiovascular and cerebrovascular events among patients receiving omalizumab: Results from EXCELS, a prospective cohort study of moderate-to-severe asthma. *J Allergy Clin Immunol* 2016.
26. Fairley JA, Baum CL, Brandt DS, Messingham KA: Pathogenicity of IgE in autoimmunity: successful treatment of bullous pemphigoid with omalizumab. *J Allergy Clin Immunol* 2009;123:704-5.
27. Balakirski G, Alkhateeb A, Merk HF, Leverkus M, Megahed M: Successful treatment of bullous pemphigoid with omalizumab as corticosteroid-sparing agent: report of two cases and review of literature. *J Eur Acad Dermatol Venereol* 2016;30:1778-82.
28. Chia JC, Mydlarski PR: Dermatologic uses of omalizumab. *J Dermatolog Treat* 2016;19:1-23.