

Deri Çizgileri ve Dermatoloji

Mehmet Karakaş*, Murat Durdu*, Pınar Karakaş**

* Çukurova Üniversitesi Tıp Fakültesi Dermatoloji Anabilim Dalı, Adana

** Çukurova Üniversitesi Tıp Fakültesi Anatomi Anabilim Dalı, Adana

Özet

Dermatolojide birçok akkiz ve konjenital hastalık hatta ilaç erüpsiyonlarının yerleşim yeri belirtilirken dermatom, Blaschko, Voight, Langer, pigmenter damarkasyon çizgileri veya Wallace çizgileri gibi olduğu düşünülen veya saptanmış olan tanımlamalar kullanılmaktadır. Ancak hastalıklar tanımlanırken çeşitli güçlükler ile karşılaşmakta özellikle de dermatomlar ve Blaschko çizgileri arasında karışıklıklar olmaktadır. Bu makalede kaynak kitaplar ve literatür bilgileri gözden geçirilerek deri çizgileri ve özellikle de Blaschko çizgilerinin oluşumu ve görüldüğü hastalıklar belirlenmeye çalışıldı.

Anahtar kelimeler: Deri çizgileri, dermatoloji

Karakaş M, Durdu M, Karakaş P. Deri çizgileri ve dermatoloji. TÜRKDERM 2002; 36: 244-247

Summary

The terms which includes dermatomes, Blaschko lines, Voight, Langer demercation lines are used while being described the localizations of several acquired and congenital diseases, drug eruptions in dermatology. But Blaschko lines may confuse with other patterns such as dermatomes and Langer's lines. In this report, we review the knowledges of references and literature and we studied to determine the formation of Blaschko lines and associated with skin diseases.

Key words: Skin lines, dermatology

Karakaş M, Durdu M, Karakaş P. Skin lines and dermatology. TÜRKDERM 2002; 36: 244-247

Dermatolojide birçok akkiz ve konjenital hastalık hatta ilaç erüpsiyonlarının yerleşim yeri belirtilirken "dermatom, Blaschko, Voigt, Langer, pigmenter damarkasyon çizgileri veya Wallace çizgileri gibi olduğu düşünülen veya saptanmış olan" tanımlamalar kullanılmaktadır. Ancak tanımlamaları yapılırken çeşitli güçlükler ile karşılaşmakta özellikle de dermatomlar ve Blaschko çizgileri arasında karışıklıklar olmaktadır. Bu makalede kaynak kitaplar ve literatür bilgileri gözden geçirilerek deri çizgileri ve özellikle de Blaschko çizgilerinin oluşumu ve görüldüğü hastalıklar belirlenmeye çalışıldı.

Wallace çizgileri

Ayağın dorsal ve plantar derisi veya elin palmar ve dorsal derisi arasındaki sınırın oluşturduğu çizgilerdir¹. Lawley ve ark. serum hastalığı olan 11 olgunun 8'inde Wallace çizgilerine benzer eritem ve purpurik döküntüler tanımlamıştır². Bell ve ark. ise Kawasaki hastalığının epidemisi sırasında birkaç hastanın el ve ayaklarında Wallace çiz-

gileriyle benzerlik gösteren eritem saptadıklarını bildirmişlerdir³.

Langer çizgileri

Langer, cerrahi insizyonlar sonucunda gelişebilecek skarını minimale indirmek amacıyla kadavralar üzerinde yaptığı çalışmada birbirine paralel seyreden çizgiler belirlemiştir. Langer adı verilen bu çizgiler yaşayan insanlarda değişkenlik gösterebilmektedir. Kraissl's ise cerrahi insizyon çizgilerinin yaşla birlikte derinin elastikiyetinin kaybıyla oluşan ve kalıcı olan deri kıvrımları birbir örtüştüğünü belirtmiştir. Bu çizgiler yüzde daha belirgindir⁴.

İlaç çizgileri

Sheley ve arkadaşları, penisilin, sülfonamid, sefalosporin, diüretik, analjezik ve dapson gibi ilaçların neden olduğu makülopapüler ilaç erüpsiyonlu bazı hastalarda döküntünün belirli bölgelerde yoğunlaştığını ve belirgin bir patern gösterdiğini gözlemlemişlerdir.

Alındığı Tarih: 04.09.2002 - **Kabul Tarih:** 07.11.2002

Yazışma Adresi: Doç.Dr. Mehmet Karakaş, Çukurova Üniversitesi Tıp Fakültesi Dermatoloji Anabilim Dalı, 01330 Balcalı/Adana
Tel: (0322) 238 64 26 Fax: (0322) 238 66 56, E-posta: cuderm@med.cu.edu.tr

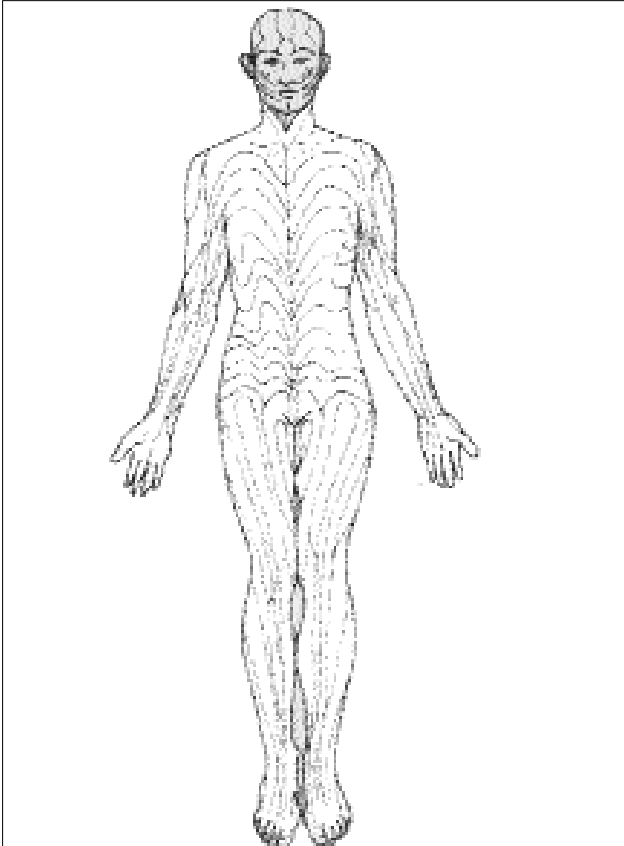
İlaç çizgisi adını verdikleri bu paternin bölgedeki bir arter, ven veya lenfatik yapı ile ilişkili olmadığını saptamışlardır. Daha önce tanımlanan Langer veya Blaschko çizgileri ile de benzerlik göstermeyen bu çizgi, servikal^{5,6,8} ve torakal^{1,2} dermatomları arasında kalan bölge ile örtüşmektedir. Ventral aksiyel çizgi olarak isimlendirilen bu çizgi embriyonun 5. haftasından itibaren ortaya çıkmaktadır ve ilk kez 1862'de Cristian A. Voigt tarafından tanımlanmış ve biceps kasının lateral kenarı boyunca üst kolun yaklaşık 10 cm aşağısına kadar uzandığı belirtilmiştir⁵.

Blaschko çizgileri

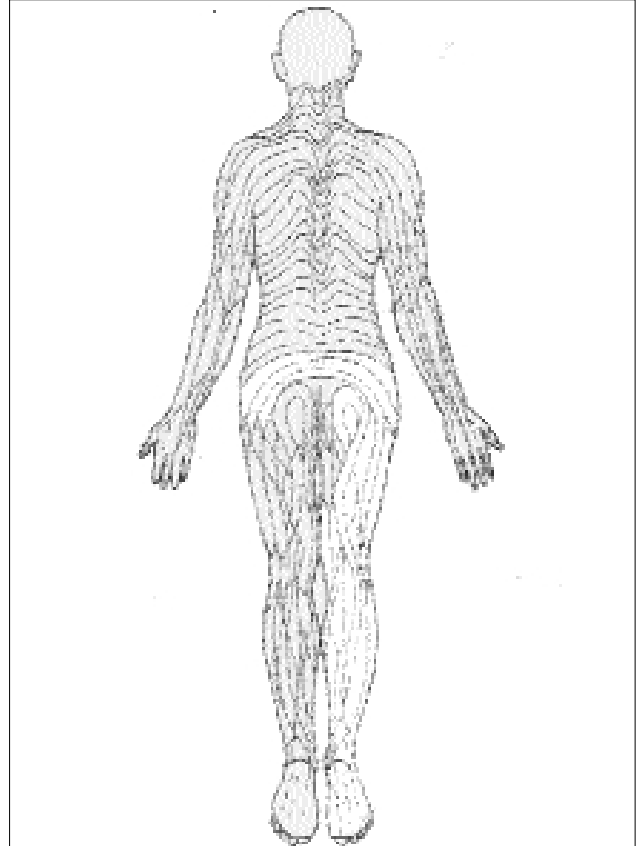
İlk kez 1901 yılında Alfred Blaschko tarafından tanımlanmış 1976 yılında ise Jackson tarafından ayrıntılı olarak incelenmiştir. Herhangi damarsal veya sinirsel yapıyı takip etmeyen bu patern; epidermisi, derinin eklerini, melanositleri, damarları ve subkutan yağ dokusunu tek tek veya kombine olarak etkileyebilmektedir⁶.

Gövdede daha belirginleşen çizgiler göğsün üst kısmı ve üst kolda "U", karında "S" (Şekil 1), sırtın ortasında

ise "V" (Şekil 2) şeklinde ortaya çıkmaktadır. Bazen ise deriyi inerve eden sinirlerin göçüne bağlı olarak gelişmiş olabileceği düşünülen zosteriform gibi daha değişik şekillere neden olabilmektedir. Ayakta plantar deri ile kıllı deri arasında yer alır ve Wallace çizgileri ile örtüşmektedir⁶. Saçlı deri ve yüzde ise bu çizgiler gövdeden daha karmaşık seyreder huni benzeri görünümde olup skalpten burun köküne doğru yönelir. Burun kökünden ise farklı şekillerde filtrum ve burun ucuna, çene ucuna, kulak memesine ve labial kıvrıma olmak üzere dört farklı yöne seyreder (Şekil 3a). Ventral görünüşte boyundaki çizgiler kranio lateral alanlardan "V" biçiminde orta hatta doğrudur. Aynı biçimde çeneden boyun ön hattına doğru ilerler. Preaurikular alanda Blaschko çizgileri olağanüstü bir şekilde 90 derecelik bir açıda kesişirler. Kulağın üst kenarından çizgiler horizontal olarak eksternal kantusa doğru ilerler. Retroarikular bölgede bu çizgiler vertikal düzende ki gibi çaprazlaşır ve sonradan mandibuladan alt dudağa ilerlerken diğer kısım yukarıda tanımlandığı gibi boyun ön orta hattında "V" şeklinde ayrılır (Şekil 3b). Dorsal görünüşte ense median bölümünde Blaschko çizgileri dikey paternde ilerler ve lateral yönde kon-



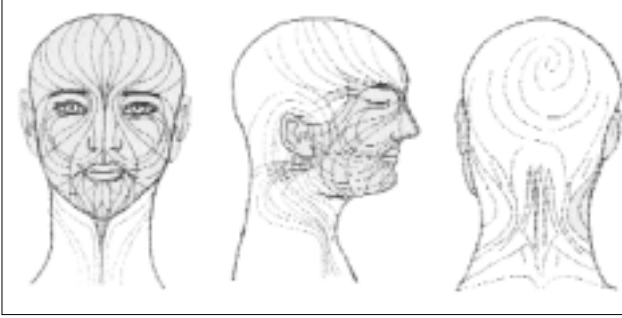
Şekil 1: Blaschko çizgilerinin ventral görünüşü⁶.



Şekil 2: Blaschko çizgilerinin dorsal görünüşü⁶.

veks şekilde kulağa yönelir. Skalpteki çizgiler vertekste sonlanan spiraller şeklindedir⁷ (Şekil 3c).

Blaschko çizgilerinin nasıl oluştuğu henüz tam olarak belirlenememiş olup çeşitli teoriler ileri sürülmektedir. Embriyolojik gelişim sırasında derinin gerilmesi sonucunda oluştuğu düşünülmüş, ancak bu varsayım da-



Şekil 3a: Baş ve boyundaki Blaschko çizgilerinin frontal görünümü⁷.

Şekil 3b: Baş ve boyundaki Blaschko çizgilerinin lateral görünümü⁷.

Şekil 3c: Baş ve boyundaki Blaschko çizgilerinin dorsal görünümü⁷.

marlar ve subkutan dokusunda etkilenebilmesini açıklamamaktadır. Yine çizgilerin genellikle kıvrımlar göstermesi nedeniyle Koebner fenomeni açıklaması da yetersiz kalmaktadır. Varsayımlardan en çok kabul göreni çizgilerin spesifik hücre ya da hücre gruplarının mozaizmine bağlı olarak gelişmiş olabileceğidir⁶⁻¹⁰.

İnsan deri ve mukozalarını etkileyen liken sklerozis atrofikans, lokalize skleroderma, hipomelanosis of İto gibi bir çok akkiz veya konjenital hastalık bu paterni gösterebilmektedir (Tablo I).

Voigt çizgileri

Koyu renkli deri tipine sahip kişilerde hiperpigmente ve hipopigmente olanları birbirinden ayıran simetrik çizgileri bulunabilmektedir⁵⁴. Pigmentasyon, Fitcher veya Matsumoto olarak da isimlendirilen bu çizgiler varyasyonlar gösterebilmektedir^{4,54}. Spesifik paternlerde doğal hiperpigmentasyon ve hipopigmentasyon görülebilen kolun üst görünüşünde lateral koyu ve medial açık alanlar arasında simetrik demarkasyon çizgileri oldukça yaygındır. Benzer çizgiler bacak ve ön kolda da görülebilmektedir⁵⁴.

Tablo I: Blaschko çizgilerine paralel seyreden bazı dermatozlar^a

Pigmenter

- Segmental vitiligo¹¹
- Tuberoz sklerozun lökodermik makülleri¹²
- McCune-Albright sendromunun cafe-au-lait makülleri¹³⁻¹⁵
- Lineer melanositik nevüs: Konjenital¹⁶, Spitz¹⁷, blue¹⁸, "speckled lentiginous"¹⁹⁻²².
- Akkiz dermal melanositosis²³

Vasküler

- Lineer angiokeratoma sirkonskrit (angiokeratoma korporis naviformis) / verrüköz hemanjioma^{24,25}
- Glomus tümörleri^(26,27)
- Kavernöz hemanjiomlar (venöz malformasyonlar)^{28,29}
- Angioma serpiginosum³⁰
- Lenfanjioma sirkumkriptum³¹
- Maffuci sendromu³²
- Unilateral nevroid telenjiyektazi^{33,34}

Deri eki tümörleri

- Lineer trikodiskoma³⁵
- Lineer trikoepitelyoma³⁶
- Folliküler infundibulumun lineer hamartomu³⁷

Diğerleri

- Hiperlipidemi ile ilişkili ksantomalar³⁸
- Epidermal nevüs ya da CHILD sendromunda verrüsiform ksantom^{39,40}
- Nevüs lipomatosus⁴¹
- Pileleiomiyoma
- İntraepidermal IgA dermatozu
- Pemfigus vulgaris⁴²
- Lineer porokeratozis⁴³
- Liken sklerosis^{44,45}
- Psoriasis⁴⁶⁻⁴⁸
- ILVEN⁴⁹⁻⁵²
- Frontoparietal skleroderma⁵³

Kaynaklar

1. Bernhard JD, Rhodes AR, Melski JW: Wallace's line in serum sickness and Kawasaki diseases (letter). *British Journal of Dermatology* 1986;115:640.
2. Lawley TJ, Bielory L, Yascon P, Yancey KB, Young NS, Frank M: A Prospective clinical and immunologic analysis of patient with serum sickness. *New England Journal of Medicine* 1984;311:1407.
3. Bell DM, Brink EW, Nitzkin JL et al: Kawasaki syndrome: description of two outbreaks in the United States. *New England Journal of Medicine* 1981;304:1568.
4. Bannister LH: *Integumental system. Gnoy's Anatomy*. Ed. Williams PL, Bannister LH, Berry MM, Collins P, Dyson M, Dussek JE, Ferguson MWJ. 38. baskı. Edinburg UK, Churchill Livingstone, 1995:376-412.
5. Shelley ED, Shelley WB, Pansky B: The drug line: The clinical expression of the pigmentary Voigt- Futch line in turn derived from the embryonic ventral axial line. *Journal of the American Academy of Dermatology* 1999;40:736-740.
6. Bologna JL, Orlov SJ, Glick SA: Lines of Blaschko. *Journal of the American Academy of Dermatology* 1994;31:157-190.
7. Happle R, Assim A: The lines of Blaschko on the head and neck: *J Am Acad Dermatol* 2001;44:1-9.
8. Happle R: Mosaicism in Human Skin: *Arch Dermatol* 1993;129:460-1470.
9. Jackson R: The lines of Blaschko: a review and reconsideration. *British Journal of Dermatology* 1976;95:349-360.
10. Paller AS: Pigmentary patterning as a clinical clue of genetic mosaicism. *Arch Dermatol* 1996;32:1234-1235.
11. Koga M, Tango T: Clinical features and course of type A and type B vitiligo. *British Journal of Dermatology* 1988;118:223-228.
12. Ortonne J-P, Mosher DB, Fitzpatrick TB: Genetic and congenital disorders. In: Vitiligo and other hypomelanoses of hair and skin. New York: Plenum 1983;59-466.
13. Benedict PH, Szabo G, Fitzpatrick TB, et al: Melanotic macules in Albright's syndrome and neurofibromatosis. *JAMA* 1968;205:618-626.
14. Ortonne J-P, Brocard E, Floret D, et al: Valeur diagnostique des taches cafe-au-lait (T.C.L). *Ann Dermatol Venerol (Paris)* 1980; 107: 313-327.
15. Happle R: The McCune-Albright syndrome: a lethal gene surviving by mosaicism. *Clin Genet* 1986;29:321-324.
16. Effendy I, Happle R: Linear arrangement of multiple congenital melanocytic nevi. *J Am Acad Dermatol* 1992;27:853-854.
17. Guillot B, Barneon G: Naevomatose Juvenile de Spitz: forme profuse lineaire. *Ann Dermatol Venerol* 1988;115:345-347.
18. Upshaw BY, Ghormley RK, Montgomery H: Extensive blue nevus of Jadasohn-Tieche: report of case. *Surgery* 1947;22:761-765.
19. Matsudo H, Reed WB, Homme D, et al: Zosteriform lentiginous nevus. *Arch Dermatol* 1973;107:902-905.
20. Brufau C, Moran M, Almijo M: Naevus sur naevus: a propos de 7 observations, trois associees a d'autres dysplasies, et une a un melanome malin invasif. *Ann Dermatol Venerol* 1986;113:409-418.
21. Bologna JL: Fatal melanoma arising in a zosteriform speckled lentiginous nevus. *Arch Dermatol* 1991;127:1240-1241.
22. Welch ML, James WD: Widespread nevus spilus. *Int J Dermatol* 1992; 32: 120-122.
23. Pariser RJ, Bluemink GG: Acquired linear dermal melanocytosis: nerve course distribution. *Arch Dermatol* 1982;118:125-128.
24. Sehgal VN, Ghorpade A, Koranne RV: Angiokeratoma corporis naeviforme. *Dermatologica* 1984;168:144-146.
25. Imperial R, Helwig EB: Verrucous hemangioma: A clinicopathologic study of 21 cases. *Arch Dermatol* 1967;96:247-253.
26. Hatchome N, Kato T, Tagami H: Numerous papular glomus tumors localised on the abdomen: a report of a case and an ultrastructural study. *Acta Derm Venerol (Stockh)* 1986;66:161-164.
27. Ramesh V, Singh K, Jain R, et al: Unilateral expression of multiple glomus tumors: an unusual occurrence. *Int J Dermatol* 1986;25:122-123.
28. Wilkin JK: Unilateral dermatomal cavernous hemangiomas. *Dermatologica* 1980;161:347-354.
29. Steinway DM, Fretzin DF: Acquired zosteriform cavernous hemangiomas: brief clinical observation. *Arch Dermatol* 1977;113:848-849.
30. Stevenson JR, Lincoln CS Jr: Angioma serpiginosum. *Arch Dermatol* 1967;95:16-22.
31. Gupta AK, Ellis CN, Gorsulowsky DC: Chronic zosteriform eruption of the lower extremity. *Arch Dermatol* 1988;124:264-265,267-268.
32. Mullins JF, Livingood CS: Maffuci's syndrome (dyschondroplasia with hemangiomas); a case with early osseous changes. *Arch Dermatol* 1951;63:478-482.
33. Wilkin JK: Unilateral nevoid telangiectasia: three new cases and the role of estrogen. *Arch Dermatol* 1977;113:486-488.
34. Wilkin JK: Unilateral dermatomal superficial telangiectasia. *Dermatologica* 1978;157:33-41.
35. Grosshans E, Dungler T, Hanau D: Le trichodisque de Pinkus. *Ann Dermatol Venerol* 1981;108:837-846.
36. Geffner RE, Goslen JB, Santa Cruz DJ: Linear and dermatomal trichoepitheliomas. *J Am Acad Dermatol* 1986;14:927-930.
37. Moulin G, Augey F, Balme B, et al: Hamartome infundibulopilaire lineaire avec degeneration basocellulaire. *Ann Dermatol Venerol* 1992;119:285-288.
38. Kreibich C: Zosteriformes xanthom: *Arch Dermatol Syphilol* 1926;152:365-371.
39. Barr RJ, Plank CJ: Verruciform xanthoma of the skin. *J Cutan Pathol* 1980;7:422-428.
40. Palestine RF, Winkelmann RK: Verruciform xanthoma in an epithelial nevus. *Arch Dermatol* 1982;118:686-691.
41. Kopf AW, Bart RS: Tumor conference 47: giant nevus lipomatous. *J Dermatol Surg Oncol* 1983;9:279-281.
42. Crovato F, Desirello G, Nazzari G, et al: Linear pemphigus vulgaris after x-ray irradiation. *Dermatologica* 1989;179:135-136.
43. Frayschmidt-Paul P, Hoffman R, König A, Happle R: Linear porokeratosis superimposed on disseminated superficial actinic porokeratosis: Report of two cases exemplifying the concept of type 2 segmental manifestation of autosomal dominant skin disorders. *J Am Acad Dermatol* 1999;41:644-647.
44. Libow LF, Coots NV: Lichen sclerosus following the lines of Blaschko. *Journal of the American Academy of Dermatology* 1998;38:831-833.
45. Choi SW, Yang JE, Park HJ, Kim CW: A case of extragenital lichen sclerosus following Blaschko's lines. *J Am Acad Dermatol* 2000;43:903-904.
46. Bondi E: Psoriasis overlying an epidermal nevus. *Arch Dermatol* 1979;115:624.
47. Ginarte M, Fernandez-Redondo V, Toribia J: Unilateral psoriasis: A case individualized by means of involucrin. *Cutis* 2000; 65: 167-170.
48. Özkaya-Beiyaz E, Akasya E, Büyükbabani N, Baykal C: Pustular psoriasis with a striking linear pattern. *J Am Acad Dermatol* 2000; 42: 329-331.
49. Menni S, Restano L, Gianotti R, Boccordi D: Inflammatory linear verrucous epidermal nevus (ILVEN) and psoriasis in a child. *International Journal of Dermatology* 2000;39:30-32.
50. De Jong EMGJ, Rulo HFC, Van de Kerkhof PCM: Inflammatory linear verrucous epidermal naevus (ILVEN) versus linear psoriasis. *Acta Derm Venerol (Stockh)* 1991;71:343-346.
51. Atherton DJ, Kahana M, Russell-Jones R: Naevoid psoriasis. *British Journal of Dermatology* 1989;120:837-841.
52. Oram Y, Arisoy AE, Hazneci E, Güner İ, Müezzinoğlu B, Arisoy ES: Bilateral inflammatory linear verrucous epidermal nevus associated with psoriasis. *Cutis* 1996;57: 275-278.
53. Soma Y, Fujimoto M: Frontoparietal scleroderma (en coup de sabre) following Blaschko lines. *J Am Acad Dermatol* 1998;38:366-368.
54. Epps ER, Kenney JA: Diseases of black skin. *Dermatology*. Ed. Falco OB, Plewing G, Wolff HH, Burgdorf WHC. 2. Baskı. Berlin, Springer-Verlag, 2000;1681-1692.