

İNTRAKRANYAL MERMİ ÇEKİRDEKLERİNİN KENDİLİĞİNDEN HAREKETİ

SELF MIGRATING INTRACRANIAL BULLETS

Dr. Hikmet Turan SÜSLÜ, Dr. Erhan ÇELİKOĞLU, Dr. Ayçiçek ÇEÇEN,
Dr. Mevlüde DELATIOĞLU, Dr. Mustafa BOZBUĞA

SUMMARY

We report herein two patients in whom bullets migrated into adjacent lateral ventricles in the brain and moved freely as a consequence of gravity. A review of the literature suggests that spontaneous migration of intracerebral bullets is being eased by cerebral softness, specific gravity of the bullet compared with brain tissue. In patients undergoing the surgical removal of intracerebral or intraventricular bullets, an x-ray is recommended after final positioning.

Key words: Gunshot wounds of head, migration of intracerebral bullets

Olgu 1.

34 yaşında bayanın sol arka parietal bölgede tek bir giriş deliği mevcut. Kafa derisinde yakın atışı destekleyen "vurgu halkası, yanık veya barut izi" yok.

Fizik Muayene

İlk başvuruda sözlü uyarılara cevapsız, ağrılı uyarıları lokalize eden, sağ beden yarısında flask hemiplejisi vardı. Sol pupil orta derecede dilate ve ışık reaksiyonu zayıftı. Hasta entübe edilerek bilgisayarlı tomografiye alındı. BT'de sol arka parietaldeki kurşun giriş yerinin hemen altından başlayıp kurşun trasesi boyunca orta hatta kadar taşınmış kemik fragmanları ve belirgin kitle oluşturmayan dağınık hemoraji ile karışık hava görünümüleri mevcuttu. Ayrıca sol lateral ventrikül, III. ventrikül ve sol sylvian sisternası içerisinde subaraknoidal kanama vardı. Sağ lateral ventrikül anterior hornu süperolateralinde yerleşmiş mermi çekirdeğine ait metalik artefakt gözlemlendi (resim 1).

Hasta entübe edilerek ameliyata alındı. Hastaya lezyonu ortalamayan kranyotomi yapıldı. Lasere beyin dokusu debride edildi, intraserebral alanda dağınık kemik fragmanlardan görüş alanına gelenler çıkarıldı. Yerleşiminin mevcut yaklaşıma uzaklığı nedeniyle karşı hemisferdeki mermi çekirdeği çıkarılmadı, postoperatif cerrahi yoğun-bakım ünitesine alındı.

Hastaya intrakranyal basıncı düşürmeye yönelik pentobarbital sedasyonu ile birlikte profilaktik

antikonvülsan ve antibiyotikler uygulandı. Postoperatif beşinci günde sedasyon sonlandırıldığında hastanın spontan göz açıp, basit emirlere uyduğu tespit edildi. Hastanın ikinci haftanın sonlarına kadar bilinci dereceli olarak düzelerken sağ beden yarısında spastik hemiplejisi devam ediyordu. İkinci haftanın sonundaki kontrol BBT'de sağ lateral ventrikül anterior hornuna bitişik mermi çekirdeğinin yaklaşık 6-7 cm lik bir hareketle posterior horn komşuluğuna geldiği görüldü (resim 1). Karşı hemisferdeki bu gravitasyonel mermi çekirdeği hareketine bağlı ilave bir defisit saptanmamış, hastanın nörolojik defisiti insiyal yaralanmanın olduğu sol hemisfere ait olanla sınırlı kalmıştır. Ancak bu spontan migrasyonun farklı baş pozisyonlarına bağlı olarak beyin yaralanmasını daha da ileriye götürebileceği düşüncesi ile metalik fragmanın çıkarılmasına karar verilmiş ancak hasta ailesi girişimi reddetmiştir.

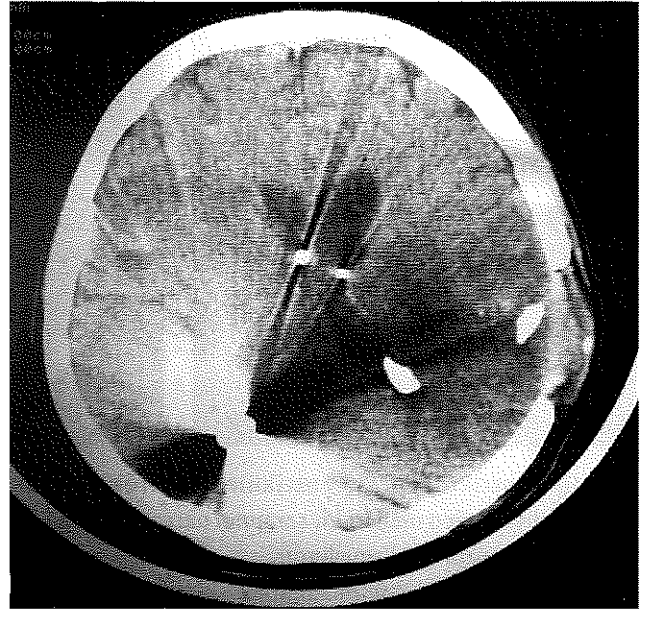
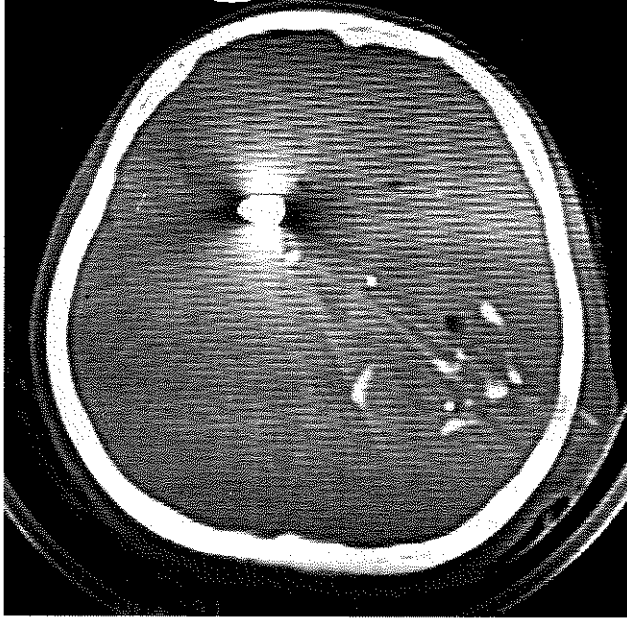
Olgu 2

23 yaşında, bayan hastanın sağ göz lateral kantus komşuluğundaki konjunktivada mermi girişine ait tek lezyon vardı ve yakın atışı gösteren "vurgu halkası veya yanık izi" yoktu.

Fizik Muayene

Sözlü uyarılarla gözlerini açan ve ağrılı uyarıları lokalize eden hasta, anlamlı sözler söylemekteydi hastanın ayrıca sol hemiplejisi, sağ pupil dilatasyonu, sağ gözde

Resim 1. Sol: Lateral ventrikül anterior hornu süperolateralinde yerleşmiş mermi çekirdeğine ait metalik artefakt. Sağ: Mermi çekirdeği yaklaşık 6-7 cm lik bir hareketle posterior horn komşuluğunda.



subkonjunktival ve vitreus içine kanaması vardı. BBT'de orbita yan duvarını oluşturan zigomatik kemik ve frontal kemik zigomatik çıkıntısında, sfenoid kemik "ala majoris" inde çok parçalı, ayrışmalı fraktür hatları vardı. Mermi trasesine uygun olarak sağ frontal lop inferiorunda sağ silviyan sisternası komşuluğunda kemik fragmanları ve sistern içerisinde subaraknoidal hemoraji görünümü ve sağ eksternal kapsül süperolateral komşuluğunda mermi çekirdeğine ait metalik artefakt görüldü (resim 2). Profilaktik antibiyotik ve antiepileptik başlandı.

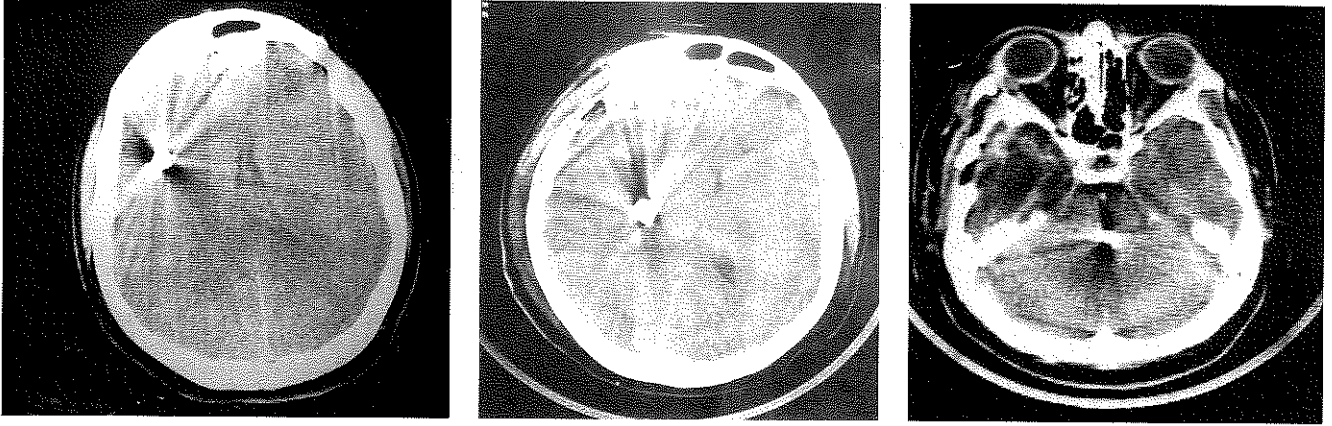
Kırık hatlarına uydurulan sağ frontotemporal kranyotomi ile kemik fragmanlar çıkarılıp debridman ve duraplasti yapıldı. Mevcut yaklaşım ile mermi çekirdeğinin ekspozisyonu mümkün olmayınca erken postoperatif yapılan BBT'de mermi çekirdeğinin posterokaudal doğrultuda bir kaç cm.yer değiştirdiği görüldü. Yedinci gün yapılan BBT' de mermi çekirdeğinin yer çekim kuvvetine uygun olarak (SemiFowler pozisyon) posterokoudomediyal doğrultuda 4-5 cm lik migrasyon ile sağ talamus lateraline, 15. gün BBT'sinde de tentoryum serbest kenarına kadar geldiği saptandı (resim 2). Bu arada menenjit gelişen hastanın kan ve BOS kültürlerinde MRSA (metisilline dirençli staphylococcus aureus) üretildi. Mevcut lokalizasyonun medyalinde duyarlı beyin bölgelerinin bulunması ve derin yerleşim nedeniyle hastaya sağ lateral pozisyon verilerek bir süre daha beklendi, ancak bu defa da mermi çekirdeğinde beklenen migrasyon gerçekleşmedi.

Hasta sepsis ve menenjite bağlı olarak bozulan genel metabolik durumu nedeniyle 22. günde eksitus oldu.

TARTIŞMA

Mermi çekirdeklerinin beyin içerisindeki spontan migrasyonları düzenli aralıklarla bildirilegelmiştir^(2,3,5-7,9,13,15) 1916'da Vilvandré ve Morgan⁽¹⁴⁾ iki hastanın düz kafa grafilerinde mermi çekirdeğinin rotasyon ve migrasyonunu göstermişlerdir. Jefferson⁽⁶⁾ bir tüfek mermisinin kendiliğinden dönüşünü Rus devrimi sırasında vurulmuş bir hastada göstermiş, mermi çekirdeğinin çıkarılmasını izleyen dönemde hasta sorunsuz olarak düzelmiştir. 1942' de Campbell ve arkadaşları⁽²⁾ kaza sonucu bir geyik kurşunu ile vurulmuş 29 yaşında bir kadının sol lateral ventrikülü içerisindeki mermi çekirdeğinin ventrikül içindeki spontan hareketini bildirmişlerdir. Tatminkar bir düzelleme süreci sonrasında, inisiyal yaralanmanın 5. haftasında şiddetli baş ağrısı, kusma, fotofobi ve ense sertliği geliştiren hastadan mermi çekirdeği çıkarılmış ve hasta ilave problem gelişmeksizin tekrar düzelmiştir. Dandy,⁽³⁾ lateral ventrikül içerisinde tamamiyle hareketli bir mermi çekirdeğini bir venriküloskop aracılığıyla çıkarılışını tanımlamıştır. Sol lateral ventrikül içerisindeki bir mermi çekirdeğinin sol oksipital lop maddesi içerisine migrasyonu Small⁽¹³⁾ tarafından bildirilmiştir. 1967'de Lang⁽⁹⁾ intraventriküler mermi çekirdeğinin aqeductus sylvius' düzeyine kadar gelerek akut hidrosefali yaptığını, Furlow ve ark.⁽⁵⁾ sağ

Resim 2. Sol: Sağ eksternal kapsül süperolateral komşuluğunda mermi çekirdeğine ait metalik artefakt. Orta: Yedinci gün yapılan BBT' de mermi çekirdeği posterokaudomedyal doğrultuda 4-5 cm lik migrasyon ile sağ talamus lateraline gelmiş. Sağ: 15. gün BBT'sinde orta hat tentoryum serbest kenarında ve kuadrigeminal plate komşuluğunda.



lateral ventrikülden 3.ventriküle geçerek kronik hidrosefaliye neden olan iri bir şarapnel parçasına sahip 22 yaşındaki bir askeri bildirmişlerdir.

Bizim bu yazıda tanımladığımız iki olguda da BBT görüntüleme yaralanmanın hemen sonrasında elde edilmiştir. İkinci olguda, erken postoperatif dönemde çekirtilen BBT ile mermi çekirdeği hareketinin hemen yaralanmanın arkasından başladığı gösterilmiştir.

İntraserebral yabancı cismin hareketi ödeme ve doku hasarına bağlı serebral dokudaki yumuşamaya, mermi çekirdeğinin özgül ağırlığına (genellikle de beyin dokusundan fazladır) ve gravitasyonel faktörlere bağlıdır⁽⁶⁾. Ventrikül pulsasyonunun migrasyona katkısının olup olmadığını söylemek zordur, fakat ventriküllerin "drenaj fonksiyonu" nun intersitisyel madde lerin hareketlerini ventriküle doğru teşvik ettiği gibi^(10,12), bu konuda da bir rol oynayabilir. Literatürde beyin apseleri ve periventriküler hemorajilerin, çevreden merkeze doğru ventrikül içerisine rüptürlerinin ventriküllerin bu "drenaj fonksiyonu" nun klinik örnekleri olabileceği yolunda spekülasyonlara da⁽¹¹⁾ rastlanmaktadır . Mermi çekirdeğinin gliozis ve fibrotik nedbeleşme ile çevrelenmesi ile parenkim içerisindeki hareketliliğinin sona erdiği durumlar da bildirilmiştir⁽¹¹⁾. Bu süreç muhtemelen birkaç hafta almaktadır⁽⁴⁾, bu nedenle de migrasyon bu dönemden önce ortaya çıkmaktadır. Bizim iki olgumuzda da migrasyon ilk iki hafta içerisinde olmuştur. İkinci olguda da serbest mermi hareketinin inisiyal yaralanmanın hemen arkasından başladığı gösterilmiştir. Serebrospinal sıvı boşluklarında serbest olarak bulunduğu daha uzak beyin bölgelerine^(5,9) ve spinal kanala^(1,7,8) migrasyon gösterebilmektedir.

Penetran serebral ateşli silah yaralanmalarında

hareketli mermi çekirdeğinin varlığı bir cerrahi endikasyon olmalıdır. Kaldı ki beraberinde yapılacak debridman, duraplasi ile birlikte metalik yabancı cismin çıkarılması serebrit ve abse gibi geç komplikasyonları da azaltacaktır.

Yine intraparenkimal serbest mermi çekirdeğinin bulunduğu durumlarda hasta pozisyonu önemlidir. Kafa travmalı hastalar için genel olarak kabul gören yatak başının 30-45 derece yükseltildiği pozisyonlar bu durumlarda ideal pozisyon olmayabilir. Metalik yabancı cismin hemen çıkarılmadığı durumlarda, maruz kalacakları gravitasyonel güçler nedeniyle duyarlı beyin bölgelerinin olabildiğince uzağına ve mermi trasesinin tersine, primer yaralanmanın olduğu tarafa yönlendirilecek şekilde pozisyon verilmelidir. Ayrıca mermi çekirdeğinin çıkarılmasının planlandığı durumda hastaya en son baş pozisyonu verildikten sonra iki yönlü bir düz grafi elde edilmeli, dahası radyoskopi cihazı hazır bulundurulmalıdır.

KAYNAKLAR

1. Arasil E, Taşcıoğlu AO. Spontaneous migration of an intracranial bullet to the cervical spinal canal causing Lhermitte's sign. Case report. *J Neurosurg.* 1984; 56: 158-159.
2. Campbell E, Howard WP, Weary WB. Gunshot wounds of the brain. Report of two unusual complications. Bifrontal pneumocephalus and loose bullet in the lateral ventricle. *Arch Surg.* 1944;44:789-798.
3. Dany WE. The brain. In Lewis D ed. *Practice of Surgery.* Hagerstown, MD, WF Prior, 1932, 291-295.
4. Del Rio-Hortega P, Penfield W. Cerebral cicatrix. The reaction of neuroglia and microglia to brain wounds. *Johns*

Hopkins Hosp Bull. 1927;41:278-303.

5. Furlow LT, Bender MB, Teuber HL. Movable foreign body within the cerebral ventricle. A case report. J Neurosurg. 1947; 4:380-386.

6. Jefferson G: Removal of a rifle bullet from the right lobe of the cerebellum: Illustrating the spontaneous movement of a bullet in the brain. Br J Surg. 191;5:422-424.

7. Kellhammer G: Geshosswanderung in Ventrikelsystem. Zentralbi Chir 1939;66:1775-1779.

8. Kerin DS, Fox R, Mehringer et al. Spontaneous migration of a bullet in the central nervous system. Surg Neurol. 1983;20:301-304.

9. Lang EK. Acute hydrocephalus secondary to occlusion of the aqueduct by a bullet. J La State Med Soc. 1969;121:167-169.

10. Milhorat TH: The third circulation revisited. J Neurosurg. 1975; 42:628-645.

11. Milhorat TH, Elowitz EH, Johnson RW, Miller JI. Spontaneous movement of bullets in the brain. Neurosurgery. 1993;32: 140-143.

12. Milhorat TH, Hammock MK. Cerebrospinal fluid as reflection of internal milieu of brain. In Wood JH ed: Neurobiology of Cerebrospinal Fluid 2. New York: Plenum Publishing; 1983: 1-23.

13. Small JM. Retained intraventricular foreign body. Br J Surg. 1945;32:414-418.

14. Vilvandr  G, Morgan JD. Movements of foreign bodies in the brain. Arch Radiology Electrotherapy 21:22-27, 1916.

Wasserman SM, Cohen JA. Spontaneous migration of an intracranial bullet fragment. Mt Sinai J Med 1979;46:512-515.