

TORAKOTOMİ SIRASINDA OLUŞAN İATROJENİK
KOT FRAKTÜRLERİ

IATROGENIC FRACTURE OF THE RIBS DURING THORACOTOMY

Dr. Ufuk ÇAĞIRICI, Dr. Mustafa ÇIKIRIKÇIOĞLU, Dr. Hakan POSACIOĞLU
Dr. Yüksel ATAY, Dr. Tahir YAĞDI, Dr. Önel BİLKAY

ÖZET: Torakotomi sırasında oluşabilen kot fraktürleri, akciğer rezeksiyonu uygulanan hastalarda çoğu kez postoperative morbiditeyi artırmaktadır. Bu çalışma, farklı iki torakotomi sırasında gelişen iatrojenik kot fraktürü insidansını araştırmak için planlandı. Yaşları 51-69 arasında değişen 67 hasta iki gruba ayrıldı. 46 Hastada (Grup I) standart posterolateral torakotomi (PLT) uygulanırken, 21 olgu (Grup II) kas-kesimsiz vertikal torakotomi (VT) insizyonu ile açıldı. Her iki grupta, lobektomi ya da "wedge" rezeksiyon yapıldı. I.Grupta yer alan yedi (%15.2) ve II.Gruptaki beş (%23.8) hastada kot fraktürü gelişti. VT grubunda fraktür insidansı anlamlı derecede yüksek bulundu ($p < 0.05$). Literatürde son zamanlarda sıkça önerilen kas-kesimsiz torakotomi sırasında, kot fraktürü oluşumunu önlemek için büyük özen gösterilmesi gerekir.

Anahtar Kelimeler:

SUMMARY: Inadvertent rib fracture, which may occur during thoracotomy, is often associated with an increased postoperative morbidity after pulmonary resections. This trial was planned to evaluate the occurrence of the iatrogenic rib fracture in two different types of thoracotomies. 67 patients, ranging in age 51-69, were divided into two groups. Standard posterolateral thoracotomy (PLT) was performed in 46 patients (Group I), whereas a muscle-sparing vertical thoracotomy (VT) incision was used in 21 patients (Group II). Lobectomy or a wedge resection was performed in both groups. Iatrogenic rib fracture was noted in seven patients (%15.2) and in five patients (%28.3) in Group I and II, respectively. The incidence of fracture was significantly high ($p < 0.05$) in VT group. During muscle-sparing thoracotomy techniques, which are suggested more frequently in recent literature, great care should be taken to avoid this complication.

Key words:

Posterolateral torakotomi (PLT) insizyonu, çoğu intratorasik girişim için standart bir yaklaşımdır (1). Bu insizyon ile, başarılı bir ameliyat için gerekli olan yeterli bir görüş ve çalışma alanı sağlanmasına karşın, göğüs duvarı adalelerinin kesilmesi sonucu, postoperatif morbidite artmakta, ameliyat sonrası omuz ve toraks hareketleri kısıtlanmaktadır (2,3,4). Postoperatif analjezi gereksinimlerini azaltıp solunum fonksiyonlarını daha az etkileyen yeni yöntem arayışları sonucu kas-kesimsiz torakotomiler gündeme gelmiştir (5,6). Hangi torakotomi yöntemiyle olursa olsun, toraksın açılması sırasında oluşabilen iatrojenik kot fraktürleri, postoperatif ciddi sıkıntılara yol açan can sıkıcı bir komplikasyondur.

MATERİYAL- METOD

Akciğer rezeksiyonu yapılması amacıyla torakotomi uygulanan hastalar arasından, yaşları 51-69 arasında değişen 67 hasta çalışmaya alındı. İki gruba ayrılan hastalardan I.Grupta yer alan 46 olguda PLT insizyonu ile toraks açıldı. II. Gruptaki 21 hastada ise kas-kesimsiz vertikal torakotomi (VT) insizyonu uygulandı. Grupların homojenizasyonunu sağlamak amacıyla 50 yaş altı ve 70 yaş üstü olgular çalışmaya dahil edilmedi. Benzer şekilde, lobektomi üstü rezeksiyonlar ile göğüs duvarı rezeksiyonu gibi genişletilmiş rezeksiyonlar çalışma kapsamı dışında bırakıldı.

PLT grubundaki olgularda insizyon, klasik olarak tanımlandığı şekilde gerçekleştirildi (7): Ön koltuk altı çizgisinin önünden başlayıp, skapula alt ucunun 4 cm altından geçerek posteriora, skapula medial kenarı ile vertebral kolonun orta noktasına kadar uzanan insizyon ile cilt, cilt altı geçildikten sonra, latissimus dorsi ve serratus anterior kasları kesildi. Girişime uygun interkostal aralığa toraks ekartörü (Finochetto) yerleştirildi. Ekartör, kotlar esnetilerek aralarında 12 cm'lik bir mesafe olana kadar açıldı.

Ege Üniversitesi Tıp Fakültesi, Göğüs Cerrahisi ve Kalp Damar Cerrahisi ABD.

Yazışma Adresi: Dr. Ufuk Çağırıcı

Ege Üniversitesi Tıp Fakültesi, Göğüs Cerrahisi ABD.
35100 Bornova/İZMİR

* Bu çalışmanın bir bölümü, 31 Ağustos 4 Eylül 1999 tarihleri arasında Antalya'da 3. Ulusal Travma ve Acil Cerrahi Kongresinde sunulmuştur.


Kas-kesimsiz VT insizyonu uygulanan hastalara, PLT insizyonunda olduğu gibi laetral dekübit pozisyonu verilerek kol 90° abdüksiyona alındı. Orta koltuk altı çizgisi üzerinde, koltuk altı çukurunun hemen bitiminden başlayıp yaklaşık sekizinci interkostal aralığa kadar vertikal uzanan, hafifçe açıklığı öne bakan yay şeklinde bir insizyon yapıldı (Resim I). Latissimus dorsi kası posteriora ekarte edildikten

Resim I. Vertikal kas-kesimsiz torakotomide hasta pozisyonu ve cilt insizyonu. Orta aksiller hat üzerindeki insizyona, açıklığı öne bakan bir yay şekli verilmiştir.



sonra, serratus anterior kasına ulaşıldı. Bu kas da serbestleştirilip anteriora ekarte edildi. Seçilen interkostal aralığa toraks ekartörü yerleştirildi, serratus ve latissimus kaslarını ekarte etmek için ikinci bir ekartör (Tuffier ya da Ballfour) kullanıldı (ResimII).

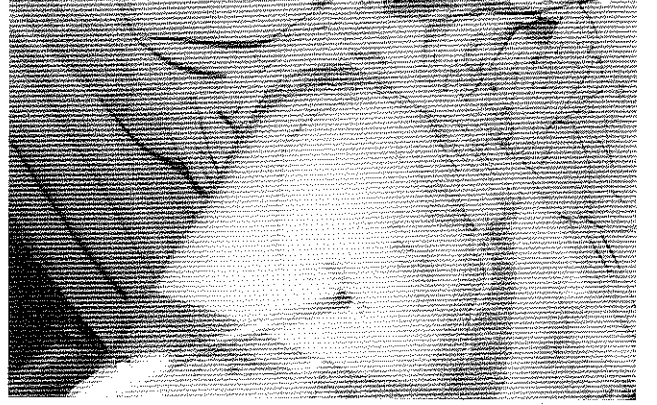Resim II. Göğüs duvarı kaslarını ve kot aralığını ayrı ayrı ekarte etmek için çift ekartör kullanımı



Tüm torakotomilerde beşinci ya da altıncı interkostal aralıktan toraksa girildi. Her iki yöntemde de kapama işlemi aynı şekilde yapıldı: Toraks tüpleri yerleştirildikten sonra, kotlar absorbabl sütürlerle yaklaştırıldı. PLT grubunda kesilen kaslar 00 numara absorbabl sütürlerle dikildi. Cilt altı dokusu 000, cilt ise subkutiküler sütürlerle kontinü kapatıldı (Resim III).

Torakotomi sırasında olduğu gözlenen kot fraktürleri, postoperatif dönemdeki radyografilerde de saptanarak

Resim III. Ameliyat bitiminde insizyonun kapatılması



her iki grup için ayrı ayrı kaydedildi. Grupların kıyaslanmasında student's t testi, ortalamaların kıyaslanmasında ise SPSS bilgisayar programında 2 testi kullanıldı ve 0.05'ten küçük p değerleri anlamlı kabul edildi.

BULGULAR

PLT grubunda yer alan 46 hasta ile VT grubundaki 21 hastanın yaş ortalamaları sırasıyla 60.1 + 4.0 ve 58.7 + 4.6 olarak bulundu. Etiyolojide her iki grupta primer bronş karsinomu ilk sırayı almaktaydı. Operatif girişim olarak lobektomi ya da "wedge" rezeksiyon uygulandı. Etiyolojide her iki grupta da primer bronş karsinomu ilk sırayı almaktaydı (Tablo 1).

Ameliyat sırasında oluşan kot fraktürleri postoperatif dönemde radyolojik olarak korele edildi. PLT grubunda 7 (% 15.2), VT grubunda ise 5 (% 23.8) olguda fraktür gelişti (Tablo 2). Fraktürlerin tümü, toraksa girilen interkostal

Tablo II. Her iki grupta izlenen iatrojenik kot fraktürleri

	I.Grup (n=46)	II.Grup (n=21)	p değeri
Kot fraktürü (n, %)	7 (15.2)	5 (23.8)	<0.05

aralığın üst ya da altındaki kotlarda izlendi. Kot fraktürü gelişen olguların tümüne, yoğun bakıma alınmadan önce ameliyathanede epidural analjezi için kateter yerleştirildi.

Kas-kesimsiz VT uygulanan 21 hastanın hiçbirinde seroma ya da cilt altı enfeksiyonu gelişmedi. PLT grubunda ise sadece bir olguda cilt altı enfeksiyonu gözlemlendi.

TARTIŞMA

Standart PLT'nin postoperatif morbiditeyi arttırdığı ve solunum fonksiyonlarını kötü etkilediği bilinmektedir (8,9). Bu insizyonun mükemmel bir çalışma alanı sağlamasına karşın, göğüs duvarı adalelerinin kesilmesinin sırt ve omuz kaslarında fonksiyon kaybına yol açtığı, bu durumun özellikle çocuklarda skolyoz, kanat-skapula ve asimetri gibi kalıcı şekil bozukluklarına neden olduğu bildirilmektedir (10). Geliştirilen kas-kesimsiz torakotomi

Tablo I. Hastaların genel özellikleri.

	I.Grup (n=46)	II.Grup (n=21)	p değeri
Yaş ortalaması (\pm standart sapma)	60.9 \pm 4.0	59.7 \pm 4.6	0.26*
Cins (Erkek/Kadın)	34 / 12	12 / 9	-
Etiyoloji			
Primer bronş karsinomu	28	10	-
Metastatik akciğer karsinomu	9	6	-
Bronşektazi	7	2	-
Diğer	2	3	-
Ameliyat tip			
Lobektomi	37	13	-
"Wedge" rezeksiyon	9	8	-

*: anlamlı değil

insizyonları çok iyi bir görüş alanı vermemesine karşın, morbiditenin daha düşük olduğu vurgulanmaktadır (11,12). Bazı yayınlarda, kasların korunması amacıyla PLT'lerin kas-kesimsiz olarak yapılması önerilmektedir (13). Ancak bu durumda kasları yeteri kadar ekarte edebilmek için cilt altı dokusunun yukarı ve aşağı doğru genişçe diseke edilmesi zorunluluğu ortaya çıkmaktadır. Cilt altının bu şekilde elevasyonu, postoperatif "seroma" oluşumuna yol açmaktadır.

Çalışmamızda uygulanan vertikal kas-kesimsiz torakotomide, insizyonun açıklığı öne bakan bir yay çizmesi ile kasların ve özellikle serratus kasının diseksiyonuna gerek duyulmamaktadır. Bu nedenle, çalışmamızda kasların korunduğu diğer torakotomilerde sık izlenen "seroma" komplikasyonuna hiç rastlamadık.

Vertikal torakotomiyle kazanılan görüş alanı, PLT tarafından oluşturulandan daha kısıtlı olmasına karşın pek çok intratorasik girişim için yeterlidir (14). Bir diğer fark ise, vertikal torakotomide çift ekartör kullanımına bağlı olarak oluşan açıklığın kare şeklinde, PLT'de paralelkenar şeklinde olmasıdır. Diğer yandan VT'nin iyileşme ve kozmetik sonuçları, PLT ile kıyaslanmayacak ölçüde mükemmeldir.

Kas-kesimsiz VT'lerin avantajları yapılan pek çok çalışma ile vurgulanarak, bu insizyonun solunum fonksiyonları üzerine olumsuz etkilerinin fazla olmadığı belirtilmektedir (15,16,17). Ancak bu insizyonun iatrojenik kot fraktürü oluşturma insidansı konusunda yapılmış bir çalışma bulunmamaktadır.

Torakotomi sırasında oluşan kot fraktürleri, operasyon sonrası iyileşmeyi geciktiren ve solunum fizyolojisini bozan bir komplikasyondur. Her ne kadar ileri yaşlarda kemik kırılabilirliğinin artmasına bağlı olarak bu

komplikasyon oranında artış görülse de, çalışmamıza elli yaş altı ve yetmiş yaş üstü olguların dahil edilmemesi ile kemik yapıya ait bu faktörün elimine edilmesi öngörülmüştür. Ayrıca, pnömonektomi gibi daha geniş görüş ve çalışma alanı gerektiren rezeksiyonlar kapsam dışı bırakılmıştır. Her iki grupta toraks ekartörünün iki kolu arası mesafe 12 cm olacak şekilde düzenlenmiş, kotların eşneterek ve intermittan olarak açılması, toraks ekartörünün skapula alt ucu destek alınarak yerleştirilmesi gibi önlemler göz önünde tutulmuştur. Tüm bunlara karşın oluşan ve postoperatif radyografilerde saptanan fraktürler, gruplar arasında kıyaslanmıştır.

Çalışmamızda kas-kesimsiz VT'de kot fraktürü insidansının PLT'ye göre anlamlı derecede yüksek bulunması, kasların kesilmemesi nedeniyle kotlar üzerine yaptıkları etkiyle açıklanabilir. Bunun yanında, tüm kas-kesimsiz torakotomilerde çift ekartör kullanım zorunluluğu da kot fraktürü oluşumunda etkili olabilir. Normandin (18), kas-kesimsiz yöntemle gerçekleştirdiği 77 torakotomide %13 oranında iatrojenik kot fraktürü oluştuğunu bildirmiştir.

Sonuç olarak, son zamanlarda sıkça önerilen kas-kesimsiz VT'lerde kot fraktürü insidansının yüksek olduğu, dolayısıyla bu insizyonun tercih edildiği durumlarda daha dikkatli olunması gerektiği kanısına varılmıştır.

KAYNAKLAR

- 1- Hazelrigg SR, Landreneau RJ, Boley TM, et al: The effect of muscle-sparing versus standard posterolateral thoracotomy on pulmonary function, muscle strength, and postoperative pain. *J Thorac Cardiovasc Surg* 101:394, 1991.

- 2- Noirclerc M, Dor V, Chauvin G, et al: Extensive lateral Thoracotomy without muscle section. *Ann Cir Thorac Cardiovasc* 12:181, 1973.
- 3- Mitchell RL: The lateral limited thoracotomy incision: standard for pulmonary operations. *J Thoarc Cardiovasc Surg* 99:590, 1990.
- 4- Van Raemdonck D, Coosemans W, Lerut T: Vertical axillary thoracotomy; a muscle-sparing approach for routine thoracic operations. *Acta Chir Belg* 93:207, 1993.
- 5- Ponn RB, Ferneini A, D'Agostino RS, Toole AL, et al: Comparison of late pulmonary function after posterolateral and muscle-sparing thoracotomy. *Ann Thorac Surg* 53:675, 1992.
- 6- Bethencourt DM, Holmes EC: Muscle-sparing posterolateral thoracotomy. *Ann Thorac Surg* 45:337, 1988.
- 7- Fry WA: Thoracic incisions. In: Shields TW (ed). *General thoracic surgery*. Philadelphia, Williams&Wilkins, 1994, pp 381-390.
- 8- Eng J, Sabanathan S: Post-thoracotomy analgesia. *J R Coll Surg Edinb* 38:62, 1993
- 9- Kavanagh BP, Katz J, Sandler AN: Pain control after thoracic surgery. A review of current techniques. *Anesthesiology* 81:737, 1994.
- 10- Souc-y P, Bass J, Evans M: The muscle-sparing thoracotomy in infants and children. *J Pediatr Surg* 11:1323, 1991.
- 11- Bethencourt DM, Holmes EC: Muscle-sparing posterolateral thoracotomy. *Ann Thorac Surg* 45:337, 1988.
- 12- Mitchell R, Angell W, Wuerflein R, et al: Simplified lateral chest incision for most thoracotomies other than sternotomy. *Ann Thorac Surg* 22:284, 1976.
- 13- Horowitz MD, Ancalmo N, Ochsner JL: Thoracotomy through the auscultatory triangle. *Ann Thorac Surg* 47:782, 1989.
- 14- Ginsberg RJ: Alternative (muscle-sparing) incisions in thoracic surgery. *Ann Thoarc Surg* 56:752, 1993.
- 15- Hennington MH, Ulicny KS, Detterbeck FC: Vertical muscle-sparing thoracotomy. *Ann Thorac Surg* 57:759, 1994.
- 16- Baeza OR, Foster ED: Vertical axillary thoracotomy: A functional and cosmetically appealing incision. *Ann Thorac Surg* 22:287, 1976.
- 17- Lemmer JH, Gomez MN, Smyreng T, et al: Limited lateral thoracotomy. *Arch Surg* 125:873, 1990.
- 18- Normandin L, Page A, Verdant A: Thoracotomy with muscle-sparing. *Ann Chir* 45:760, 1991.