

SUPERİOR MEZENTER ARTER PSÖDONEVRİZMASI  
“OLGU SUNUMU”PSEUDOANEURYSM OF THE SUPERIOR MESENTERIC ARTERY  
“CASE REPORT”

Dr. Cemalettin CAMCI\* Dr. Haluk DEMİRYÜREK\* Dr. Önder DEMİRBAŞ\*\*

**ABSTRACT:** The patient is male who was 18 years old. Approximately 1 month ago he was taken laparotomy at another hospital because of the penetrating abdominal trauma. It was found a perforation on the surface of the stomach in 1 cm diameter and injury of mesentery of the small intestine. Perforation had repaired primarily and nothing had done anything to the retroperitoneal space and mesentery of the small intestine. He was discharged in the fifteenth day after operation without any problem. He was referred to our center because of an acute abdominal pain, restlessness, and hypotension. We found an aneurysm and hematoma of SMA with doppler ultrasonography and spiral abdominal computerized tomography. (Fig 1. and Fig.2). We excised pseudoaneurysm of SMA with laparotomy and SMA was repaired primarily. After operation we performed angiography of SMA. We couldn't find any pathology on the SMA. After that the patient was discharged in the postoperative thirteenth day without any complication and problem. We concluded that, in the patients which has penetrating abdominal injury, mesenteric pseudoaneurysm must be keep in mind and in such case the surgeon must be explore the abdominal vascular tree.

**Key words:** Superior mesenteric artery aneurysm, abdominal trauma,

Superior mezenter arter (SMA) psödoanevrizması nadir görülen bir olgudur. Yaşamı tehdit edici olabilmesinden dolayı tanınması ve acil tedavisi önem arzeder. Psödoanevrizma gelişmesinde genellikle alta yatan travma sorumludur.

## OLGU SUNUMU

NT (protokol no:640263) 18 yaşında erkek hasta . Merkezimize başvurmadan yaklaşık 1 ay önce batına nazik kesici-delici aletle yaralanma sonucu başka bir merkezde laparotomiye alınmış. Operasyonda mide ön yüzde 1 cm'lik perforasyon ile barsak mezenterinde yaralanma ve retroperitoneal hematoma tespit edilmiş. Perforasyon yeri, primer onarılmış, retroperitoneal hematoma tesbit edilmiş. Retroperitoneal bölgeye ve mezentera herhangi bir girişimde bulunulmamış. Hasta postoperatif 15. Gün evine gönderilmiş. İlk operasyondan 28 gün sonra ani başlayan karın ağrısı, halsizlik, baş dönmesi şikayetleri ile olgu merkezimize gönderildi. Acil şartlarda yapılan Doppler ultra- sound ile spiral karın tomografisinde SMA'de psö-doanevrizma ve hematoma tesbit edildi.

\* Çukurova Üniversitesi Tıp Fakültesi Genel Cerrahi ABD  
\*\* Çukurova Üniversitesi Tıp Fakültesi Radyodiagnostik ABD  
Yazışma Adresi: Dr. Cemalettin CAMCI  
ÇÜTF Genel Cerrahi ABD 01330 Balcalı - ADANA  
Olgu 2. Ulusal Travma ve Acil Cerrahi Kongresinde olgu sunumu olarak kabul edilmiştir.

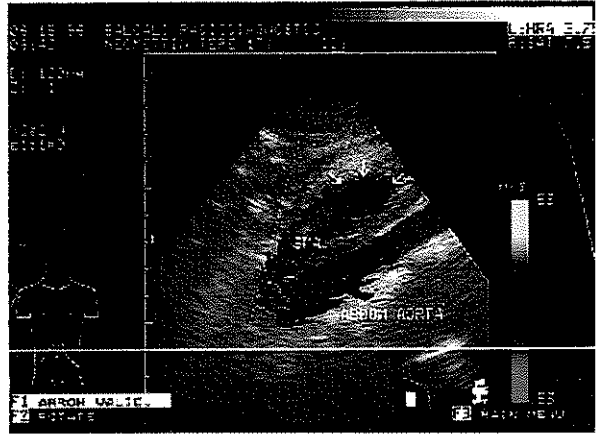
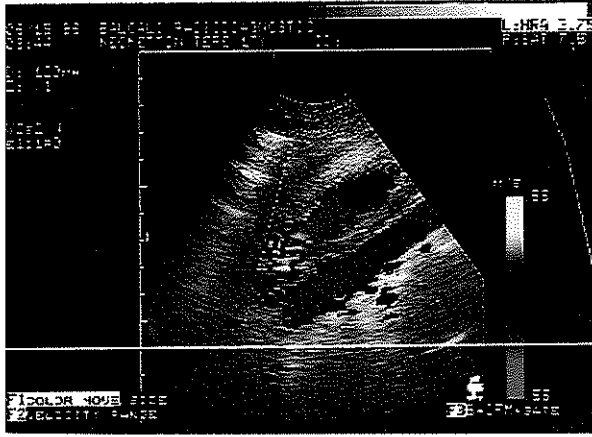
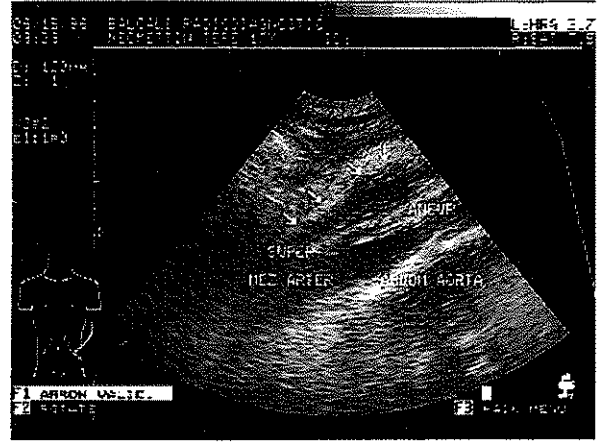
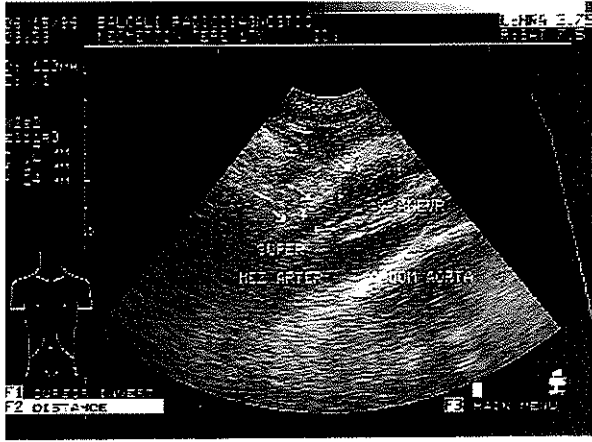
(Resim 1 ve 2) Acil şartlarda operasyona alınan olgunun psödoanevrizması eksize edildi. SMA ile dalları uc-uca anastomoz edildi. Postoperatif dönemde SMA e yönelik yapılan anji-ografide herhangi bir patoloji tesbit edilmeyen olgu 13. gün şifa ile evine gönderildi.

## TARTIŞMA

Superior mezenter arter psödoanevrizması nadir görülen bir patolojidir(1,2,3) Tam ve tedavisinde gecikilmesi sonucu öldürücü olabildiği gibi düzeltilemeyen durumlara neden olabilir (1) Pseudoanevrizma küt karın travmasını, delici kesici aletle veya ateşli silahla yaralanmayı takiben ortaya çıkabileceği gibi damara yönelik invaziv girişimler esnasında iyatrojenik olarak da meydana gelebilir. Olgumuzda da delici kesici aletle yaralanma söz konusudur.

Arter herhangi bir şekilde yaralandığında tam olarak kalsilmediği zaman başka bir değışle adventitia sağlam kaldığı sürece yaralanmanın distalinde kalan segmentte akım devam eder. Duvarının bütünlüğünün bozulması sonucu arterin o bölümü elastik yapıdan yoksun kalacaktır. Bu nedenle perivasküler dokunun izin verdiği ölçüde genişleme ortaya çıkar. (4) Bu durumda olgu karşımıza bası semptomları ile gelebileceği gibi (1) psödoanevrizmanın rüptürü neticesinde kanamaya bağlı şok tablosu ile de gelebilir. Bu olay basit karın ağrısından dolaşım kollapsına

Resim 1: Superior mezenterik arterin ve anevrizmanın ultrasonografik ve Doppler ultrasonografik görünümü. Oklarla işaretli bölge anevrizmayı göstermektedir.



kadar geniş bir yelpazeyi içerir. Belirgin semptomu olmayan olgularda geçirilmiş travma öyküsü şüphe uyandırıcı olmalıdır (4) Bizim olgumuzda da karın ağrısı, baş dönmesi ve halsizlik semptomları mevcut idi.

Hastanın fizik muayenesinde anevrizmatik dilatasyonun ele gelmesi son derece nadirdir. Kesin tanıya yardımcı tanı metodlarına ihtiyaç vardır. Karın ultrasonografisi iyi değerlendirildiği takdirde non-invaziv, kolay uygulanabilen değerli bir yöntemdir (5,6,7). Anjiyografi ile birleştirilmiş karın bilgisayarlı tomografisinin değeri tartışılmaz düzeydedir (5). Olgumuzda da Doppler ultrasound ile spiral karın tomografisi ile tanı konularak olgu laparotomiye alınmıştır.

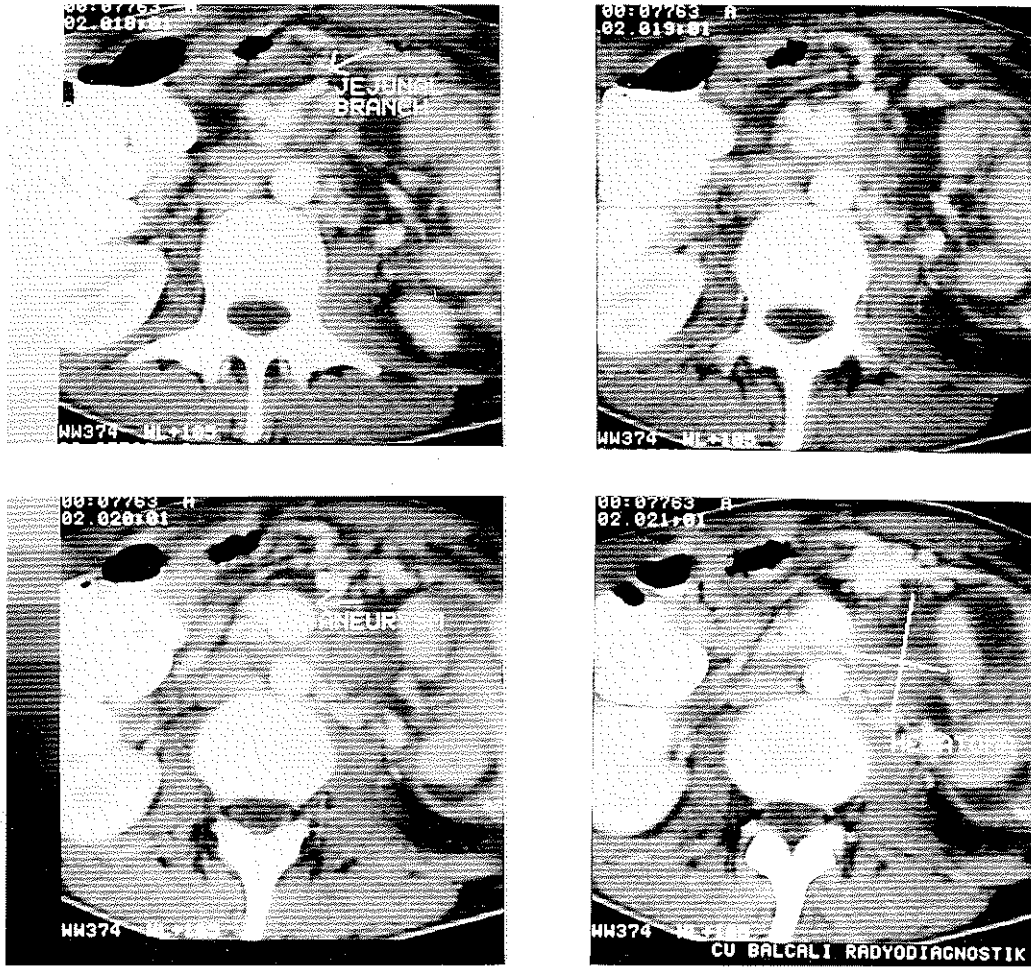
Ancak her olgu bu tetkiklerin yapılması için gerekli zamanı harcanmasına izin vermeyebilir. Dolaşım kollapsı halinde başvuran olgularda acil laparotominin yeri tartışılmazdır.

Laparotomide genellikle önerilen vasküler devamlılığın

sağlanmasıdır. Bu devamlılık çoğunlukla yaralanan duvarının lateral olarak sütüre edilmesi şeklinde başarılmaktadır. Böyle olmakla beraber primer sütür bazen başarılamamaktadır. Bu nedenle yaralanan damarın arter olsun ven olsun uc-uca anastomoz edilmesi önerilmektedir. Ancak superior mezenter arterin boyunun kısa olması bazı durumlarda yapılan anastomozun gergin olmasına ve bu da anastomozun tromboze olmasına yol açmaktadır. Bu nedenle safen ven greft interpozisyonu ile damar ağacının devamlılığı sağlanmaktadır (2). Lucas ve ark. (2) 13 olguluk serilerinde 7 olguya uc-uca anastomoz uyguladıklarını, 3 olguya lateral primer onarım yaptıklarını, 3 olguya ise safen ven interpozisyonu uyguladıklarını belirtmişlerdir. Bizim olgumuzda da uc-uca anastomoz uygulanmıştır.

Tüm bu işlemlerin yapılamadığı sınırlı olgularda eğer olgu kronik zeminde gelişen bir patolojiye bağlı ise (ateroskleroz gibi) distal uçların bağlanması kolay

Resim II: Superior mezenter arterdeki anevrizmanın ve hematoma bilgisayarlı tomografik görünümü



tolere edilebileceği belirtilmektedir (2,3). Ancak genç olgularda özellikle akut dönemde superior mezenterik arterin kollateralizasyonu yetersiz olmaktadır. Bu nedenle onarılması ve damar ağacının devamlılığının sağlanması gereklidir (2). Tüm çabalara rağmen anastomoz uygulanamayan olgularda distal uçların bağlanması halinde, barsak için iskemi süresinin değişikliği de göz önüne alınca barsak canlılığının değerlendirilmesi amacıyla olgunun ikinci kez operasyonu (second-look operation) gerekli olabilmektedir.

Tüm bu nedenlerden dolayı batına nazik delici-kesici aletle veya ateşli silahla yaralanma sonucu gelişen mezenterik yaralanmalarda damar ağacının eksplorasyonunun gerekli olduğu inancındayız.

#### KAYNAKLAR

1. Rappaport WJ, Hunter GC, Molntye KE, et al. Gastric outlet obstruction caused by traumatic pseudoaneurysm

of superior mesenteric artery. *Surgery* 108 (5) : 930-932, 1990.

2. Lucas AE, Richardson JD, Flint LM, Polk HC. Traumatic injury of the proximal superior mesenteric artery. *Ann Surg*; 193(1):30-34, 1981.
3. Fullen WD, Hunt J, Altemeier WA. The clinical spectrum of penetrating injury to the superior mesenteric arterial Circulation. *The J Trauma* 12(8):656-664, 1972
4. Franklin DP, Cambria RP, Arterial and venous injuries; False aneurysm. *Oxford Textbook of Surgery*. Oxford University Press nc. New York, pp.455-456 1994.
5. Cremers PT, Busscher DL, MacFarlane JD. Ultrasound demonstration of a superior mesenteric artery aneurysm in a patient with Ehlers-Danlos Syndrome. *Br J Rheumatology*; 29(6):482-484, 1990-Dec.
6. Ambo T, Noguchi Y, Iwasaki Y, et al. An Isolated dissecting aneurysm of the superior mesenteric artery; report of a case. *Surg Today*; 24(10): 933-936, 1994.
7. Verma BS, Bose AK, Bhatia HC, et al. Superior mesenteric artery branch aneurysm