



# Dört farklı tespit yöntemi ile konservatif olarak tedavi edilen beşinci metakarp boyun kırıklarının sonuçları

## Outcomes of four distinct fixation methods in the conservative treatment of fifth metacarpal neck fractures

Ayhan KILIÇ,<sup>1</sup> Sami SÖKÜCÜ,<sup>2</sup> Seçkin BASILGAN,<sup>1</sup> Sedat YENİOCAK,<sup>1</sup> Engin ÇETİNKAYA,<sup>1</sup>  
Atilla Sancar PARMAKSIZOĞLU,<sup>1</sup> Yavuz Selim KABUKCUOĞLU<sup>2</sup>

### AMAÇ

Bu çalışmada beşinci metakarp boyun kırıklarının konservatif tedavisinde sıklıkla uygulanan tespit yöntemlerinden dördü değerlendirildi.

### GEREÇ VE YÖNTEM

2008-2009 yılları arasında kliniğimize başvuran ve konservatif yöntemlerle tedavi edilen 60 hasta ileriye dönük olarak değerlendirildi. Uygulanan tespit yöntemleri; metakarpofalangeal (MF) eklemler ekstansiyonda iken distal interfalangeal (DIF) ekleme kadar uzanan sirküler alçı (Grup A), MF eklemler semifleksiyonda iken DIF ekleme kadar uzanan sirküler alçı (Grup B), el bileğinden DIF eklemin distaline kadar uzanan adeziv bandaj (Grup C) ve 4-5. MF, proksimal ve DIF eklemleri semifleksiyonda içine alan "U" alçı ateli (Grup D) idi. Yerleştirme öncesi ve sonrası dönemde radyografilerle takip edilen hastaların açılanmaları ile metakarp uzunlukları ölçüldü. Hastaların eklem hareketleri ve kavrama güçleri karşılaştırmalı olarak ölçüldü ve istatistiksel değerlendirmede yapıldı.

### BULGULAR

Elli iki hasta (yaş ortalaması 30) çalışmayı tamamladı. Tedavi öncesi arka-ön ve oblik radyografilerde sırasıyla; 17° (SD: 11), 46° (SD: 11,7) olan açılanması olan kırıklar, 4 hafta sonunda 5° (SD: 5,9), 27° (SD: 10,5) açılanmalı olarak kaynadı (p: 0,05).

### SONUÇ

Beşinci metakarp kırıklarının konservatif yöntemlerle tedavisinde uyguladığımız tespit yöntemleri arasında sonuç bakımından istatistiksel anlamlılıkta fark bulunamadı.

**Anahtar Sözcükler:** Parmak yaralanmaları/metakarpal kırıklar/tedavi; metakarpofalangeal eklem/yaralanma; beşinci metakarp/boksör kırığı/cerrahi dışı tedaviler.

### BACKGROUND

We evaluated four distinct fixation methods for the conservative treatment of neck fractures of the fifth metacarpal.

### METHODS

Patients in our clinics who were treated with non-surgical methods following closed reduction between 2008 and 2009 were evaluated prospectively. In this study consisting of 60 male patients, the following fixation methods were applied for four weeks:

circular cast extending from the wrist to the distal interphalangeal (DIP) joint (Group A), circular cast covering semiflexed metacarpophalangeal (MCP) and DIP from the wrist to the DIP joint (Group B), circular self-adherent wrap covering metacarpal bones II-V, from the wrist to the DIP joint (Group C), and ulnar gutter splint covering semiflexed IV-V MCP, proximal (PIP) and DIP joints (Group D). In patients who were followed up with anteroposterior (AP) and oblique radiography, angulations and metacarpal lengths were measured before and after reduction.

### RESULTS

Fifty-two patients with an average age of 30 (SD: 9) years completed the study. For fractures with radiographic angulation of 17° (SD: 11) and 46° (SD: 11.7) before treatment, union was achieved with an angulation of 5° (SD: 5.9) and 27° (SD: 10.5) after four weeks (p: 0.05).

### CONCLUSION

No statistically significant difference was found between the non-surgical methods applied for treatment of fifth metacarpal fractures.

**Key Words:** Finger injuries/metacarpal fractures/treatment; metacarpophalangeal joint/injury; fifth metacarpal bone/boxer's fracture/non-surgical treatments.

<sup>1</sup>Taksim Eğitim ve Araştırma Hastanesi Ortopedi ve Travmatoloji Kliniği, İstanbul;

<sup>2</sup>Baltalimanı Kemik Hastalıkları Eğitim ve Araştırma Hastanesi, İstanbul.

<sup>1</sup>Department of Orthopaedics and Traumatology, Taksim Training and Research Hospital, İstanbul; <sup>2</sup>Baltalimanı Bone Diseases Training and Research Hospital, İstanbul, Turkey.

Beşinci metakarp'ın boyun bölgesinin kırıkları el bölgesinin kırıklarının yaklaşık %20'sini oluşturur.<sup>[1]</sup> Genelde sert bir yüzeye yumruk atma sonrasında geliştiğinden dolayı boksör kırığı olarak da adlandırılır. Fizyolojik olarak açıklığı volere bakan 15 derece-lik açılanma olan baş-boyun bölgesine uzun eksen boyunca binen yükler, metakarp boynunun kırılmasına ve başın palmara yönelmesine neden olur. Ayrıca kırık bölgesinde oluşan kortikal parçalanmalar ve çevresel kas gruplarının yol açtığı deforme edici etkiler bu açılanmayı artırır.<sup>[2]</sup> Genellikle, cerrahi dışı tedavilerin uygulanabildiği en üst açılanma 70° olarak kabul edilir. Ancak son yıllarda yapılan *in vitro* çalışmalarda açılanmanın 30°'nin üzerine çıktığı durumlarda intrinsik kaslarda kısılma geliştiği ve bunun da elin kavrama kuvvetinde azalma ve parmak ekstansiyon sorunlarına neden olduğu yönünde görüş bildiren yayınlarda dikkat çekicidir.<sup>[2-8]</sup> Çoğunluğu cerrahi dışı yöntemlerle tedavi edilen bu kırıklara uygulanan tespit yöntemi ise bir diğer tartışma konusudur.<sup>[9]</sup> Kapalı yerleştirme sonrasında en yaygın kullanılan tespit yöntemi karpometakarpal eklemden distal interfalangeal ekleme kadar uzanan bölgenin nötral pozisyonda alçılanmasıdır. Kabul gören tespit yöntemleri arasında elastik bandaj, U atelleme ve hazır ateller sayılabilir.<sup>[3,8,9]</sup>

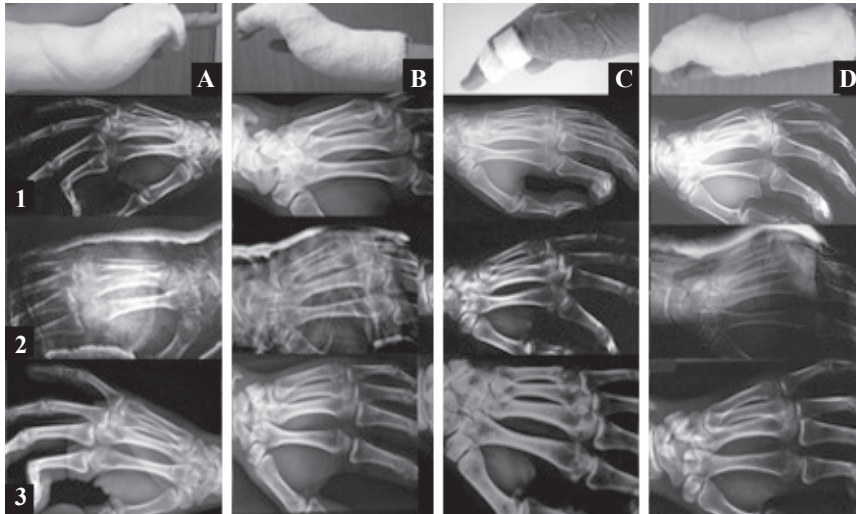
Tespit yöntemlerinin radyolojik ve işlevsel sonuçlarının iyi anlaşılması ve en iyi sonucu sağlayan, hastanın kolayca uyum gösterdiği yöntemin belirlenebilmesi amacı ile bu çalışma planlandı. Beşinci metakarp boyun kırıklarının konservatif tedavisinde en sık uygulanan dört tespit yöntemi bu çalışmada değerlendirildi.

rildi. Radyolojik ve işlevsel sonuçları arasında istatistiksel açıdan anlamlı fark arandı.

## GEREÇ VE YÖNTEM

Etik kurul onayını takiben bu çalışmaya katılan hastalar girişim öncesinde bilgilendirildi ve yazılı onayları alındı. Çalışmaya iyi sonuç için gerekli olan radyolojik eşik değer olarak, Garcia-Elias ve arkadaşlarının<sup>[8]</sup> çalışmasında bildirilen 70° (SD: 5) açılanma değeri kabul edildi. Buna göre çalışmanın gücü %80, alfa değeri 0,05, her grup için örneklem temsil sayısı 12 olarak hesaplandı. Kontrol dışına çıkması olası %20 hasta da hesaba katılarak örneklem sayısını 15 olarak belirlendi. Bu çalışmada uygulanan tespit yöntemleri ise; metakarpofalangeal (MF) eklemler ekstansiyonda iken distal interfalangeal (DIF) ekleme kadar uzanan sirküler tip alçı (Grup A), MF eklemler semifleksiyonda iken DIF ekleme kadar uzanan sirküler alçı (Grup B), el bileğinden DIF eklemin distaline kadar uzanan adeziv bandaj (Coban™), (Grup C) ve 4- 5. MF, proksimal ve DIF eklemleri semifleksiyonda içine alan "U" alçı ateli (Grup D) idi.

Haziran 2008- Nisan 2009 tarihleri arasında kliniğimize ardışık olarak başvuran 60 erkek hastadaki palmar açılanması 70°'i aşmayan ve rotasyonel deformitesi olmayan, akut (7 gün içinde) gelişen izole 5. metakarp boyun kırıkları bu çalışmaya alındı. Hastaların klinik incelemeleri yapılarak arka-ön ve 30° oblik radyografileri çekildi.<sup>[6]</sup> Baş-boyun açısı belirlenerek kaydedildi. Hastalara kırık ve tedavisi konusunda gerekli bilgilendirme yapıldı. Acil girişim odasında, genel veya bölgesel anestezi uygulanmadan kapalı yerleştirme yapıldı. Kırık tespiti, belirlenen yöntemlerle oluşturulan çalışma dosyasındaki sıraya göre rastgele seçimle ve ardışık düzende yapıldı. Yerleştirme sonrası çekilen kontrol radyografilerinde, sajital planda 45°'i aşan açılanması olan kırıklara ikinci yerleştirme uygulandı. Kapalı yerleştirme, altı hasta iki, bir hastada üç kez uygulamak zorunda kalındı. Hastalar ikinci ve yedinci günlerde poliklinik kontrollerine çağrıldı. Bütün tespitler dördüncü hafta çıkartıldı ve kırık üzerine bastırma ile ağrı gelişmemesi kaynama olarak kabul edildi. Hareket açıcı egzersizlere başlandı. Beşinci, sekizinci haftalarda klinik ve radyolojik kontrolleri yapıldı (Şekil 1). Tedavi öncesi ve sonrası dönemde radyolojik verileri kaydedilen hastaların MF eklem hareketle-



**Şekil 1.** (A) Metakarpofalangeal (MF) eklemler ekstansiyonda iken distal interfalangeal (DIF) ekleme kadar uzanan sirküler alçı (Grup A), (B) MF eklemler semifleksiyonda iken DIF ekleme kadar uzanan sirküler alçı (Grup B), (C) el bileğinden DIF eklemin distaline kadar uzanan adeziv bandaj (Coban™), (Grup C) ve (D) 4- 5. MF, proksimal ve DIF eklemleri semifleksiyonda içine alan "U" alçı ateli (Grup D) göstermektedir. Hastaların kapalı yerleştirme öncesi (1), yerleştirme ve tespit sonrası (2), son kontrolde (3) çekilen oblik grafileri görülmektedir.

ri parmak goniometresi ile ölçüldü. Karşı taraf elin MF ekleminin hareketleri kontrol grubu olarak alındı. Elin kavrama kuvveti dinamometre (Jamar; J.A. Preston Corp, Clifton, NJ, ABD), ile ölçüldü. Hastaların el işlevlerinin değerlendirilmesinde, tedavi memnuniyetini değerlendirme (PEM) ve kol omuz ve el sorunlarını değerlendirme (DASH) anketleri kullanıldı.

Sonuçlar istatistiksel olarak Medcalc® (www.medcalc-turkey.com) programında paired student t ve one way ANOVA testleri ile analiz edildi.

## BULGULAR

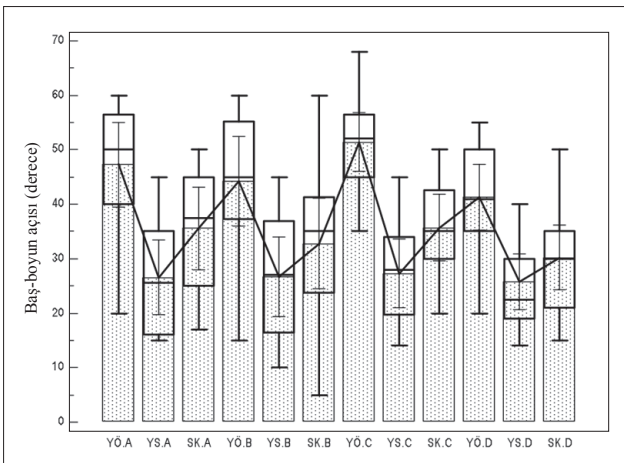
Elli iki hasta çalışmayı tamamladı. Hastaların yaşı 30 (SD: 9) olup, kırıkların 46'sı (%89) dominant eldeydi. Gruplardaki hastaların yaş dağılımları arasında farklılık yoktu ( $p=0,776$ ). Tedavi öncesi geçen süre 14 (SD: 27) saattir. Kırıkların tümü sert zemine yumruk atma sonucunda gelişmişti. Kırıkların tümü dört haftalık tespitin sonunda sorunsuz olarak kaynadı. Gruplar arasında tedavi öncesi kırık açılanmaları bakımından fark yoktu ( $p>0,05$ ). Tedavi öncesi arka-ön ve oblik radyografilerde sırasıyla;  $17^\circ$  (SD: 11),  $46^\circ$  (SD: 11,7) olan açılanma, tedavinin sonunda  $5^\circ$  (SD: 5,9),  $27^\circ$ 'ye (SD: 10,5) indi. Radyolojik değerlendirmelerde hastaların tümünde anlamlı bir düzelme görüldü ( $p<0,0001$ ). Kapalı yerleştirmeyi takiben çekilen radyografilerde frontal planda sağlanan dizilimin, Grup A'da diğer gruplardan anlamlı olarak daha iyi olduğu bulundu ( $p<0,05$ ). Sajital düzlemde ise gruplar arasında fark yoktu. Son kontrollerde ise baş-boyun açısı ölçümlerinde gruplar arasında fark bulunamadı ( $p>0,05$ ) (Şekil 2). Ayrıca tedavinin sonunda beşinci metakarp boyunda 1,6 mm (SD: 1,4) kısalma ölçüldü. Tedaviden sonrası metakarpalarda gelişen kısalma bakımından gruplar arasında anlamlı fark bulunmadı ( $p=0,415$ ). İkinci ayda yapılan kontrollerde sağlam elin kavrama gücü 37 kg (SD: 6,7), kırık geçiren el ise

31 kg (SD: 6) idi ( $p=0,416$ ). MF eklem hareketleri ise ortalama  $82^\circ$  (SD: 6) olarak bulundu. Hastaların genelinde DASH ve PEM anketlerinin sonuçları sırasıyla 3 (SD: 1,4), 24 (SD: 3) puan olurken, gruplar arasında anlamlı fark yoktu ( $p=0,418$ ) (Şekil 3).

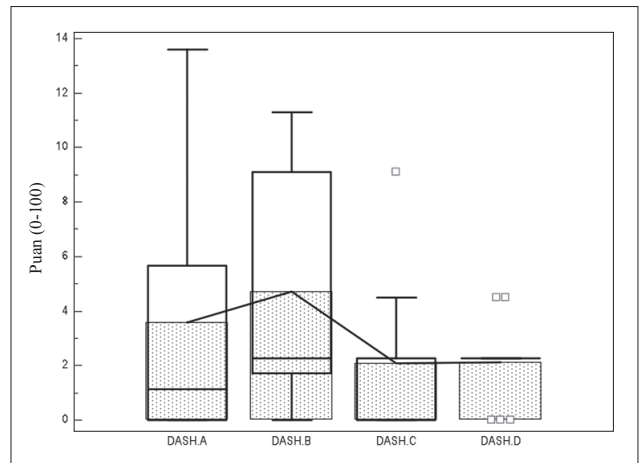
Tedavi gruplarındaki hastaların hiçbirinde erken dönem komplikasyonu görülmedi.

## TARTIŞMA

Beşinci metakarp boyun kırıklarının konservatif tedavisinde uygulanan yöntemlerin endikasyon sınırları ve tespit yöntemlerinin belirlenmesi konusu hala belirsizliğini korumaktadır.<sup>[4,7,9,10]</sup> Son yıllarda yapılan biyomekanik çalışmalarda,  $30^\circ$ 'yi aşan palmar açılanmaların, intrinsik kasları ve eklem yan bağları gerek dizilim kayıplarına yol açar.<sup>[7-9]</sup> Gelişen kaynamanın kusurlu olması nedeni ile MF, IF eklemden hareket kayıpları görülebilir. Ancak bu görüş, henüz klinik çalışmalarla gösterilememiştir.<sup>[9]</sup> Tespit esnasında komşu eklemlerin konumu ise diğer bir tartışma konusudur.<sup>[7-9,11,12]</sup> Jahss ve arkadaşları<sup>[13]</sup> çevre kaslarda gevşeme için MF ve PIF eklemden  $90^\circ$  fleksiyon önermişler ancak eklem kontraktürleri ve cilt sorunları ile karşılaşmışlardır. King ve arkadaşları<sup>[14]</sup> ise, MF eklemi ekstansiyonda tutan üç nokta temasını sağlayan alçılama tekniği ile %86 başarılı sonuç bildirmişlerdir. Travassoli<sup>[15]</sup> ve Stadius Muller'in<sup>[16]</sup> çalışmalarında ise MF eklem farklı pozisyonlarda tespiti edilmesine rağmen radyolojik ve işlevsel bakımdan farklılık gösterilememiştir. Poolman ve arkadaşlarının<sup>[9]</sup> belirttiği üzere bu konuda çok az sayıda ileriye yönelik, randomize çalışma vardır. Bunların başında Hofmeister ve arkadaşlarının<sup>[17]</sup> yaptıkları çalışma gelmektedir. Seksen bir hastayı kapsayan bu çalışmada MF ve IF eklemler fleksiyonda ve ekstansiyonda tespit edilmiş fakat sonuçlar arasında anlamlı bir fark saptanmamıştır. Kuokannen ve arkadaşlarının<sup>[18]</sup> çalışmalarında ise fonksi-



Şekil 2. Yerleştirme öncesi (YÖ), yerleştirme sonrası (YS), son kontrollerde (SK) ölçülen beşinci metakarpaların baş-boyun açıları gruplara göre dağılımı görülmektedir.



Şekil 2. Hastaların DASH anketine göre değerlendirmeleri görülmektedir.

yonel bandajlama ile sağlanan sonuçların alçı tespitlerinden farksız olduğu belirtilmiş ve rehabilitasyon kolaylığı ve yüksek tolerabilite sağlayan bu yöntem önerilmiştir.

Halen belirsizliğini koruyan bu konuya katkı sağlayacağını düşündüğümüz bu çalışmada, sık kullanılan konservatif tedavi çeşitlerinden dördünü incelemeyi amaçladık. Genç erişkin yaşta ve tamamı erkek olan hastaların tümünde aynı etiyolojik faktör vardı. Ayıca yaş grupları ve dominant olarak kullanılan taraf konusunda da gruplar arası dağılım homojendi. Ayrıca tedaviye yönelik girişimlerinin tümü çalışma konusunda bilgilendirilmiş doktorlar tarafından yapıldı. Kısa sürede kaynama sağlanabilen bu kırıkların, işlevsel kısıtlılıklarının da erken dönemde kendini göstermesi bakımından son kontrol süresi 8 hafta olarak belirlendi. Ayrıca boksör kırıklarını konu alan çalışmaların çoğunluğunda olduğu gibi hastaların bir bölümü (%13) takip edilemedi.

Beşinci metakarp boyun kırıklarının konservatif tedavisinde uygulanan yöntemler arasında fark gösterilemedi. Elin tespit pozisyonu ve tespit rijiditesi radyolojik ve işlevsel sonuçları doğrudan etkilemedi. Metakarp kısalması 2 mm altında kaldığı sürece işlevsel sorunlara yol açmadı. İstatistiksel anlamlılık olmamakla beraber tedavi esnasında hastanın elini günlük işlerde kullanmasına izin veren fonksiyonel tedavilerin (Grup C) ve MF eklem ekstansiyonda olduğu pozisyondaki tespitler (Grup A) hastanın da onayı doğrultusunda tercih edilebilir.

Çalışmamızın yetersizlikleri, kişisel ve/veya sağlık sistemi açısından ekonomik bir analizinin yapılamamış olması ve uzun dönemli takiplerde MF eklem üzerine etkilerinin gösterilememesidir.

Beşinci metakarp kırıklarının konservatif tedavisinde uygulanan tespit yöntemleri arasında radyolojik ve işlevsel bakımdan istatistiksel anlamlılıkta sonuç farkı bulunamadı. Genel olarak iyi sonuçlar veren bu yöntemler arasında seçim yapılırken hasta ve hekimin özne değerlendirilmelerinin dikkate alınmasını önermekteyiz.

## KAYNAKLAR

- Hunter JM, Cowen NJ. Fifth metacarpal fractures in a compensation clinic population. A report on one hundred and thirty-three cases. *J Bone Joint Surg Am* 1970;52:1159-65.
- Ali A, Hamman J, Mass DP. The biomechanical effects of angulated boxer's fractures. *J Hand Surg Am* 1999;24:835-44. [CrossRef](#)
- Ozturk I, Erturer E, Sahin F, Seckin F, Toker S, Uzun M, et al. Effects of fusion angle on functional results following non-operative treatment for fracture of the neck of the fifth metacarpal. *Injury* 2008;39:1464-6. [CrossRef](#)
- Braakman M, Oderwald EE, Haentjens MH. Functional taping of fractures of the 5th metacarpal results in a quicker recovery. *Injury* 1998;29:5-9. [CrossRef](#)
- Lowdon IM. Fractures of the metacarpal neck of the little finger. *Injury* 1986;17:189-92. [CrossRef](#)
- Theeuwen GA, Lemmens JA, van Niekerk JL. Conservative treatment of boxer's fracture: a retrospective analysis. *Injury* 1991;22:394-96. [CrossRef](#)
- Birndorf MS, Daley R, Greenwald DP. Metacarpal fracture angulation decreases flexor mechanical efficiency in human hands. *Plast Reconstr Surg* 1997;99:1079-85. [CrossRef](#)
- Garcia-Elias M, An KN, Amadio PC, Cooney WP, Linscheid RL. Reliability of carpal angle determinations. *J Hand Surg Am* 1989;14:1017-21. [CrossRef](#)
- Poolman RW, Goslings JC, Lee JB, Stadius Muller M, Steller EP, Struijs PA. Conservative treatment for closed fifth (small finger) metacarpal neck fractures. *Cochrane Database Syst Rev* 2005;20:CD003210.
- Kanatli U, Kazimoğlu C, Uğurlu M, Esen E. Evaluation of functional results in conservatively treated boxer's fractures. *Acta Orthop Traumatol Turc* 2002;36:429-31.
- Heins K, Heins A. Management of emergency department patients with Boxer's fractures functional treatment or immobilization? *Advanced Emergency Nursing Journal* 2008;30:289-96.
- Konradsen L, Nielsen PT, Albrecht-Beste E. Functional treatment of metacarpal fractures 100 randomized cases with or without fixation. *Acta Orthop Scand* 1990;61:531-4. [CrossRef](#)
- Jahss SA. Fractures of the metacarpals: a new method of reduction and immobilization. *J Bone Joint Surg* 1938;20:178-86.
- King JC, Nettrour JF, Beckenbaugh RD. Traction reduction and cast immobilization for the treatment of boxer's fractures. *Tech Hand Up Extrem Surg* 1999;3:174-80. [CrossRef](#)
- Tavassoli J, Ruland RT, Hogan CJ, Cannon DL. Three cast techniques for the treatment of extra-articular metacarpal fractures. Comparison of short-term outcomes and final fracture alignments. *J Bone Joint Surg Am* 2005;87:2196-201.
- Stadius Muller MG, Poolman RW, van Hoogstraten MJ, Steller EP. Immediate mobilization gives good results in boxer's fractures with volar angulation up to 70 degrees: a prospective randomized trial comparing immediate mobilization with cast immobilization. *Arch Orthop Trauma Surg* 2003;123:534-7. [CrossRef](#)
- Hofmeister EP, Kim J, Shin AY. Comparison of 2 methods of immobilization of fifth metacarpal neck fractures: a prospective randomized study. *J Hand Surg Am* 2008;33:1362-8.
- Kuokkanen HO, Mulari-Keränen SK, Niskanen RO, Haapala JK, Korkala OL. Treatment of subcapital fractures of the fifth metacarpal bone: a prospective randomised comparison between functional treatment and reposition and splinting. *Scand J Plast Reconstr Surg Hand Surg* 1999;33:315-7. [CrossRef](#)