



Trakeobronşiyal yaralanmalar

Tracheobronchial injuries

**Bülent AYDEMİR, Oya Uncu İMAMOĞLU, Recep USTAALİOĞLU,
Tamer OKAY, İlğaz DOĞUSOY**

AMAÇ

Bu çalışmada, trakeobronşiyal yaralanmaların tanı ve tedavisinde kullanılan yöntemleri araştırdık ve literatürle karşılaştırmayı amaçladık.

GEREÇ VE YÖNTEM

Kliniğimizde 2003-2008 yılları arasında trakeobronşiyal yaralanma nedeni ile ameliyat edilen 9 olgu (7 erkek, 2 kadın) çalışmaya dahil edildi. Travma sonrası trakeobronşiyal yaralanma nedeni ile ameliyat edilen 7 olgu ile entübasyon sonrası trakeal yaralanma görülen 2 olgu incelendi. Olgular, yaş, cinsiyet, travma tipi, klinik bulgular, yaralanma bölgesi, uygulanan girişim ve sonuçları açısından değerlendirildi.

BULGULAR

Yaralanma 6 olguda künt travma, 1 olguda penetran travma sonucu gerçekleşirken, 2 olguda ise iyatrojenikti. Yaralanma 5 olguda trakeal, 4 olguda ise bronşiyal seviyede idi. Bir olguya üst bilobektomi, bir olguya trakeal rezeksiyon ve ucuca anastomoz, 3 olguya ucuca anastomoz ve 4 olguya ise primer tamir yapıldı. Bir olgu ameliyat sırasında, bir olgu ise ameliyat sonrası erken dönemde kaybedildi.

SONUÇ

Trakeobronşiyal yaralanmalarda erken tanı önemlidir. Yaralanmanın yerinin ve şeklini belirlenmesi için kullanılan en önemli tanı aracı bronkoskopedir. Tedavide rezeksiyondan mümkün olduğunca kaçınılmalı ve primer onarım tercih edilmelidir.

Anahtar Sözcükler: Travma; trakeobronşiyal yaralanma.

BACKGROUND

We aimed in this study to investigate and compare the diagnostic and therapeutic methods in tracheobronchial injuries.

METHODS

Nine cases (7 male, 2 female) operated between 2003 and 2008 because of tracheobronchial injury were included in the study. The cause of tracheobronchial injury was trauma in 7 cases and postintubation laceration in 2 cases. The cases were evaluated in terms of age, sex, type of trauma, clinical findings, localization of injury, performed diagnostic and therapeutic methods, and results.

RESULTS

The causes of tracheobronchial laceration were blunt trauma in 6 cases, penetrating trauma in 1 case and iatrogenic (postintubation) in 2 cases. Lacerations were in the trachea in 5 cases and at the bronchial level in 4 cases. Operations included right upper bilobectomy in 1 case, tracheal resection and end to end anastomosis in 1 case, end to end anastomosis in 3 cases, and primary repair in 4 cases. One case died during the operation and 1 case died postoperatively.

CONCLUSION

In tracheobronchial injuries, early diagnosis and treatment are very important. The most useful method is bronchoscopy for determining the type and localization of the injury. In treatment, primary repair should be preferred over anatomical resections whenever possible.

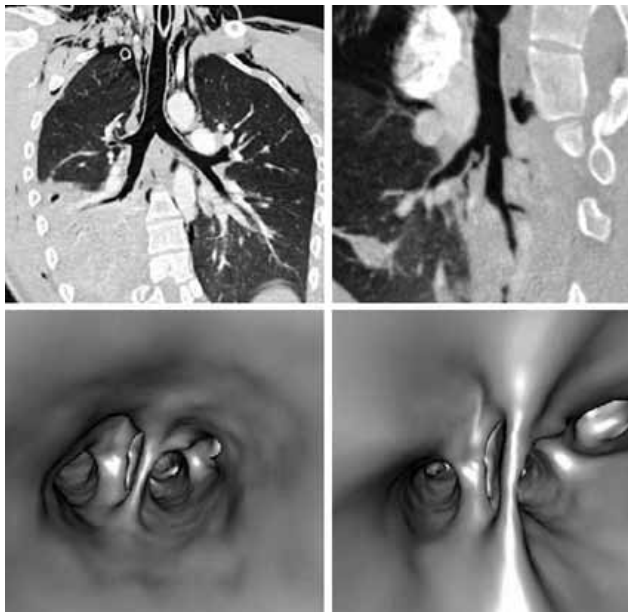
Key Words: Trauma; tracheobronchial injuries.

Tüm travmaya bağlı ölümlerin %25'i toraks travmaları nedeniyledir.^[1] Trakeobronşiyal yaralanmalar ise travma sonrası görülen nadir (%1-4), fakat hayatı tehdit eden patolojilerdir.^[1,2] Sıklıkla künt travmalar sonucu görülseler de penetran veya ateşli silah yaralanmaları, eksplorasyon yaralanmaları ve iyatrojenik yaralanmalar nedeni ile de oluşabilir.^[3,4] Trakeobronşiyal yaralanmalar, membranöz yüzde basit bir yırtıktan, tam ayrılmaya kadar değişen derece ve bölgelerde enine, uzunlamasına ve kompleks olarak görülebilmektedirler.^[1] Standart tedavi yöntemi cerrahidir.^[4] Trakeobronşiyal yaralanma gelişen olgularda bulgular, lezyonun plevral boşlukla ilişkili olup olmamasına göre değişiklik gösterir. Sıklıkla hayatı tehdit eden dramatik klinik durumlar oluşsa da, peritrakeal fasya veya mediastinal plevranın intakt olduğu durumlarda hastanın ventilasyonu bozulmayabilir ve klinik tablonun net olmadığı bu hastalarda tanı atlanabilir.^[3]

Bu çalışmada, trakeobronşiyal travma nedeni ile ameliyat edilen olgular retrospektif olarak değerlendirilerek literatür eşliğinde tartışıldı.

GEREÇ VE YÖNTEM

2003-2008 yılları arasında hastanemiz acil polikliniğine toraks travması nedeni ile başvuran 4500 olgu incelendiğinde, 610'u yatırılarak tedavi edilen bu olguların 72'si ameliyat edilmişti. Trakeobronşiyal yaralanma nedeni ile ameliyat edilen 7 olgu (%1,14) ve entübasyon sonrası trakeal yaralanma görülen 2 olgu geriye dönük olarak incelendi. Olgular yaş, cinsiyet, travma tipi, klinik bulgular, yaralanma lokalizasyonu, uygulanan girişim ve sonuçları açısından değerlendirildi.



Şekil 1. Bronş rüptürü olan olgunun toraks BT ve sanal bronkoskopi görüntüleri.

Tablo 1. Künt ve penetran travmalı olguların klinik ve radyolojik bulgulara göre dağılımı

| | Sayı | Yüzde |
|----------------------------|------|-------|
| Klinik bulgular | | |
| Solunum sıkıntısı | 4 | 57,1 |
| Ciltaltı amfizemi | 6 | 85,7 |
| Hemoptizi | 1 | 14,2 |
| Masif hava kaçağı | 2 | 28,5 |
| Radyolojik bulgular | | |
| Pnömotoraks | 5 | 71,4 |
| Mediastinal amfizem | 5 | 71,4 |
| Hemopnömotoraks | 1 | 14,2 |
| Ciltaltı amfizemi | 6 | 85,7 |

Cerrahi Teknik

Trakeobronşiyal yaralanma tanısı ile ameliyat edilen tüm olgular tek lümenli tüp ile entübe edildi. Posterolateral torakotomi ile toraksa girildi. Trakeal seviyede yaralanma olan olgulardan tam kesi olan ve doku kaybı nedeni ile trakeal rezeksiyon yapılan olguda trakea distal ucu dışarıdan entübe edilerek steril ventilasyon hattına bağlandı. Membranöz trakeaya kontinü dikişler, trakeanın kartilaj kısmına separe dikişler konarak hazırlandı. Dışarıdan trakeanın distal kısmını ventile eden tüp çekilerek orotrakeal tüp ilerletildi ve ventilasyon sağlandı. Anastomoz dikişleri bağlanarak anastomoz tamamlandı. Bazı olgularda nonabsorbabl monofilament dikiş materyali (polipropilen) bazı olgularda ise absorbabl monofilament dikişler (polidoksanon) tercih edildi.

BULGULAR

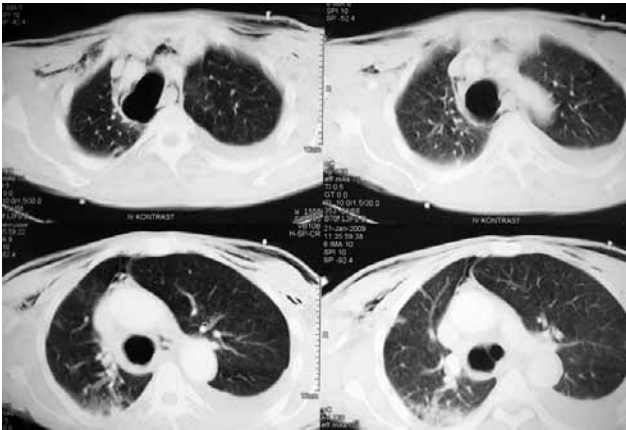
Trakeobronşiyal yaralanma nedeni ile ameliyat edilen 9 olgunun 2'si kadın 7'si erkekti. Olgular 3 ile 66 arasında değişen farklı yaş gruplarındandı. Yaralanma 6 olguda künt travma, 1 olguda penetran travma sonucu gerçekleşirken, 2 olguda ise iyatrojenikti.

İntratorasik ameliyat sırasında endotrakeal entübasyona bağlı iyatrojenik trakeal yırtık görülen 2 olgu dışındaki toplam 7 olgunun klinik durumları değerlendirildi. Sadece travmanın 2. günü hastanemize trakeobronşiyal yırtık şüphesiyle dış merkezden gönderilen bir olgu entübeydi ve O₂ saturasyonu düşüktü. Cilt altı amfizemi (%85,7) ve solunum sıkıntısı (%57,1) en sık saptanan bulguları (Tablo 1).

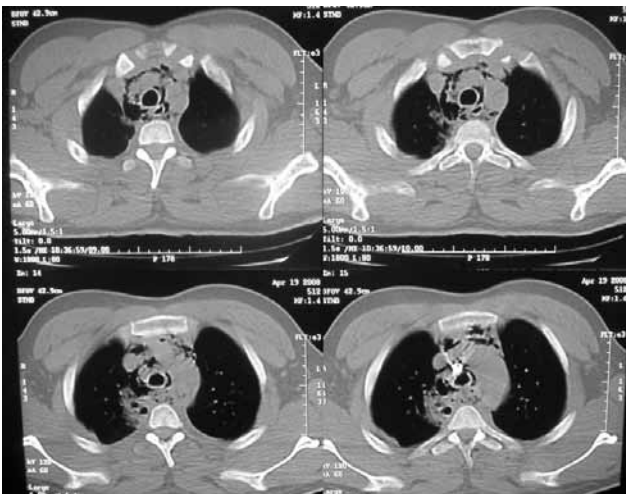
Yedi olgu arka-ön akciğer grafisi ve toraks bilgisayarlı tomografi (BT) ile değerlendirilirken bir olguya 3 boyutlu rekonstrüksiyon BT ile sanal bronkoskopi yapıldı (Şekil 1). Cilt altı amfizemi (%85,7) ve pnömotoraks (%71,4) en sık rastlanan radyolojik bulguları (Tablo 1) (Şekil 2, 3).

Kesin tanı 7 olguda bronkoskopi ile, 2 olguda ise torasik operasyon sırasında konuldu. Bronkoskopi ile tanı konan 7 olgudan 2'sine rijit bronkoskopi, 3'üne

fiberoptik bronkoskopi, 2 olguya da hem rijit hem fiberoptik bronkoskopi yapıldı. Ameliyat sırasında tanı konan 2 olgu ise elektif operasyonlar için entübasyon yapılan ve bu sırada iyatrojenik olarak yırtık (posterior membran) geliştiği görülen olgulardı. Bu olgulardan ilki planjon guatr nedeniyle torakotomi yapılan olguda saptandı. Bu olgunun ameliyat öncesi hazırlık döneminde yapılan bronkoskopisinde trakeanın sağdan kitle tarafından itildiği ve oldukça malazik olduğu görüldü. Ameliyat sırasında kitle eksplore edilirken kitlenin hemen altında çift lümenli endotrakeal tüpün trakeal kafının trakeanın posterior membranını yırtarak dışarı protrüze olduğu görüldü. İkinci olgu ise trakeal stenoz nedeni ile ameliyat edilen bir olgu idi. Koller insizyonu ile başlanarak trakea diseksiyonu tamamlandıktan sonra distal trakeanın entübasyonu sırasında posterior membranda karınaya kadar uzanan uzunlamasına yırtık oluştuğu görüldü.



Şekil 2. Künt travma sonucu trakea posterior membranda lacerasyon gelişen olgunun toraks BT kesitleri. Lacerasyon torasik innetten başlayıp sağ ana bronşa dek uzanmaktadır.



Şekil 3. Ateşli silah yaralanması sonucu trakeal yırtık gelişen olgunun toraks BT kesitleri.

Tablo 2. Olguların travma tipi, lokalizasyon ve uygulanan tedaviye göre dağılımı

| | Sayı | Yüzde |
|----------------------|------|-------|
| Lokalizasyon | | |
| Trakea | 5 | 55,5 |
| Sol bronşiyal sistem | 1 | 11,1 |
| Sağ bronşiyal sistem | 3 | 33,3 |
| Travma tipi | | |
| Künt | 6 | 66,6 |
| Penetran | 1 | 11,1 |
| İyatrojenik | 2 | 22,2 |
| Tedavi | | |
| Primer tamir | 4 | 44,4 |
| Uç-uca anastomoz | 4 | 44,4 |
| Rezeksiyon | 1 | 11,1 |

Yaralanma 5 olguda trakeal seviyede, 3 olguda sağ bronşiyal sistemde, 1 olgu ise sol bronşiyal sistemde idi.

Yedi trakeobronşiyal yaralanmalı olgu travma günü ameliyat edilirken, künt travma sonucu trakeobronşiyal yaralanma gelişen 2 olgu ise 2. ve 3. günler ameliyat edildi. Bütün olgulara posterolateral torakotomi yapıldı. Sağ üst lob ve orta lob bronşunda parçalı laserasyon görülen 1 olguya üst bilobektomi, 3 olguya ucuca anastomoz, 1 olguya trakeal rezeksiyon + uçuca anastomoz, 4 olguya ise primer tamir yapıldı (Tablo 2).

İki olguda yara yeri enfeksiyonu, bir olguda ise pnömoni, ampiyem ve trakeoözefageal fistül gelişti. Bir olgu operasyon sırasında hipoksi nedeni ile kaybedilirken, trakeoözofageal fistül gelişen olgu mediastinit ve sepsis nedeni ile kaybedildi. İki olgu ile mortalite oranı %22,2 idi.

TARTIŞMA

Tüm travmaların %25'ini toraks travmaları oluşturur. Trakeobronşiyal travmalar hayatı tehdit eden travmalar olmakla birlikte nadir görülen olgulardır. Travmatik trakeobronşiyal yırtık gelişen birçok olgu acil kliniklerine getirilmeden önce kaybedilmekte^[5] ve hastane dışı mortalitenin %30'un üzerinde olduğu bildirilmektedir.^[4] Bu nedenle doğru insidansı saptamak zor olmakla birlikte tüm toraks travmaları içerisinde %1-2'lik bir orana sahip olduğu söylenebilir. Literatürlerde bu oran %4'e kadar çıkmaktadır.^[4] İyatrojenik trakeal yaralanmalar ise daha da nadir görülen yaralanmalardır. Orotrakeal entübasyonlardan sonra görülen iyatrojenik trakeal yırtıkların %0,005, çift lümenli tüp ile entübasyon sonrası görülen trakeal yırtıkların ise %0,05 ile %1 oranında görüldüğü bildirilmiştir.^[4,6]

Hastanemiz göğüs cerrahisi kliniği acil polikliniğine aynı dönemde toraks travması nedeni ile başvuran 4500 olgu değerlendirildiğinde bu olguların sade-

ce 7'sinde (%0,15) trakeobronşiyal yırtık saptanarak tedavi edilmiştir. Hastanemizde yatırılarak tedavi edilen toraks travmalı olgular esas alındığında trakeobronşiyal yaralanma sıklığı %1,14'dür. İyatrojenik trakeal yırtık sıklığı ise 2 olgu ile %0,13'dür.

Trakeobronşiyal yaralanmalar genellikle künt travmalar nedeni ile oluşurlar. Penetran travma sonucu oluşan trakeobronşiyal yaralanmalar olguların sadece %6-10'unu oluşturur.^[4] Bizim olgularımızın içinde sadece birinde penetran travma nedeni ile trakea yırtığı gelişmişti (%14,2).

İyatrojenik trakeobronşiyal yaralanmalar genellikle entübasyon sonrası, dilatasyon trakeostomileri sırasında veya endobronşiyal tedaviler sırasında oluşmaktadır.^[6] Bizim olgularımızın ikisi de entübasyon sonrası görülmüştür.

Travma sonrası ilk fiziksel bulgular çok belirsiz olabilir. Bununla birlikte bazı fiziksel bulgular tanı için şüphe çekmelidir. Fiziksel incelemede en sık saptanan bulgular; solunum sıkıntısı, siyanoz, hemoptizi, hemotoraks, pnömotoraks ve ciltaltı, mediastinal veya servikal amfizemdir.^[4] Kaptanoğlu ve arkadaşlarının^[1] serilerinde %60, Balcı ve arkadaşlarının^[5] serisinde %25, Gómez-Caro ve arkadaşlarının^[4] serilerinde ise %66,7 ile en sık bulgu cilt altı amfizemi olarak bildirilmiştir. Bizim serimizde de en sık saptanan bulgu ve radyolojik sonuçlar ciltaltı amfizemiydi (%85,7).

Akciğer röntgeninde pnömomediastinum ve servikal amfizem trakeobronşiyal yırtıklar için en spesifik görüntüdür.^[7] Klinik durum, yaralanma ile plevra arasındaki bağlantı ile ilişkilidir. Trakea yaralanması görülen iki olguda hemoptizi, mediastinal amfizem ve iki taraflı pnömotoraks olmakla birlikte toraks tüplerinden hava drenajı minimaldi ve akciğerler ekspansiyon idi. Yaralanmanın büyüklüğü ile karşılaştırıldığında semptomlar oldukça hafifti. Bir olguda 5 cm'lik trakea posterior membran yırtığı olmasına rağmen peritrakeal fasyanın ve mediastinal plevranın sağlam kalması nedeniyle solunum sıkıntısı yoktu. Ateşli silah yaralanması nedeni ile trakeal yırtık oluşan diğer olguda da yaralanma bölgesindeki hematoma masif hava kaçışını önlemesi, ventilasyonun bozulmasına engel olmuştu.

Trakeobronşiyal yaralanmaların kesin tanısında bronkoskopi altın standarttır.^[2] Toraks travmalı olgularda trakeobronşiyal travma için spesifik bronkoskopi endikasyonları; hemoptizi, pnömomediastinum, servikal amfizem ve tüp torakostomi ile drenaja rağmen devam eden pnömotorakstır.^[7] Şüpheli olgularda BT çekilmesi, zaman ve olanaklar elverişli ise üç boyutlu rekonstrüksiyon ve sanal bronkoskopi yapılması tanıda yardımcı olmaktadır.^[8]

Travma sonrası trakeobronşiyal yaralanma tanısı 7

olguda bronkoskopi ile konuldu. Tüm olgular aynı zamanda toraks BT'si ile değerlendirilirken bir olguya 3 boyutlu rekonstrüksiyon BT ile sanal bronkoskopi yapıldı.

Trakea ve ana bronşlar kartilaj halkaları tarafından desteklenen kas ve mukozadan yapılmıştır. Esnek ve katlanabilir özelliktedirler. Gerilme basınçları düşüktür. Bundan dolayı travmalara karşı dayanıklılığı azdır. Künt travma sonrası oluşan trakeobronşiyal yaralanmalar olguların %80'inden fazlasında karinanın 2,5 cm etrafında görülür.^[9] Sıklıkla da membranöz duvarda lineer laserasyonlar şeklindedir. En sık yaralanmanın sol bronşiyal seviyede olduğunu bildiren seriler olduğu gibi sağ bronşiyal sistemin ağırlıkta olduğu seriler de vardır.^[1] Özellikle 259 olgunun değerlendirildiği Kiser'in çalışmasında sağ bronşiyal sistem künt travmadan en çok etkilenen bölge olarak görülmüştür.^[10] Olguların %76'sında yaralanma karınaya 2 cm mesafede, yaklaşık olarak yarısı da sağ ana bronşta görülmüştür.^[10] Olgularımızın 5'inde yaralanma trakeal seviyede olması (%55), bu olgulara entübasyon sonrası görülen yaralanmaların daha çok trakeada oluşmasıyla açıklanabilir. Entübasyon sonrası görülen yaralanmalar çıkarıldığında trakeobronşiyal yaralanmaların %57,1'i bronşiyal seviyede görülmüştür. Olgularımızda sağ bronşiyal sistem ise en çok etkilenen lokalizasyon olarak gözükmektedir.

Genel durumu stabil olan hastalarda trakeadaki yırtık küçükse ve akciğerin ekspansiyonu tüp torakostomi ile sağlanabiliyorsa konservatif yaklaşım tercih edilebilir.^[1] Torakotomi yapılan toraks travmalı olguların %1-2'sinde pnömonektomi yapılırken trakeobronşiyal yaralanmalı olgularda bu oran %12'ye kadar çıkmaktadır.^[1] Kiser'in çalışmasında cerrahi olarak tedavi edilen bronşiyal seviyedeki yaralanmalarda rezeksiyon oranı %24'dür.^[10] Ancak, trakeobronşiyal yaralanmaların tedavisinde altın standart primer tamirdir.^[11,12] Sıklıkla polipropilen daha az sıklıkla polidiodoksanon dikişler tercih edilmektedir.^[13] Olgularımızın tamamına cerrahi tedavi uygulanmıştır. Sadece sağ üst lob ve orta lob bronşunda parçalı laserasyon görülen 1 olguya rezeksiyon uygulanmıştır (%11,1). Ateşli silah yaralanması nedeni ile trakeada doku kaybı ile beraber olan trakeal yaralanmaya ise trakeal rezeksiyon ve uç-uca anastomoz yapılmıştır. Olgularımızın büyük çoğunluğunda trakeobronşiyal yaralanma bronkoplastik tekniklerle onarılmıştır (%88).

İki olguda yara yeri enfeksiyonu gelişti. Bir olguda ise etkin fizyoterapi ile düzelen atelektazi, bir olguda ise pnömoni, ampiyem ve trakeoözefageal fistül gelişti.

Mortalite iki taraflı bronşiyal yaralanmalarda %60, trakeal yaralanmalarda ise %26 olarak bulunmuştur.^[10] Trakeobronşiyal yaralanmalarda erken yüksek morta-

litenin diğer yandaş travmalarla ilişkili olduğu söylenebilir. Balcı ve arkadaşlarının^[5] serilerinde cerrahi mortalite %19,3 bulunmuştur.

Bizim serimizde bir olgu ameliyat sırasında hipoksi nedeni ile kaybedilirken, bir olgu da erken dönem gelişen trakeoözofageal fistül sonrası mediastinit ve sepsis nedeni ile kaybedildi. İki olgu ile mortalite oranı %22,2 idi.

Mediastinal plevranın sağlam kalması, trakeada oluşan büyük laserasyonların bile asemptomatik kalmasına sebep olabilir. Konservatif yöntemlerle iyileşmesi çok zor olan bu lezyonların kesin tanısı için olgular dikkatle değerlendirilmeli ve yapılacak bronkoskopinin tedaviyi doğru yönlendirerek hayat kurtarıcı olacağı unutulmamalıdır.

KAYNAKLAR

1. Kaptanoğlu M, Nadir A, Erbaş E, Gönlüğü U, Seyfikli Z, Doğan K ve ark. Trakeobronşiyal yaralanmalar: 15 olguluk bir serinin değerlendirilmesi. *Toraks Dergisi* 2001;2:54-59.
2. Ishibashi H, Ohta S, Hirose M, Akimoto T. Blunt tracheal transection and long tear in posterior membranous trachea. *Eur J Cardiothorac Surg* 2006;30:945-7.
3. Gabor S, Renner H, Pinter H, Sankin O, Maier A, Tomaselli F, et al. Indications for surgery in tracheobronchial ruptures. *Eur J Cardiothorac Surg* 2001;20:399-404.
4. Gómez-Caro A, Ausín P, Moradiellos FJ, Díaz-Hellín V, Lar-

- rú E, Pérez JA, et al. Role of conservative medical management of tracheobronchial injuries. *J Trauma* 2006;61:1426-35.
5. Balcı AE, Eren N, Eren S, Ulkü R. Surgical treatment of post-traumatic tracheobronchial injuries: 14-year experience. *Eur J Cardiothorac Surg* 2002;22:984-9.
6. Schneider T, Storz K, Dienemann H, Hoffmann H. Management of iatrogenic tracheobronchial injuries: a retrospective analysis of 29 cases. *Ann Thorac Surg* 2007;83:1960-4.
7. Narci H, Gündüz K, Yandı M. Isolated tracheal rupture caused by blunt trauma and the importance of early diagnosis: a case report. *Eur J Emerg Med* 2004;11:217-9.
8. Oto Ö, Açıklı Ü, Tüzün E, Silistreli E, Gürcan U, Karabay Ö ve ark. Genç bir olguda bronş rüptürü onarımı ve tanısal tekniklerde yeni ufuklar. *GKDC Dergisi* 1997;455:292-5.
9. Johnson SB. Tracheobronchial injury. *Semin Thorac Cardiovasc Surg* 2008;20:52-7.
10. Kiser AC, O'Brien SM, Detterbeck FC. Blunt tracheobronchial injuries: treatment and outcomes. *Ann Thorac Surg* 2001;71:2059-65.
11. Minambres E, Gonzalez-Castro A, Buron J, Suberviola B, Ballesteros MA, Ortiz-melon F. Management of postintubation tracheobronchial rupture: Our experience and a review of the literature. *Eur J Emergency Medicine* 2007;14:177-9.
12. Rossbach MM, Johnson SB, Gomez MA, Sako EY, Miller OL, Calhoon JH. Management of major tracheobronchial injuries: a 28-year experience. *Ann Thorac Surg* 1998;65:182-6.
13. Richardson JD. Outcome of tracheobronchial injuries: a long-term perspective. *J Trauma* 2004;56:30-6.