



Künt travma sonucu gelişen izole hiyoid kırığı: Olgu sunumu

Isolated hyoid bone fracture due to blunt trauma: case report

Mehmet Özgür ERDOĞAN,¹ Mehmet KOŞARGELİR,¹ Rasim YORULMAZ,¹
Kaan MERİÇ,² Barış ERDOĞAN³

Hiyoid kemik kırıkları nadir görülür. Hiyoid kemik kırığının tanı konması zor olup, yüksek şüphe ile tanısı konulabilir. Bu yazıda, künt travmaya bağlı gelişen izole hiyoid kırığı olgusu sunuldu. Yirmi altı yaşında kadın hasta araç içi trafik kazası sonucu acil servisimize başvurdu. Hasta yutma güçlüğü, boynunda ağrı ve rahatsızlık hissinden şikayetçiydi. Fiziksel incelemede boynunda hiperemi ve hassasiyet mevcuttu. Boyun bilgisayarlı tomografisi çekilen hastada hiyoid kırığı gözlemlendi. Hastaya ilaç tedavisi uygulanarak 24 saat gözlemlendi. Poliklinik kontrolü önerilerek taburcu edildi. Acil hekimi, künt travmalarda hiyoid kırığı oluşma riskini dikkate almalıdır. Hiyoid kırıklı hastalar 24 saat gözlenmelidir. Genellikle bu hastalar için ilaç tedavisi yeterli sonuçları vermektedir.

Anahtar Sözcükler: Hiyoid, kırık; künt travma.

Fractures of the hyoid bone are very rare. Diagnosis of hyoid fracture is difficult and can be made only with a strong degree of suspicion. We report a case of isolated hyoid bone fracture due to blunt trauma to the neck. A 26-year-old woman was admitted to emergency department for motor vehicle accident. She complained of dysphagia and anterior neck discomfort. Physical examination showed hyperemia and tenderness of neck. A tomographic scan of neck was performed. The findings demonstrated hyoid fracture. Patient was observed with medical therapy for 24 hours and discharged with recommendation of outpatient control. Emergency physician has to be aware of the possibility of hyoid fractures in blunt traumas. Patients with hyoid fracture should be observed for 24 hours. Generally, medical treatment is satisfactory in isolated hyoid fractures.

Key Words: Hyoid, fracture; blunt trauma.

Ası dışında hiyoid kırıkları nadir görülür. Literatürde, yalnızca 27 hastada rapor edilmiştir. Bu yaralanmanın tanınabilmesi yüksek klinik şüphe gerektirir.^[1] Açık hiyoid kırıklarında eksplorasyon önerilmektedir. İzole kapalı hiyoid kırıklarının tedavisinde, hava yolu tıkanıklığı riski yoksa konservatif yaklaşım önerilmektedir. Konservatif yaklaşım konusunda ortak bir algoritma geliştirilememiştir.^[2] Amacımız, olgu sunumumuz ile bir algoritma geliştirilmesine katkı sağlamaktır. Bu yazıda, araç içi trafik kazası geçiren genç kadın hastada boynuna gelen künt travma sonucu gözlenen hiyoid kemik kırığı ve bu nadir duruma yaklaşım tartışıldı.

OLGU SUNUMU

Yirmi altı yaşında kadın hasta, acil kliniğimize ayaktan başvurdu. Hastanın 12 saat önce araç içi trafik kazası geçirdiği, kaza anında arka koltukta oturduğu ve boynunu ön koltuğun köşesine çarptığı öğrenildi. Olay sonrası ağrı dışında şikayeti olmaması nedeniyle hastaneye başvurmadığı, sonrasında yutma zorluğu, artan boğaz ağrısı ve ses kısıklığı olması nedeniyle kliniğimize başvurduğu öğrenildi.

Hastanın fiziksel incelemesinde vital bulguları stabildi. Boyun ön kısmında oblik şekilde 7x3 santimetre boyutunda basmakla hassasiyet olan hiperemik alan

Haydarpaşa Numune Eğitim ve Araştırma Hastanesi,

¹Acil Tıp Kliniği, ²Radyoloji Kliniği, İstanbul;

³Şişli Etfal Eğitim ve Araştırma Hastanesi,

Kulak Burun Boğaz Kliniği, İstanbul.

Departments of ¹Emergency Medicine, ²Radiology,
Haydarpaşa Numune Training and Research Hospital, İstanbul;
³Department of Otolaryngology, Sisli Etfal Training and Research Hospital,
İstanbul, Turkey.

İletişim (Correspondence): Dr. Mehmet Özgür Erdoğan. Haydarpaşa Numune Hastanesi, Tıbbiye Cad., Kadıköy 34710 İstanbul, Turkey.

Tel: +90 - 216 - 542 32 32 e-posta (e-mail): ozgurtheerdogan@mynet.com

mevcuttu (Şekil 1a). Hastanın çekilen servikal grafilerinde patoloji yoktu. Hastanın boyun bilgisayarlı tomografisinde (BBT) hiyoid kemik kırığına rastlandı (Şekil 1b). Radyoloji kliniği tarafından hiyoid kırığı tanısı doğrulandı. Hasta, kulak burun boğaz (KBB) kliniği ile konsülte edildi. 70 derece açılı teleskopla transoral indirekt laringoskopisi yapılan hastada havayolunda ödem, laserasyon gözlenmedi. Hasta acil servis kliniğinde gözleme alındı. Hastaya baş elevasyonu, soğuk uygulaması, konuşma ve oral alım yasağı uygulandı. Sistemik steroid (60 miligram prednisolon) verilen hasta 24 saat gözlem sonrası klinik değişiklik olmaması nedeniyle taburcu edildi. Hastaya izlem amacı ile KBB polikliniğine başvurması önerildi.

TARTIŞMA

Ası ve boğma girişimi haricinde, künt travmaya bağlı hiyoid kemik kırıkları nadir görülürler.^[1] Bu kırığın nadir olmasının birkaç nedeni vardır. Hiyoid mandibula tarafından iyi korunmuş olup fasiyal travmalar genellikle mandibula kırığı ile sonuçlanır.^[3] Hiyoid kemik vücutta herhangi bir kemikle eklem yapmayan bir kemik olup bu özelliği tüm yönlerde mobilite özelliğini kazandırmaktadır. Hiyoid kemiğin her yönde hareketliliği kırılmaya karşı koruyucu katkı sağlar.^[4,5] Bizim olgumuzda hiyoid kemik hasta boynunu doğrudan araba ön koltuğunun köşesine çarptığı için mandibula tarafından korunmamıştır. Ayrıca hiyoid kemik servikal vertebra ile koltuk arasında sıkıştığı için mobiliteside kırılmaya karşı koruyucu olmamıştır.

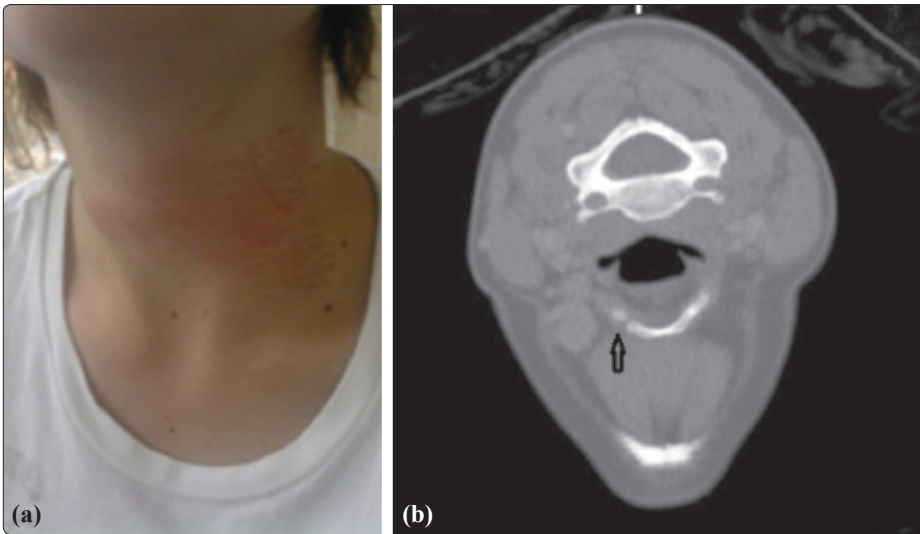
Literatürde genelde boğma girişimi ya da ası ile ilişkili hiyoid kırıkları mevcuttur. Hatta adli tıp uz-

manları otopsi esnasında kırık hiyoid varlığını boğulma açısından ararlar.^[5,6] Bunun dışında literatürde direkt travma, spor ilişkili yaralanma, hiperekstansiyon kırığı şeklinde bildirilmiş olgular vardır.^[7] Olgumuzda hiyoid üzerine gelen direkt travma sonucu ortaya çıkmıştır.

Hiyoid kırıkları semptomsuz olabilir veya çoklu yaralanmaların arasında dikkatten kaçabilir.^[8] Bizim olgumuzda, hastaneye olaydan 12 saat sonra şikayetlerinin artması üzerine başvurmuştur.

Hiyoid kırıklarını göstermede en iyi yöntem BBT'dir. Larinks travması açısından klinik şüphe olduğu zaman tomografik değerlendirme önemlidir.^[7] Bu olguda çekilen BBT net olarak hiyoid kemik kırığını ortaya koymaktadır. Hastanın hiyoid kırığı tanısının konulması; laringoskopi ile hava yolu açıklığının ve laserasyonların gösterilmesini gerekli kılar.^[8] Bir çalışma, solunum sıkıntısının hızla gelişebileceğini ve hayatı tehdit edici düzeyde olabileceğini ifade etmiştir.^[9] Bizim hastamızda yapılan indirekt laringoskopide hava yolu doğal değerlendirilmiştir. Uzun dönemde ise hiyoid kırığı sonrasında gelişen disfaji, boyun fleksiyonu esnasında krepitasyon ve eksternal karotis arter psödoanevrizması rapor edilmiştir.^[9]

Hiyoidin açık kırıklarında, hava yolu tıkanıklığı, laringeal perforasyonlar ve konservatif tedaviye yanıt vermeyen semptomların varlığında eksplorasyon gerekir.^[2,8] Açık kırıklarda boyun eksplorasyonu debriyaj, stabilizasyon ve kopan parçaların çıkarılması açısından önemlidir.^[8] Hiyoid kırıklarının çoğu cerrahi tedavi gerektirmez. Çoğunlukla 24 saatlik gözlem, baş boyun elevasyonu, oral gıda alımının kesilmesi,



Şekil 1. (a) Boyun ön kısmında oblik şekilde 7x3 santimetre boyutunda basmakla hassasiyet olan hiperemik alan mevcut. (b) Bilgisayarlı tomografide hiyoid kemik kırığına rastlandı.

Renkli şekil derginin online sayısında görülebilir (www.tjtes.org)

KAYNAKLAR

konuşma yasağı, sistemik steroidler ve ağrı kesiciler yeterli olmaktadır.^[7] Bizim hastamızda da bu tedavi uygulanmış ve olası komplikasyonlar gelişmemiştir. Laringeal travmaların çeşitliliği ve görüntüleme yöntemlerindeki gelişim nedeniyle bu travmaların daha sık karşımıza çıkacağı açıktır.^[8] Özellikle çene altından bağlanan motosiklet kasklarına bağlı kırık bildirilmiştir.^[9] Yalnızca hiyoid kırıklarında değil asıdan künt boyun travmalarına kadar tüm laringeal travmalarda gereken gözlem süresine uymak, baş yükseltilmesi ile izlemine yapmak ve havayolu tıkanıklığı riski ile mücadele etmek hasta mortalitesini ve geç dönem komplikasyonları azaltacaktır.^[7]

Sonuç olarak, boyuna gelen künt darbelerde hiyoid kırığından şüphelenilmeli ve boyun hassasiyeti varsa tomografi ile kırık araştırılmalıdır. Hastalarda kırık olması durumunda baş yükselmesi, hava yolu tıkanıklığı açısından uzun süreli gözlem ve yakın takip önemlidir.

Yazar(lar) ya da yazı ile ilgili bildirilen herhangi bir ilgi çakışması yoktur.

1. Campbell AS, Butler AP, Grandas OH. A case of external carotid artery pseudoaneurysm from hyoid bone fracture. *Am Surg* 2003;69:534-5.
2. Spielmann PM, Hathorn IF, Clarke JK, Denholm S. Hyoid bone fracture identified only with nasal Valsalva manoeuvre. *J Laryngol Otol* 2010;124:431-2.
3. Dickenson AJ. Fracture of the hyoid bone following minimal trauma. *Injury* 1991;22:420-1.
4. Williams PL, Bannister LH, Berry M, Collins P, Dyson M, Dussek JE, et al., editors. *Gray's anatomy*. 38th ed. New York: Churchill Livingstone Inc; 1995. p. 582.
5. Saladin K. *Anatomy and physiology*. 2nd ed. New York: McGraw-Hill Companies Inc; 2001.
6. Mukhopadhyay PP. Predictors of hyoid fracture in hanging: Discriminant function analysis of morphometric variables. *Leg Med (Tokyo)* 2010;12:113-6.
7. Szeremeta W, Morovati SS. Isolated hyoid bone fracture: a case report and review of the literature. *J Trauma* 1991;31:268-71.
8. Levine E, Taub PJ. Hyoid bone fractures. *Mt Sinai J Med* 2006;73:1015-8.
9. Kuo LC, Lin HL, Chen CW, Lee WC. Traumatic hyoid bone fracture in patient wearing a helmet: a case report. *Am J Emerg Med* 2008;26:251.e1-2.