



# Sıçanlarda karaciğer laserasyon modelinde Ankaferd Blood Stopper ve fibrin yapıştırıcının hemostatik etkinliğinin karşılaştırılması

Comparison of the hemostatic efficiency of Ankaferd Blood Stopper and fibrin glue on a liver laceration model in rats

Cevher AKARSU,<sup>1</sup> Mustafa Uygur KALAYCI,<sup>1</sup> Erkan YAVUZ,<sup>1</sup> Selvinaz ÖZKARA,<sup>2</sup> Berk GÖKÇEK,<sup>1</sup> Yaşar ÖZDENKAYA,<sup>1</sup> Orhan YALÇIN<sup>1</sup>

## AMAÇ

Ankaferd Blood Stopper® (ABS) son yıllarda kullanıma giren, organik kökenli topikal bir hemostatik ajandır. Bu çalışmanın amacı, sıçanlarda karaciğer laserasyon modelinde halen yaygın klinik kullanımda olan fibrin yapıştırıcı (FY) ile ABS'nin etkinliği karşılaştırmaktır.

## GEREÇ VE YÖNTEM

Wistar Albino cinsi 32 adet sıçan eşit olarak rastgele dört gruba ayrıldı. Sham grubunda (Grup 1) karaciğer sadece eksplore edildi. Çalışma gruplarında (Grup 2, 3, 4) karaciğer sol lob ön yüzünde 1 cm uzunluğunda 2 mm derinliğinde 3 adet laserasyon oluşturuldu. Grup 2 ve 3'de sırasıyla ABS ve FY topikal hemostatik olarak kullanıldı ve kanama kontrol altına alındı. Kontrol grubunda (Grup 4) hiçbir materyal kullanılmadı. Kanama zamanı, hematokrit düzeyindeki değişiklikler, karın içi yapışıklık düzeyi ve histopatolojik etkileri değerlendirildi.

## BULGULAR

ABS ve FY gruplarında topikal hemostaz zamanı arasında anlamlı fark bulunmazken, kontrol grubunda bu süre belirgin olarak daha uzundu, sırasıyla 17 (15-20) sn, 18 (16-20) sn, 70 (64-74) sn ( $p<0,05$ ). Karın içi yapışıklık değerlendirmesinde çalışma grupları arasında belirgin farklılık görülmedi, Grup 1: 1 (0-1), Grup 2: 2 (1-3), Grup 3: 2 (1-3), Grup 4: 2 (1-3) ( $p>0,05$ ). Mikroskopik incelemede ABS ve FY'nin karaciğer ve çevre dokulardaki histopatolojik etkilerinin benzer olduğu görüldü ( $p>0,05$ ).

## SONUÇ

ABS sıçanlarda karaciğer laserasyon modelinde FY ile eşit topikal hemostatik etkinliğe sahiptir. Karın içi kullanımda yapışıklık ve histopatolojik etkileri açısından her iki materyal arasında anlamlı fark yoktur.

**Anahtar Sözcükler:** Adezyon; ankaferd; karaciğer; topikal hemostaz.

## BACKGROUND

Ankaferd Blood Stopper® (ABS) is an organic topical hemostatic agent that has become available in recent years. The aim of this study was to compare the effectiveness of ABS in a liver laceration model in rats with that of fibrin glue (FG), which is currently being used widely in clinics.

## METHODS

Thirty-two Wistar Albino type rats were randomly divided into four groups. In the Sham group (Group 1), only the liver was explored. In the other study groups (Groups 2, 3 and 4), three incisions were performed, each 1 cm long and 2 mm deep, on the front of the left lobe of the livers. In Groups 2 and 3, ABS and FG were used as hemostatic agents, respectively. No materials were used for the injuries in the Control Group (Group 4). Bleeding periods, changes in the hematocrit levels, intraabdominal adhesion levels, and histopathological effects were taken into consideration.

## RESULTS

There was no significant difference between the period of hemostasis in Groups 2 and 3, whereas the same period was evidently longer in Group 4 (17 (15-20) sec, 18 (16-20) sec, 70 (64-74) seconds, respectively;  $p<0.05$ ). No significant difference was detected between the groups regarding intraabdominal adhesion levels (Group 1: 1 (0-1), Group 2: 2 (1-3), Group 3: 2 (1-3), Group 4: 2 (1-3);  $p>0.05$ ). Microscopic evaluations revealed similar histopathological effects of ABS and FG on the liver and surrounding tissues ( $p>0.05$ ).

## CONCLUSION

The topical hemostatic effectiveness of ABS was shown to be comparable to FG in a liver laceration model in rats. There was no significant difference between these materials regarding adhesion formation in intraabdominal use or histopathological effects.

**Key Words:** Adhesion; ankaferd; liver; topical hemostatic.

<sup>1</sup>Okmeydanı Eğitim ve Araştırma Hastanesi, 4. Genel Cerrahi Kliniği, İstanbul; <sup>2</sup>Haydarpaşa Eğitim ve Araştırma Hastanesi Patoloji Kliniği, İstanbul.

<sup>1</sup>Department of General Surgery, Okmeydanı Training and Research Hospital, İstanbul; <sup>2</sup>Department of Pathology, Haydarpaşa Training and Research Hospital, İstanbul, Turkey.

Karaciğerin geniş ve çok şekilli yüzeyi, kas içermemesi, ince bir kapsülle çevrili olması, kanamaların dikiş ve koterizasyon gibi klasik yöntemlerle kontrolüne imkan vermeyebilir. Enflamasyon ve siroz gibi yapısal patolojiler de karaciğerde hemostazı güçleştirmektedir.<sup>[1-2]</sup> Bu durum karaciğer cerrahisinde topikal hemostatik ajan kullanımını gerektirebilir.<sup>[3]</sup> Klasik yöntemlerle veya inorganik kökenli topikal hemostatik ajanlarla yapılan hemostazlar yanık, nekroz ve artmış enflamasyon gibi sorunlara yol açabilir.<sup>[4-8]</sup>

Fibrin yapıştırıcı (FY) cerrahi pratikte geniş kullanım alanına sahip, organik kökenli topikal hemostatik ajandır. Depolama, hazırlık ve uygulama süreci kullanımını sınırlayabilir. Karaciğer ve dalak cerrahisinde kullanımının kanama kontrolündeki etkisi gösterilmiştir.<sup>[9-13]</sup>

Ankaferd Blood Stopper® (ABS) son yıllarda klinik kullanıma giren, bitkisel kökenli, topikal hemostatik ajandır. Hemostazı, kanama pıhtılaşma faktörlerinden bağımsız olarak, enkapsüle protein ağı ile fokal eritrosit agregasyonunu sağlayarak gerçekleştirir.<sup>[14]</sup> Hazırlama ve uygulaması FY'ye göre daha kolaydır. Biz de bu nedenle bu ürün ile halen yaygın klinik kullanımı olan FY'nin topikal etkinliklerinin karaciğer laserasyonu modelinde karşılaştırmayı amaçladık.

## GEREÇ VE YÖNTEM

Bu çalışmada ağırlıkları 240-280 gr arasında değişen, 32 adet dişi Wistar Albino cinsi siçan kullanıldı. Çalışma *European Community Council* kurallarına uygun olarak İstanbul Üniversitesi İstanbul Tıp Fakültesi Etik Komitesi'nin izni ile DETAE'de (protokol: 157/2009-24-12-2009) yapıldı.

Siçanlar sürekli olarak 22±1°C'deki oda sıcaklığında, 12 saatlik ışık ve karanlık siklusunda, standart pellet ve su ile beslendi. Deney yarı steril şartlarda gerçekleştirildi. Denekler on iki saatlik açlıkla cerrahiye alındı. Anestezi, intramusküler olarak uygulanan 75 mg/kg ketamin HCl (Ketalar, Parke Davis, Eczacıbaşı, İstanbul, Türkiye) ve periton içine uygulanan 5 mg/kg ksilazin (Alfazyne 2%, EgeVet, İzmir, Türkiye) ile sağlandı. Denekler rastlantısal olarak seçilen 8'erli 4 gruba ayrıldı. Birinci grup sham grubu, 2. grup ABS tedavi grubu, 3. grup FY tedavi grubu, 4. grup kontrol grubu olarak gruplandırıldı. Siçanlar tartıldıktan sonra kuyruk veninden hematokrit değeri ölçümü için kan alındı. Sham grubu sadece hematokrit ölçümü ve cerrahi sonrası 7. günde yapışıklık değerlendirmesi için kullanıldı. Karın orta hat kesisi ile 3 cm açıldı. Birinci grupta karın açılarak karaciğer kontrol edildi, başka işlem yapılmadan karın 3/0 polipropilen ile devamlı tarzda ve tek kat halinde kapatıldı. Çalışma gruplarında (2., 3. ve 4. gruplar) periton boşluğunun açılmasını takiben, karaciğer sol lobunda anterior yüzde 1 cm uzunluğunda, 2 mm de-

rinliğinde toplam 3 adet iyatrojenik laserasyon meydana getirildi. İkinci grupta ABS (patent no 2007-0-114485; Trend Teknoloji A.Ş., İstanbul) kanayan laserasyon alanına yaklaşık 1 cm uzaklıktan enjektör ile sprey şeklinde püskürtüldü. Üçüncü grupta ise prospektüsünde belirtildiği şekilde hazırlanan FY (Tisseel Kit 2.0 ml, Eczacıbaşı Baxter) yaklaşık 1 cm'den laserasyon alanına püskürtüldü. Uygulama sonrası kronometrik olarak kanama zamanı ölçüldü. Kanamanın durmaması halinde ABS ve FY grubunda ek uygulama sayısı kaydedildi. Kontrol grubunda laserasyon sonrası kanayan alana hiç bir uygulama yapılmadan kanama zamanı ölçüldü ve karın kapatıldı. Ameliyat sonrası dönemde tüm deneklere 3 ml serum fizyolojik deri altına uygulandı. İlk gün oral katı gıda verilmedi ve takip eden günlerde standart siçan yemi ile beslendi. Ameliyat sonrası 7. günde denekler standart anestezi ile uyutuldu. U şeklinde bir kesi ile karın açılarak yapışıklar gözlemlendi. Yapışıklıklar Bothin metoduna göre değerlendirilerek kaydedildi.<sup>[15]</sup> Her yapışıklık 1 puan olarak değerlendirildi. Hematokrit değerleri için alt vena kavadan kan alındı. Karaciğer, laserasyon alanı çevresindeki yapışıklıklarla beraber çıkartılarak, doku örnekleri %10 formalinde fikse edildi. Siçanlar karın içi kanama ile öldürüldü.

## Patolojik İnceleme

Formalinde fikse doku örnekleri rutin doku takip işlemlerinden geçirilerek, parafin bloklar haline getirildi. Bloklardan 3-5 mm kalınlıkta alınan kesitler, hematoksilin-eozin ve mason trikrom ile boyandı. Karaciğer parankiminde kanama, hidropik dejenerasyon, portal alanda enflamasyon, hepatosit nekrozu, dev hücre oluşumu, granülasyon dokusu, fibrozis mevcudiyeti ve derecesine göre skorlandırıldı. Bu patolojik kriterlerin yokluğu: 0, Hafif: 1 puan; Orta: 2 puan; Ağır: 3 puan olarak değerlendirildi.

## İstatistiksel Analiz

Çalışmada elde edilen bulgular değerlendirilirken, istatistiksel analizler için "SPSS (*Statistical Package for Social Sciences*) for Windows 15.0" programı kullanıldı. Niceliksel verilerin karşılaştırılmasında ve parametrelerin gruplar arası karşılaştırmalarında Kruskal-Wallis testi, farklılığa neden olan grupların tespitinde Mann-Whitney U test kullanıldı. Tekrarlanan ölçümlerin incelenmesinde Wilcoxon testi kullanıldı. Kanama süreleri One Way Anova testi kullanılarak kıyaslandı. Sonuçlar %95'lik güven aralığında, anlamlılık p<0,05 düzeyinde değerlendirildi. Veriler, normal dağılıma uyma durumuna göre ortamala (±) standart sapma veya medyan (minimum-maksimum) şeklinde ifade edildi.

## BULGULAR

Grupların birinci ve ikinci ameliyat öncesi ortalama ağırlık değişimleri arasında anlamlı fark yoktu.

Karaciğer laserasyonundan sonra tespit edilen medyan (minimum - maksimum) kanama zamanı değerleri 2. grup için 17 (15-20) sn, 3. grup için 18 (16-20) sn ve 4. grup için 70 (64-74) sn idi. Kanama zamanı açısından ikinci ve 3. gruplar anlamlı bir fark bulunmazken ( $p>0,05$ ), her iki grup ile 4. grup arasında anlamlı fark olduğu saptandı ( $p<0,05$ ). İkinci grupta deneklerin ikisinde iki defa uygulama gerekli oldu. Gruplardaki ameliyat öncesi ve sonrası ortalama hematokrit değerleri 1., 2., 3. ve 4. grup için ortalama değerleri sırasıyla  $46\pm 2$  ve  $45\pm 2$ ,  $47\pm 1$  ve  $44\pm 1$ ,  $48\pm 2$  ve  $45\pm 2$ ,  $48\pm 2$  ve  $34\pm 4$  olarak saptandı. Birinci, 2. ve 3. grupların ameliyattan önce ve sonra ölçülen hematokrit değerleri arasında anlamlı fark bulunmadı ( $p>0,05$ ). Buna karşın, 4. grubun ameliyat öncesi ortalama hematokrit değeri diğer gruplarınkiyle benzer iken ( $p>0,05$ ), ameliyat sonrası ortalama hematokrit değeri diğer gruplarınkinden anlamlı olarak düşük bulundu ( $p<0,05$ ).

Karın içi yapışıklıkların değerlendirilmesinde yapışıklıklar sıklıkla omentum ile karaciğer ve omentum ile abdominal skar arasındaydı. Medyan (minimum - maksimum) yapışıklık skorları 1., 2., 3. ve 4. grup için sırasıyla 1 (0-1), 2 (1-3), 2 (1-3) ve 2 (1-3) olarak belirlendi. Çalışma grupları arasında anlamlı farklılık gözlenmedi ( $p>0,05$ ).

### Patolojik Değerlendirme

Portal alanda fibrozis ve parankimde kanama skorları, kontrol grubunda, ABS ve FY gruplarında medyan (minimum - maksimum) değerleri sırasıyla 2 (1-2), 1 (1-0), 1 (1-0) olup kontrol grubuna göre bu lezyonların daha hafif olduğu saptanmıştır ( $p<0,05$ ). Diğer patolojik kriterlerde gruplar arasında anlamlı fark saptanmadı ( $p>0,05$ ). Tüm gruplara ait örneklerde karaciğerin lobuler yapısının korunduğu portal alan ve santral ven arasındaki ilişkinin normal sınırlarda olduğu gözlemlendi. Portal triad düzenli yapıda olup, safra kanal harabiyeti yönünde bulgu saptanmadı. Ayrıca safra

sızıntısı gözlenmedi. Sınırlayıcı membranlar fokal birkaç portal alan dışında korunmuştu (Şekil 1, 2).

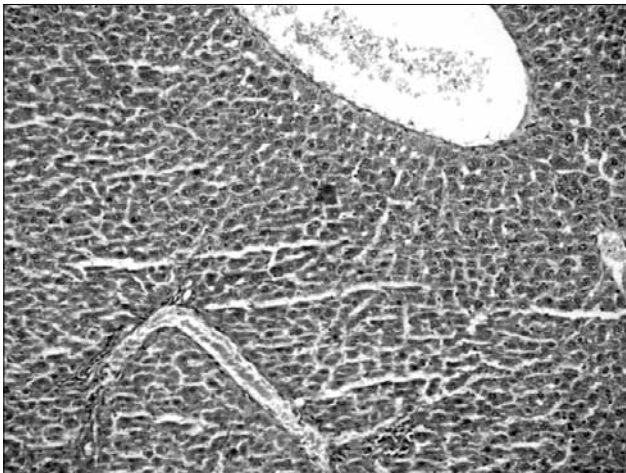
### TARTIŞMA

Son yıllarda gelişen cerrahi teknikler ve cihazlar yardımıyla karaciğerdeki kanamanın kontrolü, karaciğer cerrahisindeki mortalite ve morbiditeyi anlamlı olarak azaltmıştır. Ameliyat süresinin kısalması için, kanamanın kontrolünde topikal hemostatiklerin kullanımı da cerraha avantaj sağlayabilir. Günümüzde Japonya'da topikal hemostatiklerin karaciğer cerrahisinde standart bir endikasyon olmadan kullanımı %60'a kadar çıkmıştır.<sup>[2-16]</sup> Bu ajanların seçiminde cerrahın tercihi kadar, hemostatik materyalin yapısı, kanamanın ciddiyeti, acil ya da elektif cerrahi yaklaşımlar gibi faktörler oynar. Fiyat, uygulama kolaylığı ve muhafaza edilme özellikleri de seçimi etkilemektedir.<sup>[17,18]</sup>

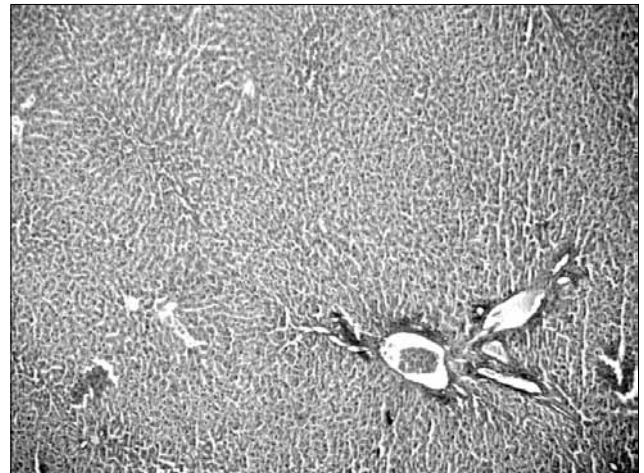
Fibrin derivelere topikal hemostatik olarak denemiş materyallerdir. Topikal hemostazis başta olmak üzere yapışıklık formasyonu, yara kapanması, fistül tedavisi ve doku yapıştırma gibi birçok cerrahi işlemde başarıyla kullanılmışlardır.<sup>[19-21]</sup>

ABS T.C. Sağlık Bakanlığı'nca yüzeysel cilt ve diş hastalıklarındaki kanamalarda kullanımına izin verilen ruhsatlı bir üründür. ABS'nin karın içerisinde ve karaciğer cerrahisinde, klinik ve deneysel kullanımı ile ilgili çalışma sayısı sınırlıdır. ABS bitkisel kökenli, organik bir hemostatiktir. Ekstraktı meydana getiren maddeler endotel, kan hücreleri, anjiyogenezis, hücresel çoğalma, vasküler dinamikler ve hücreler arası etkileşim üzerinde bazı özel etkilere sahiptirler. ABS etkilerini hem fibrinojen hem de aglütinasyonu sağlayan proteinler üzerinden gerçekleştirir. Kan hücreleri ve kan proteinleri, ABS'nin kanama bölgesinde ağ yapısının oluşumunu sağlamasına yardım ederler.<sup>[22-25]</sup>

ABS sıvı formda, oda sıcaklığında muhafaza edilebilir ve henüz allerjen özelliği gösterilmemiş bir ürün-



Şekil 1. Ankaferd grubuna ait karaciğer doku kesiti (H-E x 100).



Şekil 2. Fibrin yapıştırıcı grubuna ait karaciğer doku kesiti (H-E x 40).

dür. FY gibi püskürtülerek kullanılması geniş ve amorf bir yüzey alanına uygulama kolaylığı sağlamaktadır. Çalışmamızda hazırlık ve uygulamadaki bu özelliğini belirgin şekilde gördük. ABS ve FY'nin karaciğerdeki ortalama topikal hemostatik etkinlik süresi benzerdi (sırasıyla 17 sn - 18 sn).

ABS'nin sıçanlarda karaciğer parsiyel rezeksiyonunda dikiş materyali ile karşılaştırılmasında, karaciğer laserasyon modelinde ve intravenöz heparin anti koagulan uygulanmış parsiyel nefrektomili sıçanlarda, *oxidized cellulose* (Surgicel) ile karşılaştırılmasında eşit hemostatik etkinlikte olduğu, fibrozis, enflamasyon ve doku hasarı meydana getirmediği gösterilmiştir.<sup>[26-28]</sup>

ABS'nin klinik olarak endoskopik uygulamalarda gastrointestinal kanalda hepatikojejunostomi, Dieulafoy lezyonu ve soliter rektal ülser kanamalarında etkin olduğu gösterilmiştir.<sup>[29-32]</sup> Bu bulgular bize ABS'nin FY gibi laparoskopik ve endoskopik cerrahi işlemlerde kullanılabileceğini düşündürdü.

Çalışmamızda her iki deney grubunda yapılan histopatolojik incelemede, safra kanaliküllerinden safra sızıntısı tespit edilmedi. Bu bulgu ABS'nin oluşturduğu protein matriksin FY gibi safra kanallarını kapatabileceğini düşündürmekle beraber üzerinde çalışılması gerekmektedir.<sup>[33]</sup> Makroskopik ve histopatolojik incelemede lokal irritasyon, enfeksiyon, apse gibi bulgulara rastlanmadı. Dikiş, koterizasyon, ligasyon veya inorganik topikal hemostaz kullanımı sonucunda meydana gelebilen nekroz, çalışmamızda gözlenmedi. FY ve ABS grupları arasında morfolojik olarak belirgin anlamlı bir fark yoktu. Her iki grupta en yaygın görülen histopatolojik bulgu hafif hidropik dejenerasyon varlığı idi. Yapılan kollajen lif boyasında iki karaciğer dokusunda bazı portal alanlardaki hafif fibröz ekspansiyon dışında fibrozis yönünde bulgu saptanmadı.

ABS ve FY gruplarında histopatolojik değerlendirilmedeki bulguların benzer olması karın içi etkilerinin hemen aynı düzeyde olduğunu göstermektedir. Ayrıca yapışıklık değerlerinin de aynı olması bu durumu açıklayabilir. Yine de karın içinde yüksek miktarlarda kullanım gerektirebilecek ve protein ağı oluşturarak etki eden bir topikal hemostatik materyalin klinik kullanımında yapışıklık, apse ve sıvı koleksiyon gibi olası yan etkileri dikkate alınmalıdır.

Sonuç olarak, ABS sıçanlarda karaciğerdeki deneysel laserasyon modelinde FY ile eşit topikal hemostatik etkinlik göstermiştir. Çalışmamızın sonuçlarına göre ABS karaciğerde ve yakın çevresinde meydana getirdiği etkiler açısından FY kadar güvenli ve etkin bir üründür.

## KAYNAKLAR

1. Clark WR Jr, Leather RP. Haemostasis during liver resections. *Surgery* 1970;67:556-7.

2. Cogbill TH, Moore EE, Jurkovich GJ, Feliciano DV, Morris JA, Mucha P. Severe hepatic trauma: a multi-center experience with 1,335 liver injuries. *J Trauma* 1988;28:1433-8.
3. Jarnagin WR, Gonen M, Fong Y, DeMatteo RP, Ben-Porat L, Little S, et al. Improvement in perioperative outcome after hepatic resection: analysis of 1,803 consecutive cases over the past decade. *Ann Surg* 2002;236:397-407.
4. Wright JK, Kalns J, Wolf EA, Traweek F, Schwarz S, Loeffler CK, et al. Thermal injury resulting from application of a granular mineral hemostatic agent. *J Trauma* 2004;57:224-30.
5. Dogan S, Kocaeli H, Doygun M. Oxidized regenerated cellulose as a cause of paraplegia after thoracotomy: case report and review of the literature. *Spinal Cord* 2005;43:445-7.
6. Henry MC, Tashjian DB, Kasowski H, Duncan C, Moss RL. Postoperative paraplegia secondary to the use of oxidized cellulose (Surgicel). *J Pediatr Surg* 2005;40:E9-11.
7. Gao HW, Lin CK, Yu CP, Yu MS, Chen A. Oxidized cellulose (Surgicel) granuloma mimicking a primary ovarian tumor. *Int J Gynecol Pathol* 2002;21:422-3.
8. Nagamatsu M, Podratz J, Windebank AJ, Low PA. Acidity is involved in the development of neuropathy caused by oxidized cellulose. *J Neurol Sci* 1997;146:97-102.
9. Köckerling F, Schneider C, Reymond MA, Hohenberger W. Controlling complications in laparoscopic cholecystectomy: diffuse parenchyma hemorrhage in the liver parenchyma. *Zentralbl Chir* 1997;122:405-8. [Abstract]
10. Gibble JW, Ness PM. Fibrin glue: the perfect operative sealant? *Transfusion* 1990;30:741-7.
11. Olmi S, Scaini A, Erba L, Bertolini A, Guaglio M, Croce E. Use of fibrin glue (Tissucol) as a hemostatic in laparoscopic conservative treatment of spleen trauma. *Surg Endosc* 2007;21:2051-4.
12. Chapman WC, Clavien PA, Fung J, Khanna A, Bonham A. Effective control of hepatic bleeding with a novel collagen-based composite combined with autologous plasma: results of a randomized controlled trial. *Arch Surg* 2000;135:1200-5.
13. Schwartz M, Madariaga J, Hirose R, Shaver TR, Sher L, Chari R, et al. Comparison of a new fibrin sealant with standard topical hemostatic agents. *Arch Surg* 2004;139:1148-54.
14. Goker H, Haznedaroglu IC, Ercetin S, Kirazli S, Akman U, Ozturk Y, et al. Haemostatic actions of the folkloric medicinal plant extract Ankaferd Blood Stopper. *J Int Med Res* 2008;36:163-70.
15. Bothin C, Okada M, Midtvedt T, Perbeck L. The intestinal flora influences adhesion formation around surgical anastomoses. *Br J Surg* 2001;88:143-5.
16. Nakajima Y, Shimamura T, Kamiyama T, Matsushita M, Sato N, Todo S. Control of intraoperative bleeding during liver resection: analysis of a questionnaire sent to 231 Japanese hospitals. *Surg Today* 2002;32:48-52.
17. Berrevoet F, de Hemptinne B. Clinical application of topical sealants in liver surgery: does it work? *Acta Chir Belg* 2007;107:504-7.
18. Tsugawa K, Koyanagi N, Hashizume M, Ayukawa K, Wada H, Tomikawa M, et al. Anatomic resection for severe blunt liver trauma in 100 patients: significant differences between young and elderly. *World J Surg* 2002;26:544-9.
19. Saed GM, Kruger M, Diamond MP. Enhanced matrix metalloproteinase expression by Tisseel in mesothelial cells, normal peritoneal fibroblasts, and adhesion fibroblasts. *Eur J Plast Surg* 2006;28:472-9.
20. Krishnan LK, Mohanty M, Umashankar PR, Lal AV. Com-

- parative evaluation of absorbable hemostats: advantages of fibrin-based sheets. *Biomaterials* 2004;25:5557-63.
21. Inalöz SS, Ak HE, Vayla V, Akin M, Aslan A, Sari I, et al. Comparison of microsuturing to the use of tissue adhesives in anastomosing sciatic nerve cuts in rats. *Neurosurg Rev* 1997;20:250-8.
  22. Matsuda H, Ando S, Kato T, Morikawa T, Yoshikawa M. Inhibitors from the rhizomes of *Alpinia officinarum* on production of nitric oxide in lipopolysaccharide-activated macrophages and the structural requirements of diarylheptanoids for the activity. *Bioorg Med Chem* 2006;14:138-42.
  23. Lee SJ, Umamo K, Shibamoto T, Lee KG. Identification of volatile components in basil (*Ocimum basilicum* L.) and thyme leaves (*Thymus vulgaris* L.) and their antioxidant properties. *Food Chem* 2005;91:131-7.
  24. Testai L, Chericoni S, Calderone V, Nencioni G, Nieri P, Morrelli I, et al. Cardiovascular effects of *Urtica dioica* L. (Urticaceae) roots extracts: in vitro and in vivo pharmacological studies. *J Ethnopharmacol* 2002;81:105-9.
  25. Sheela ML, Ramakrishna MK, Salimath BP. Angiogenic and proliferative effects of the cytokine VEGF in Ehrlich ascites tumor cells is inhibited by *Glycyrrhiza glabra*. *Int Immunopharmacol* 2006;6:494-8.
  26. Kalayci MU, Soyulu A, Eroglu HE, Kubilay D, Sancak B, Ugurluoglu C, et al. Effect of ankaferd blood stopper on hemostasis and histopathological score in experimental liver injury. *Bratisl Lek Listy* 2010;111:183-8.
  27. Tokgöz H, Karakaya K, Hanci V, Abduşoğlu M, Erol B, Türksoy O, et al. Protective value of a folkloric medicinal plant extract against mortality and hemorrhage in a life-threatening renal trauma model. *Urology* 2010;75:1515.
  28. Karakaya K, Ucan HB, Tascilar O, Emre AU, Cakmak GK, Irkorucu O, et al. Evaluation of a new hemostatic agent Ankaferd Blood Stopper in experimental liver laceration. *J Invest Surg* 2009;22:201-6.
  29. Kurt M, Disibeyaz S, Akdogan M, Sasmaz N, Aksu S, Haznedaroglu IC. Endoscopic application of ankaferd blood stopper as a novel experimental treatment modality for upper gastrointestinal bleeding: a case report. *Am J Gastroenterol* 2008;103:2156-8.
  30. Kurt M, Kacar S, Onal IK, Akdogan M, Haznedaroglu IC. Ankaferd Blood Stopper as an effective adjunctive hemostatic agent for the management of life-threatening arterial bleeding of the digestive tract. *Endoscopy* 2008;40:262.
  31. Ibis M, Kurt M, Onal IK, Haznedaroglu IC. Successful management of bleeding due to solitary rectal ulcer via topical application of Ankaferd blood stopper. *J Altern Complement Med* 2008;14:1073-4.
  32. Kurt M, Disibeyaz S, Akdogan M, Sasmaz N, Aksu S, Haznedaroglu IC. Endoscopic application of ankaferd blood stopper as a novel experimental treatment modality for upper gastrointestinal bleeding: a case report. *Am J Gastroenterol* 2008;103:2156-8.
  33. Erdogan D, Busch OR, Gouma DJ, van Gulik TM. Prevention of biliary leakage after partial liver resection using topical hemostatic agents. *Dig Surg* 2007;24:294-9.