

Nadir görülen bir hemopnömotoraks nedeni: Aberan sistemik arter

A rare cause of hemopneumothorax:
an aberrant systemic artery

Çağatay TEZEL, Erdal OKUR, Volkan BAYSUNGUR, Ersin ÇARDAK, Semih HALEZEROĞLU

Spontan hemopnömotoraks nadir görülen bir durumdur, genç hastalarda oluşabilecek hemodinamik dengesizliğe bağlı hipovolemik şok nedeniyle yaşamı tehdit edebilir. Hemopnömotoraksın nadir nedenlerinden biri apikal bölgede var olan aberran sistemik arterin akciğerin sönməsi sonucu gerilerek yırtılmasıdır. Literatürlerde bu durum nadir rastlanılan bir üçüncü neden olarak gösterilmektedir. Bu yazıda, spontan hemopnömotoraks nedeni olarak belirlenen aberran sistemik arter literatür eşliğinde tartışıldı.

Anahtar Sözcükler: Hemopnömotoraks; pnömotoraks; vasküler anomali.

Spontaneous hemopneumothorax is a rare situation that can be life-threatening in young patients presenting hemodynamic instability due to hypovolemic shock. One of the extraordinary causes of hemopneumothorax is rupture of an apically located aberrant artery after pneumothorax, which is noticed as a third etiological factor in the literature. This case is presented in order to highlight this uncommon etiological factor together with the literature.

Key Words: Hemopneumothorax; pneumothorax; vascular anomaly.

Spontan hemopnömotoraks (SHP), travma veya açık bir neden olmadan plevral boşluk içine kan ve hava birikmesi olarak ilk kez otopside Laennec tarafından 1828 de tarif edilmiş olup, Whittaker tarafından 1876 yılında tekrarlayan aspirasyonlarla tedavi edilmiştir.^[1] SHP genç erişkinlerde nadir görülen ancak hayatı tehdit edebilen klinik bir durumdur. Tüm spontan pnömotoraksların %1-12'sinde görülebildiği bildirilmiştir.^[2]

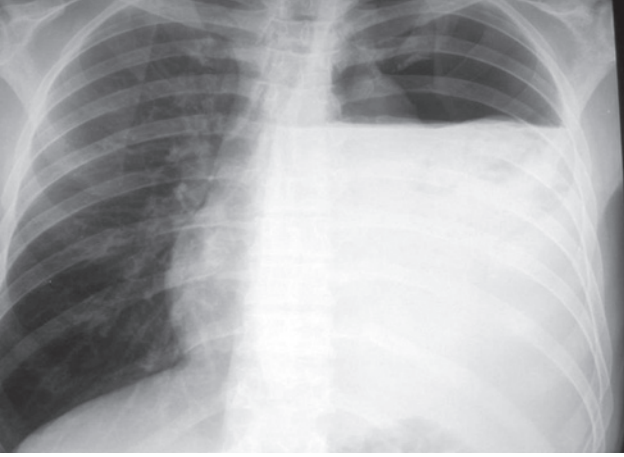
OLGU SUNUMU

Yirmi dokuz yaşında erkek hasta 5 gündür var olan nefes darlığı ve halsizlik şikayetiyle acil servisimize başvurdu. Fiziksel incelemesinde hastanın soluk ve dispneik olduğu görüldü. Nabız 130/dak, tansiyon arteriyel 130/80 mmHg idi. Oda havasında arteriyel kan gazında O₂ sat: %94,8, PO₂: 64,7 mmHg, PCO₂: 33,8 mmHg idi. Akciğer grafisinde sol hemitoraksta yerleşimli hidropnömotoraks ve mediastenine sağa doğru

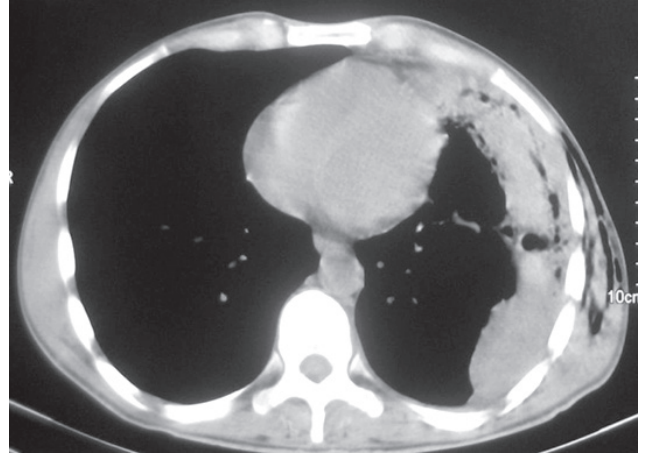
yer değiştirmiş olduğu izlendi (Şekil 1). Laboratuvar bulgularında lökosit 10,1 10³/μl, hemoglobin 7,4 gr/dl, hematokrit %21,9, trombosit 327 10³/μl olup, koagülometresi normal sınırlardaydı.

Bu bulgularla hastamıza 32 F polietilen dren ile tüp torokostomi uygulandı. 2500 ml hemorajik mayı boşaltıldı. Hemorajik drenajın hemotokrit düzeyi %18 idi. Hemogram değeri düşük olan hastaya 2 ünite eritrosit süspansiyon transfüzyonu yapıldı. 12 saatlik takibinde drenaj 800 ml olarak gerçekleşti. Kontrol akciğer grafisi ekspansiyon olan ve drenajı kesilen hastanın stabil olmasıyla toraks bilgisayarlı tomografisi (BT) çekildi. BT bulgularında, hematom ve plevral kalınlaşma ile uyumlu görünüm görülmesi üzerine cerrahi girişime karar verildi (Şekil 2).

Hastaya videotoraksokopik yöntemle hematom boşaltılması amaçlandı. Ancak yoğun plöroparankimal yapışıklıklardan dolayı lateral kas koruyucu torako-



Şekil 1. Akciğer grafisinde sol hidropnömotoraks ve buna bağlı sağa mediastinal şift.



Şekil 2. Toraks BT'sinde sol pleval kalınlaşma ve hemotom ile uyumlu görünüm. Eşlik eden sol cilt altı amfizemi izlenmekte.

tomi ile hematoma boşaltıldı. Akciğerin üzerindeki kalınlaşmaya neden olan debrisler temizlendi. Akciğerin serbestleştirilmesi sırasında subklavian arter ile üst lob apikal segment arasında anormal vasküler yapı görüldü (Şekil 3). Vasküler yapı klipslenip kesildi. Ameliyat sonrası dönemi sorunsuz geçen hastanın ikinci gün dreni çekildi, üçüncü gün taburcu edildi.

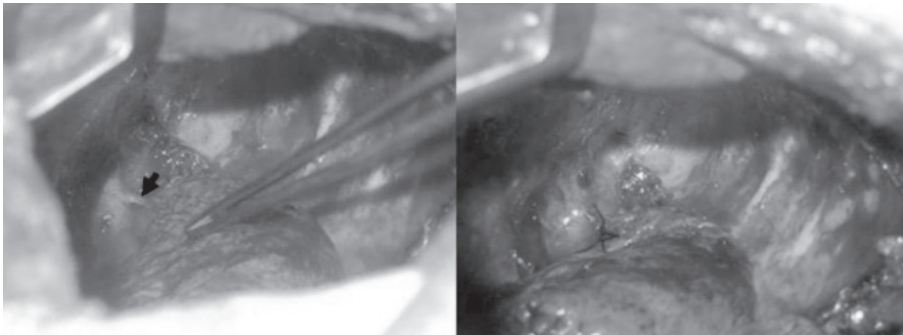
TARTIŞMA

SHP pleval kavite içerisine 400 ml'den fazla kanın biriktiği spontan pnömotoraksın eşlik ettiği durum olarak tanımlanmaktadır.^[3] Her ne kadar spontan pnömotoraks insidansı yüksek olsa da SHP nadir görülmektedir. Üç olası kanama mekanizması öngörülmüş olup, ilki akciğerin çökmesi sonrası, parietal ve visseral plevalar arasında oluşmuş küçük ve nonkontrakte damarların yırtılmasıdır,^[4] diğeri ise vaskülerize bir bölün rüptürüdür.^[3,4] Daha nadir görülen ve olgumuzda da SHP nedeni olan üçüncü sebep ise akciğer parankimine dal veren doğuştan aberan damarların pnömotoraks ile akciğerin çökmesi sonucu gerilip yırtılmasına bağlıdır.^[5,6] Olgumuzda gözlemlenmiş olan bu aberan arter, sol subklavian arterden dallanıp akciğerin apeksini beslemektedir.

Olgu sunumlarında, konservatif tedavi kanama-

nın 24 saatten az devamı halinde önerilmekteyse de^[7] özellikle kontrol akciğer grafilerinde akciğerin ekspansiyon kusurunun devam ettiği durumlarda parankimin bası etkisi ortadan kalkacağı ve var olan intrapleval negatif basınç nedeniyle kanamaların miktar ve süresi fazla olacaktır. Bununla birlikte olgumuzdaki gibi aberan damar kanamalarında damar yapılarının muscularis kas kitlesi zayıflığından pnömotoraksa sekonder kopma veya yaralanma sonucu yeterli konstriktte olamaması da kanamanın kendiliğinden durmasını güçleştiren bir diğer sebeptir.^[2]

SHP insidansının spontan pnömotorakslı hastalarının %2 ile %7,3 arasında olduğu gösterilmiştir.^[4] Karkaris ve arkadaşlarının 30 yıllık 3489 spontan pnömotoraks serisinin %2'sini SHP oluşturmaktadır.^[8] Bu seride SHP olan hastaların %22,5'inde konservatif tedavi başarılı olmuş olup, kalan 55 hastanın %40'ı hemorajik şoka bağlı acil şartlarda ameliyata alınmıştır. Diğerleri elektif şartlarda pıhtılı hemitoraksın irrigasyonu veya bül rezeksiyonu nedeniyle ameliyat edilmiştir. Bu grup hastalardaki torakotomi endikasyonları hipovolemik şok, hemorajik drenaj (100 ml/saat), hava kaçağının devamı, nükseden pnömotoraks olarak özetlenebilir; 448 olguluk bir diğer spontan pnömotoraks serisinde 27 (%5,5) SHP saptanmıştır, bu seride SHP'li



Şekil 3. Sol torakotomi ile sol subklaviyan arterden akciğer apikaline uzanan aberan arter.

olguların ortalama drenajları 1,020 ml olarak hesaplanmış, 9 olguda hemorajik şok bulguları saptanmıştır. Tüm olgulara videotorakoskopik cerrahi uygulanmış ve şok tablosu olan 9 olgunun 7'sinde hemotoraks sebebi aberan damar olarak tespit edilmiştir. Aberan damar kanamalı olgularda hemostaz hemoklips ile sağlanmıştır.^[4] Olgumuzun hikayesinin 5 günlük olması, ilk drenaj miktarının fazla olmasına rağmen takibinde drenaj olmaması, yeterli transfüzyonun ardında stabil hale gelmesi olguda konservatif yaklaşımımıza neden olmuştur.

Cerrahi yöntemlerden olan videotorakoskopik cerrahi, erken ve geç dönem tanı ve tedavide kullanılan, ameliyat sonrası ağrıyı ve hastanede kalış süresini azaltan en iyi yöntemdir. Erken cerrahi girişimle pıhtılı hemotoraksın videotorakoskopik yöntemle boşaltılması, hastaları ileriki dönemlerde olası bir dekortikasyon ameliyatından kurtarabilmektedir.^[2,4] Bu nedenle erken cerrahi girişim (torakotomi/video yardımcı cerrahi) tanı ve tedaviyi aynı anda başardığından, hastane kalış süresini kısalttığından nadir görülen klinik bir durum olan SHP'li hastalarda düşünülmelidir. Olgumuzda da cerrahi girişim erken dekortikasyonun başarı ile sağlanması amacıyla ilk hafta içerisinde gerçekleştirilmiştir. Düşük anestezi riski bulunan genç hastalarda, videotorakoskopik yöntemin torasik kaviteyi değerlendirme, olası hava kaçağı sebeplerinin tedavisi ve iyi drenaj gibi üstünlüğü vardır.^[9]

Sonuç olarak, bazı SHP olguları yoğun kanama nedeniyle hayatı tehdit eden hipovolemik şoka neden

olabilir. SHP nedeni olarak, akciğere giden sistemik bir aberan arterin olabileceği akılda tutulmalı ve cerrahi girişim sırasında böyle bir arter varlığı araştırılmalıdır.

KAYNAKLAR

1. Whitaker JT. Case of hemopneumothorax, relieved by aspiration. Clin Cincinnati 1876;10:793-8.
2. Tatebe S, Kanazawa H, Yamazaki Y, Aoki E, Sakurai Y. Spontaneous hemopneumothorax. Ann Thorac Surg 1996;62:1011-5.
3. Ohmori K, Ohata M, Narata M. Twenty-eight cases of spontaneous hemopneumothorax. J Jpn Assoc Surg 1988;36:1059-64.
4. Hsu NY, Shih CS, Hsu CP, Chen PR. Spontaneous hemopneumothorax revisited: clinical approach and systemic review of the literature. Ann Thorac Surg 2005;80:1859-63.
5. Muraguchi T, Tsukioka K, Hirata S, Fukuda S, Mizugami K, Kishi A, et al. Spontaneous hemopneumothorax with aberrant vessels found to be the source of bleeding: report of two cases. Surg Today 1993;23:1119-23.
6. Kurimoto Y, Hatamoto K, Hase M, Narimatsu E, Asai Y, Abe T. Aberrant artery as a source of bleeding in spontaneous hemopneumothorax. Am J Emerg Med 2001;19:326-7.
7. de Perrot M, Deléaval J, Robert J, Spiliopoulos A. Spontaneous hemopneumothorax--results of conservative treatment. Swiss Surg 2000;6:62-4.
8. Kakaris S, Athanassiadi K, Vassilikos K, Skottis I. Spontaneous hemopneumothorax: a rare but life-threatening entity. Eur J Cardiothorac Surg 2004;25:856-8.
9. Hwong TM, Ng CS, Lee TW, Wan S, Sihoe AD, Wan IY, et al. Video-assisted thoracic surgery for primary spontaneous hemopneumothorax. Eur J Cardiothorac Surg 2004;26:893-6.