



Balistik yaralanmaya bağlı karotiko-juguler fistül

Carotico-jugular fistula following a ballistic injury

Recep Oktay PEKER,¹ Mustafa ETLİ,¹ Ulaş SAĞLAM,¹ Zafer ERK,¹
Tülay Tunçer PEKER,² Mehmet ÖZAYDIN,³ Ahmet YEŞİLDAĞ⁴

Karotiko-juguler fistüller ateşli silah, kesici alet yaralanması sonucu veya iyatrojenik olabilir. Geç dönemde kalp yetersizliği, endokardit veya serebral embolizasyon gibi komplikasyonlarla ortaya çıkabilir. Bu yazıda nadir görülen karotiko-juguler fistülde bilgisayarlı tomografi (BT) anjiyografinin tedaviyi planlamaya katkısı ve görüntüleme bulgusu sunuldu. Otuz beş yaşında erkek hasta sağ servikal bölgeden ateşli silah yaralanmasıyla merkezimize ikinci saatte sevk edildi. Fiziksel incelemede sağ sternokleidomastoid kası yakınında hematoma ve çıkış deliği, şiddetli üfürüm ve trıl tespit edildi. Doppler ultrasonografi (USG) ve BT anjiyografi ile tanı konuldu. Cerrahi yaklaşım ile 6 mm politetrafloroetilen kullanılarak karotis artere, 12 mm Dacron greft ile de juguler vene interpozisyon yapıldı. Fistül traktı kapatıldı. Ameliyat sonrası altıncı ayda Doppler USG yapılan hasta antiagregan tedavi ile sorunsuz izlenmektedir.

Anahtar Sözcükler: Balistik yaralanma; bilgisayarlı tomografi anjiyografi; karotiko-juguler fistül.

Carotico-jugular fistulae are known complications of gunshot injuries and stab wounds, but they can be iatrogenic. Untreated, these lesions may lead to heart failure, endocarditis, or cerebral embolization. We present the computerized tomography (CT)-angiographic view and its value in the treatment strategy in carotico-jugular fistula. A 35-year-old male was referred in the second hour of a ballistic injury to the right side of the neck. Physical examination revealed hematoma, exit hole and thrill on the right sternocleidomastoid muscle. Diagnosis was confirmed with Doppler ultrasound and CT angiography. Surgical interposition with 6 mm polytetrafluoroethylene for the carotid artery and with 12 mm Dacron for the internal jugular vein was performed. The fistulous tract was ligated. In the postoperative sixth month, Doppler ultrasound was normal and the patient was on antiagregant therapy and healthy.

Key Words: Ballistic injury; carotico-jugular fistula; computed tomography angiography.

Arteriyel yaralanmalar yırtılma, diseksiyon, transeksiyon, anevrizma, psödoanevrizma, tromboz veya arteriovenöz fistül ile sonuçlanabilir. Ekstrakraniyal karotiko-venöz fistüller kafa kaidesine yakın seyri sebebiyle tedavi edilmediğinde inme, serebral ödem ve yüksek debili kalp yetersizliğine neden olabilir.^[1]

Travmatik karotiko-juguler fistüller nadir görülürler. Ateşli silah, kesici alet yaralanması sonucu veya iyatrojenik olabilir. Olguların çoğu geç dönemde bildirilmiştir.^[2,3]

Bu yazıda, ateşli silah yaralanması ile başvuran ve karotiko-juguler fistül ile komplike olan olgu sunuldu.

OLGU SUNUMU

Otuz beş yaşında erkek hasta sağ boyun bölgesinden ateşli silah yaralanmasını izleyen ikinci saatte merkezimize kabul edildi. Sağ boyun ön yüzden ciddi kanaması olan hastanın kanaması boyuna yapılan basıyla durmuştu. Fiziksel incelemede bilinç açık, nabız sayısı 90/dk düzenli, kan basıncı 120/65 mmHg. Hemoglobün 11,1 g/dl idi. Sağ boyun bölgesi anterior sternokleidomastoid kasının mediyal kısmında hematoma, 1,5x2 cm çıkış deliği ve trıl vardı. Sağ boyun postero-inferiorunda trapezius kası komşuluğunda 1-2 cm çapında giriş deliği tespit edildi. Kardiyak üfürüm yoktu. Sağ üst ekstremitede duyu ve motor defisit gözlenmedi. Renkli Doppler ultrasonografide (USG) sağ

Süleyman Demirel Üniversitesi Tıp Fakültesi, ¹Kalp-Damar Cerrahi Anabilim Dalı, ²Anesteziyoloji ve Reanimasyon Anabilim Dalı, ³Kardiyoloji Anabilim Dalı; Isparta; ⁴Selçuk Üniversitesi Meram Tıp Fakültesi Radyoloji Anabilim Dalı, Konya.

Departments of ¹Cardiovascular Surgery, ²Anesthesiology and Reanimation, ³Cardiology, Suleyman Demirel University, Faculty of Medicine, Isparta; ⁴Department of Radiology, Selçuk University, Meram Faculty of Medicine, Konya, Turkey.

İletişim (Correspondence): Dr. Recep Oktay Peker. Süleyman Demirel Üniversitesi Tıp Fakültesi Kalp-Damar Cerrahi Anabilim Dalı, Isparta, Turkey. Tel: +90 - 246 - 227 97 52 e-posta (e-mail): ropeker@hotmail.com

internal juguler venin internal karotis arter komşuluğunda dolum defekti ve 15x10 mm boyutlarında psödoanevrizma oluşturan fistül kesesi ve traktı gözlemlendi. Bilgisayarlı tomografi (BT) anjiyografi ile fistül kesesi ve juguler vendeki trombüs gösterildi (Şekil 1). Akciğer grafisi ve ekokardiyografi normal sınırlarda olup kardiyomegali veya yabancı cisim görülmedi.

Hasta ameliyata alınarak genel anestezi altında sternokleidomastoid kasın ön yüzünden yapılan insizyonla ana karotis arter, eksternal karotis arter ve internal juguler ven dönüldü. Branham bulgusu pozitif bulundu. Yara bölgesinde yabancı cisim yoktu. Karotis bifürkasyon seviyesinde 2x2 cm boyutlarında üzerinde tril olan fistül kesesi incelenirken kese açıldı ve kanama oldu. Heparin (5000 Ü iv) yapılp fistülün proksimal ve distalindeki vasküler yapılar klemlendi. Fistül ağzı ana karotis arter lateral yüzünde yaklaşık 0,5x0,7 cm boyutlarındaydı. Fistüle yakın bölgeden ana karotis artere insizyon yapıldı. Karotis arter plaklıydı, 1,5-2 cm distale internal karotis artere doğru uzanan ciddi endotel hasarı ve diseksiyon vardı. 6 mm spiralli politetrafloroetilen greft ile internal karotis arterin sağlam kısmı ile ucuca anastomoz yapıldı. Greftin proksimal ucu ana karotis artere oblik olarak anastomoz edildi. Internal juguler venin transekte olduğu gözlemlendi. 1-2 cm'lik defekt 12 mm Dacron greft interpozisyonu ile onarıldı. Ameliyat sonrası erken dönemde ekstübe edildi ve 4. günde komplikasyonsuz taburcu edildi. Operasyon sonrası 2. ve 6. aydaki kontrollerinde Doppler USG istenen hasta, antiagregan kullanmakta ve sorunsuz izlenmektedir.

TARTIŞMA

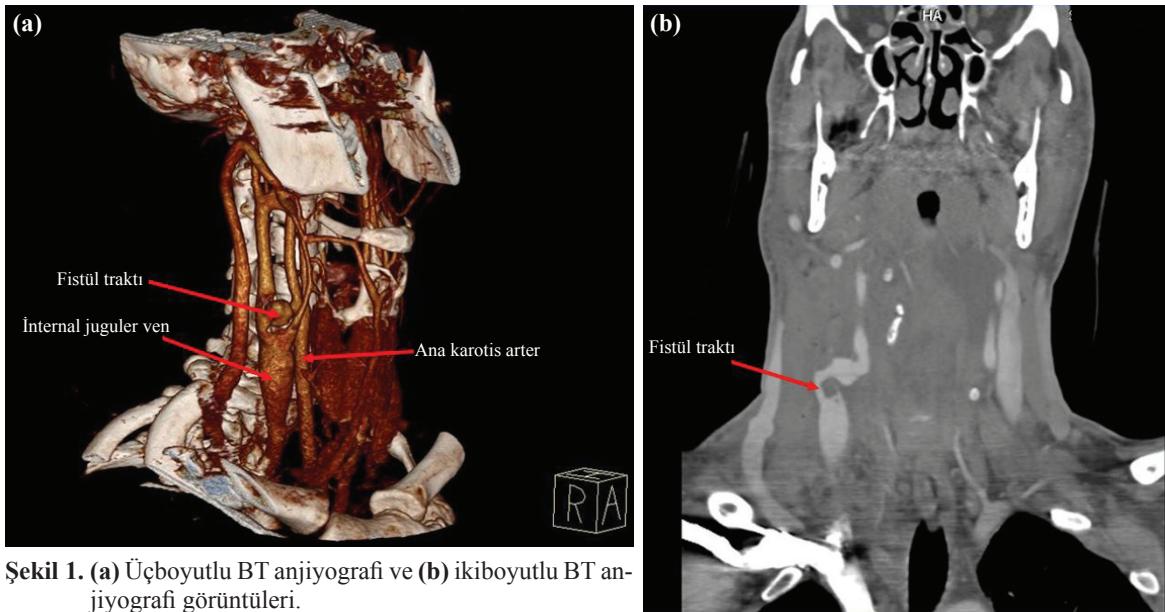
Edinsel arteriyovenöz fistüller en sık kesici ve delici aletler veya ateşli silahla yaralanma sonrasında görül-

mektedir.^[3,4] Ekstremitelerde tespit edilen fistüllerden farklı olarak travmatik karotiko-juguler fistüller genellikle erken dönemde gözden kaçmakta, geç dönemde ise kalp yetersizliği, embolizasyon, endokardit ve atriyum fibrilasyonu ile birliktelik göstermektedir. Arteriyovenöz fistül gelişimi damar yaralanmaları sonrası %2.5-10 arasında bildirilmiştir. Literatürde bildirilen olguların çoğunluğu erken dönemde gözden kaçıp, geç dönemde tedavi edilen hastalardan oluşmaktadır.^[5] Hastamız ateşli silah yaralanmasından 2 saat sonra merkemize sevk edilmiştir. Arter ve ven bütünlüğünün bozulması, yüksek akımlı fistülizasyon tespit edildiği için erken cerrahi işlem uygulanmıştır.

Çoğunlukla fistüle ait belirti ve bulgular tanıyı koydurur. Deneyimli hekimlerce yapılan renkli Doppler USG şantın derecesini, traktın büyüklüğünü göstermede duyarlıdır. Akciğer grafisi, ekokardiyografi tanıya yardımcı diğer yöntemlerdir. BT anjiyografi tedaviyi yönlendirmede yardımcı olabilecek bir tetkik yöntemidir. Kliniğimizde BT anjiyografi imkanı olması ve bu incelemeye oluşan kısa dönemli tecrübemiz nedeniyle bu olguda venöz ve arteriyal bütünlüğün kaybı, fistül traktı ve kesesi BT anjiyografi ile gösterilmiş, cerrahi yaklaşıma karar verilmiştir.

Stentle tedavi günümüzde giderek yaygınlaşmakta ve bu konuda da deneyim oluşmaktadır. Fakat karotis sisteme yabancı bir cisim olan stent implantasyonunun kısa veya uzun dönemde problem oluşturabileceğini düşünürüz.

Travmatik arteriyovenöz fistüllerde farklı tedavi yaklaşımları uygulanır, amaç damar bütünlüğünün sağlanmasıdır.^[6] Büyük şantlı fistüllerin en kısa sürede cerrahi olarak kapatılması önerilirken, küçük intimal defektli, küçük psödoanevrizmalı, minör diseksiyonlu



Şekil 1. (a) Üçboyutlu BT anjiyografi ve (b) ikiboyutlu BT anjiyografi görüntüleri.

Renkli şekiller derginin online sayısında görülebilir (www.tjtes.org)

olgularda konservatif yaklaşım, endovasküler stentleme veya embolizasyon önerilmektedir.^[1]

Sonuç olarak komplikasyonları önlemek için karotiko-juguler fistüller dikkatli değerlendirmeyi takiben erken tedavi edilmelidir.

KAYNAKLAR

1. Yaşa H, Gökalp O, Güneş T, Unalp HR, Adanir T, Yetkin U, et al. Traumatic extracranial carotico-juguler fistulation. *Ulus Travma Acil Cerrahi Derg* 2009;15:228-31.
2. Ezemba N, Ekpe EE, Ezike HA, Anyanwu CH. Traumatic common carotid-jugular fistula: report of 2 cases. *Tex Heart Inst J* 2006;33:81-3.
3. Nazlıel K, Salman E, Yörükoğlu Y, Hıdıroğlu M, Çetingök U, Özeren M ve ark. Travmatik arteriovenöz fistüllerin cerrahi tedavi takip sonuçları. *Türk Göğüs Kalp Damar Cerrahi Dergisi* 1995;3:127-30.
4. Kırallı K, Ömeroğlu SN, Mansuroğlu D, Uzun K, Akıncı E, İpek G ve ark. Arteriovenöz fistüllerin cerrahi tedavisi. *Türk Göğüs Kalp Damar Cerrahi Dergisi* 2001;9:46-8.
5. Redekop G, Marotta T, Weill A. Treatment of traumatic aneurysms and arteriovenous fistulas of the skull base by using endovascular stents. *J Neurosurg* 2001;95:412-9.
6. Talwar S, Bhan A, Sharma R, Choudhary SK, Venugopal P. Carotid artery-to-jugular vein fistula. *Asian Cardiovasc Thorac Ann* 2000;8:366-8.