

## Mitral anülüs kaynaklı idiyopatik ventrikül taşikardisinde radyofrekans kateter ablasyonu

### Radiofrequency catheter ablation of idiopathic ventricular tachycardia originating from the mitral annulus

Dr. Fethi Kılıçaslan, Dr. Ömer Uz, Dr. Alptuğ Tokatlı, Dr. Zafer Işılak

GATA Haydarpaşa Eğitim ve Araştırma Hastanesi, Kardiyoloji Servisi, İstanbul

**Özet**– İdiyopatik ventrikül taşikardisi (VT) en sık sağ ventrikül çıkış yolundan, nadiren de mitral anülüs bölgesinden kaynaklanır. Bu yazıda, mitral anülüs kaynaklı idiyopatik VT’de başarılı radyofrekans kateter ablasyonu yapılan yirmi yaşındaki bir hasta sunuldu. Hasta kliniğimize yaklaşık beş yıldır devam eden çarpıntı ve nefes darlığı atakları yakınmasıyla başvurdu. Yapılan değerlendirmede idiyopatik VT saptandı. Elektrofizyolojik çalışmada idiyopatik VT’nin mitral anülüs kaynaklı olduğu doğrulandı. Başarılı radyofrekans ablasyon sonrası hastanın yakınması yoktu, kontrol Holter incelemesi normal sınırlar içindeydi.

**Summary**– Idiopathic ventricular tachycardias (VT) originate mostly from the right ventricular outflow tract and rarely from the mitral annulus. Herein, we present a 20-year-old male patient in whom we performed a successful radiofrequency catheter ablation of mitral annular VT. He admitted to our department with the complaints of palpitations and shortness of breath attacks for 5 years. Detailed assessment disclosed idiopathic VT which subsequently was found to be derived from the mitral annulus in electrophysiologic study. The patient’s symptoms disappeared after successful RF ablation and the follow-up Holter ECG was totally normal.

İdiyopatik ventrikül taşikardisi (VT) en sık sağ ventrikül çıkış yolundan (VÇY) köken alır. Sol ventrikül, sol VÇY ve aort kuspis kaynaklı VT’lere daha az sıklıkta rastlanır. İdiyopatik VT nadiren mitral anülüs, triküspit anülüs veya sol ventrikül epikart bölgesinden kaynaklanabilir.<sup>[1]</sup> İdiyopatik VT’lerin %5’inin mitral anülüsten kaynaklandığı bildirilmiştir. Radyofrekans kateter ablasyon (RFKA) bu hastalarda iyileşme sağlayan bir tedavi seçeneğidir.

Bu yazıda mitral anülüs kaynaklı VT saptanan ve başarılı RFKA uygulanan bir olgu sunuldu.

#### OLGU SUNUMU

Yirmi yaşında erkek hasta tekrarlayan çarpıntı atakları ve nefes darlığı yakınması ile kliniğimize başvurdu. Öyküsünden şikayetlerinin yaklaşık beş yıl önce başladığı, çarpıntısının ani başlayıp ani sonlandığı, haftada 2-3 atak yaşadığı ve atakların ortalama 10-15 dakika devam ettiği öğrenildi. Çarpıntı atakla-

rı sırasında baş dönmesi ve bir kez de bayılma olduğunu belirten hastanın beta bloker, kalisyum kanal blokeri ve propafenon kullandığı halde çarpıntı atağı devam etmekteydi. Hastaya yaklaşık iki yıl önce başka bir merkezde elektrofizyolojik çalışma yapıldığı öğrenildi. Tedavi raporları incelendiğinde elektrofizyolojik çalışmada aberan geçişli supraventriküler taşikardi saptandığı ve RFKA uygulamasının başarısız olduğu anlaşıldı. Çarpıntı sırasında alınan elektrokardiyogramda (EKG) sağ dal bloğu örneğinde, inferiyor eksenli, geniş QRS kompleksli taşikardi vardı. Fizik inceleme normal olarak değerlendirildi. EKG, eforlu EKG ve ekokardiyografik incelemeler normal sınırlardaydı. Hasta imzalı onam belgesi alındıktan sonra elektrofizyolojik çalışma için sinüs ritminde hemodinami laboratuvarına alındı. Koroner sinüs ve His kateterleri yerleştirildi. Bazal intrakardiyak ölçümler normal sınır-

#### Kısaltmalar:

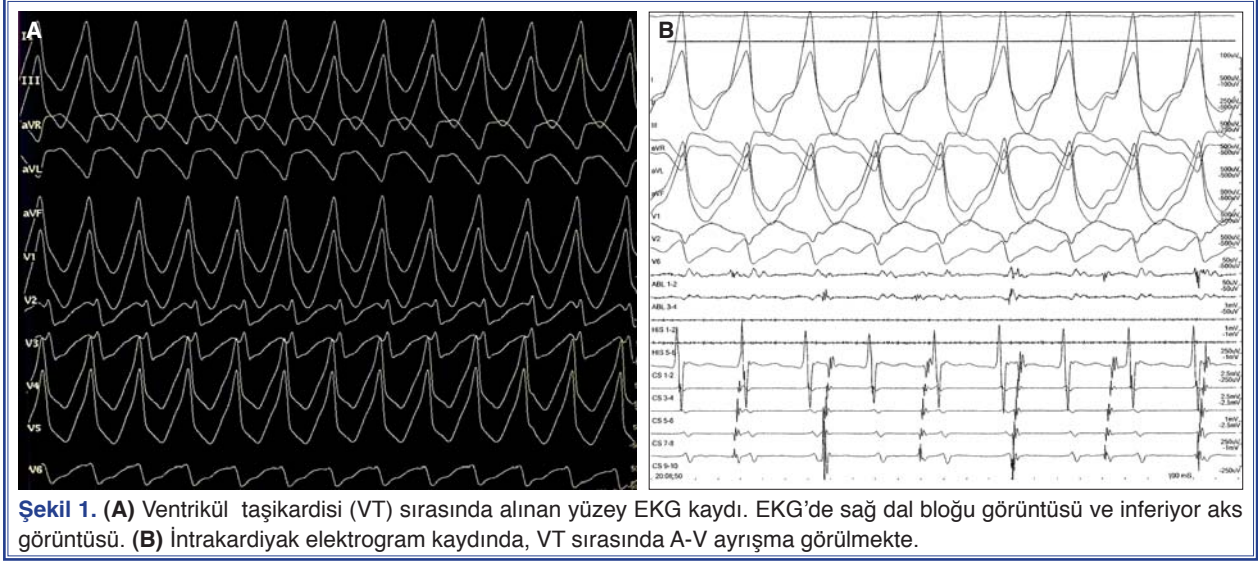
RF	Radyofrekans
RFKA	Radyofrekans kateter ablasyonu
VÇY	Ventrikül çıkış yolu
VT	Ventrikül taşikardisi

Geliş tarihi: 30.09.2011 Kabul tarihi: 19.01.2012

Yazışma adresi: Dr. Ömer Uz, GATA Haydarpaşa Eğitim ve Araştırma Hastanesi, Kardiyoloji Kliniği, 34668 Kadıköy, İstanbul.

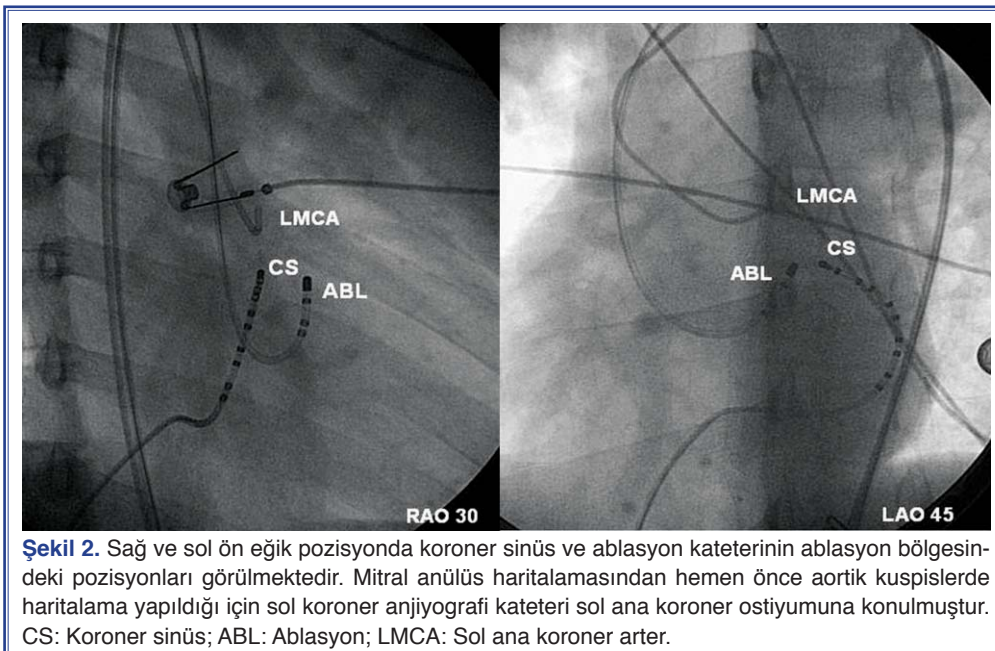
Tel: +90 216 - 542 20 20- 3185 e-mail: homeruz@gmail.com

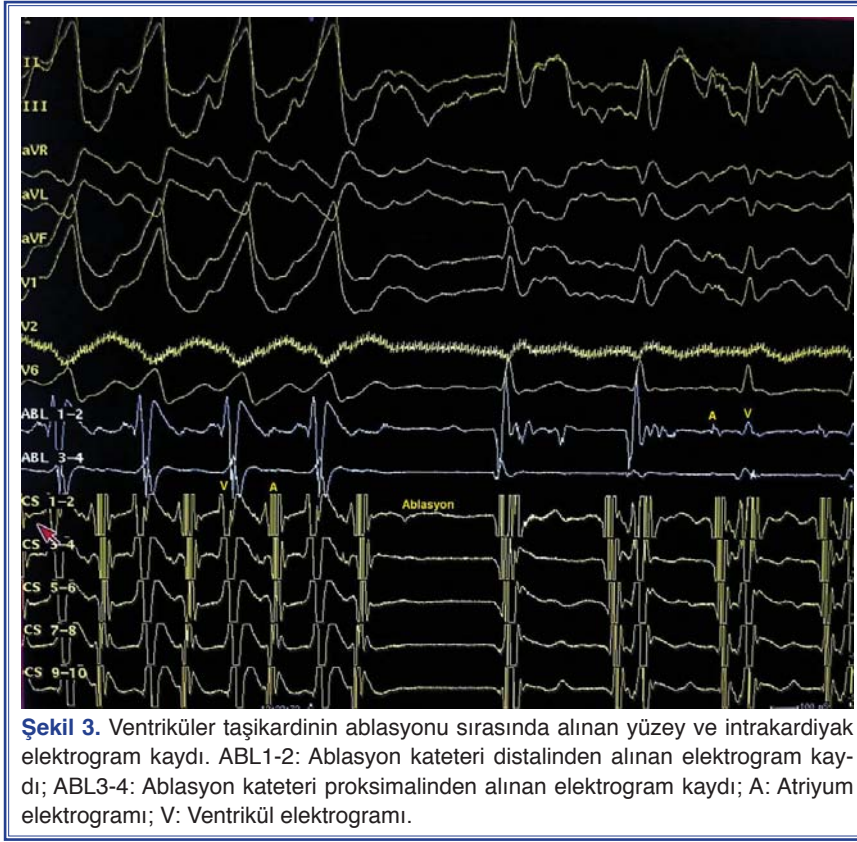
© 2012 Türk Kardiyoloji Derneği



larda bulundu. Programlı atriyal uyarılar ile jump ve eko atım yoktu, taşikardi uyarılamadı. Sağ ventrikül-den programlı yapılan ventrikül uyarısı ile de taşikardi uyarılamadı. Dobutamin infüzyonu altında yapılan atriyal *burst* ile geniş QRS taşikardi uyarıldı (Şekil 1a). Taşikardi sırasında A-V ayrışma izlendi (Şekil 1b), alınan EKG klinik taşikardi ile benzer şekilde sağ dal bloğu örneğinde ve inferiyor eksenli idi. Sol ventrikül kaynaklı idiyopatik VT olduğu düşünüldü. Retrograd aortik yaklaşımla ablasyon kateteri ile önce aortik kuspisler ve sol VÇY’de haritalama yapıldı (Şekil 3). Ancak aortik kuspis ve sol VÇY’de erken

aktivasyon bölgesi saptanamadı. Koroner sinüs kateteri, koroner sinüs içinde anterolateral bölgeye ilerletildiğinde en erken ventriküler aktivitenin koroner sinüs distalinde olduğu görüldü. Radyofrekans (RF) kateteri ile koroner sinüs kateteri distaline yakın mitral anülüs bölgesi haritalandı. Taşikardi sırasında en erken lokal aktivasyon mitral anülüs anterolateralinde idi. Bu bölgede VT esnasında yüzey EKG’deki ventrikül aktivasyondan 25 msn daha önce lokal ventrikül aktivasyonu vardı. Bu bölgeye RF ablasyon uygulandı, taşikardinin sonlandığı görüldü (Şekil 3). Sinüs ritmindeyken başarılı RF uygulanan bölgede anü-





lüs kaydı (küçük atriyal ve büyük ventriküler aktivasyon) vardı. RF sonrasında bazal şartlarda ve dobutamin altında programlı ventrikül ve *burst* uyarıları ile VT uyarılmadı. RFKA'yı izleyen ikinci ayda hastanın çarpıntı yakınması yoktu, Holter incelemesi normaldi.

### TARTIŞMA

İdiyopatik VT'ler yapısal kalp hastalığı bulunmayan hastalarda görülür. Görülme yaşı sık olarak 20-40'tır. Genellikle klinikte görülen tüm VT'lerin yaklaşık %10'u idiyopatiktir.<sup>[1]</sup> İdiyopatik VT en sık sağ VÇY, sol VÇY ve aort kuspislerden kaynaklanır. Mitral anülüs kaynaklı idiyopatik VT oldukça seyrekdir. Tada ve ark.'nın<sup>[2]</sup> bildirdiği bir çalışmada idiyopatik VT saptanan hastaların %5'inde mitral anülüs kaynaklı VT izlenmiştir. Bu taşikardilerin 2/3'ünün mitral anülüsün anterolateral, 1/3'ünün ise posterior ya da posteroseptal bölgesinden kaynaklandığı bildirilmiştir.<sup>[2]</sup> Olgumuzda uygun ablasyon bölgesi anterolateral bölgede idi. Koroner sinüs kateterinin koroner sinüs içinde oldukça ileriye ilerletilmesiyle mitral anülüs anterolateralinden ventrikül kaydı alınmış ve taşikardi sırasında en erken ventrikül aktivasyonunun bu bölgede olduğu görülmüştür. Daha sonra RF kate-

teri ile mitral anülüsün detaylı haritalaması yapılmış ve taşikardi odağı tam olarak bulunmuştur.

Mitral anülüs kaynaklı VT'lerin altında yatan mekanizma tam olarak ortaya konamamıştır. Ancak, adenozinle sonlanması siklik AMP bağımlı bir tetikleyici aktivite ile oluştuğunu düşündürmektedir. Bu hastalarda taşikardi eforla ve izoproteronolle uyarılabilir.<sup>[4]</sup> Olgumuzda programlı atriyal veya ventrikül uyarı ile taşikardi uyarılmadı. Fakat, 5 mcg/kg/dk dozunda dobutamin infüzyonu altında programlı atriyal uyarı ile taşikardi oluşturuldu.

EKG'de sağ dal bloğu görüntüsü olması, geçiş bölgesinin V1 ya da V2 derivasyonlarında olması, V6'da S dalgası, V2-V6'da monofazik R ya da Rs varlığı mitral anülüs kaynaklı VT bulgularıdır.<sup>[3]</sup> Mitral anülüs kaynaklı VT'de daha geniş bir QRS ve delta benzeri dalga morfolojisi de izlenebilir.<sup>[3]</sup>

Ventrikül taşikardisi ablasyonunda aktivasyon ve pace haritalama ile ablasyon için uygun bölgenin bulunabileceği bildirilmiştir.<sup>[4]</sup> Olgumuzda VT sırasında aktivasyon haritalama ile en erken ventrikül aktivasyonu mitral anülüs anterolateralinde izlendi ve bu bölgeye uygulanan RF ablasyonu ile taşikardi sonlan-

dırıldı. Diğer VT ablasyonlarında olduğu gibi konvansiyonel yöntemlerle başarılı olunmayan hastalarda ise kompleks haritalama yöntemleri kullanılabilir.

Sonuç olarak, mitral anülüs kaynaklı VT oldukça nadir görülen bir idiyopatik ventrikül taşikardisidir. Bu hastalarda RFKA başarıyla uygulanabilir.

***Yazar(lar) ya da yazı ile ilgili bildirilen herhangi bir ilgi çakışması (conflict of interest) yoktur.***

#### KAYNAKLAR

1. Brooks R, Burgess JH. Idiopathic ventricular tachycardia. A review. *Medicine (Baltimore)* 1988;67:271-94.
2. Tada H, Ito S, Naito S, Kurosaki K, Kubota S, Sugiyasu A, et al. Idiopathic ventricular arrhythmia arising from the mitral

annulus: a distinct subgroup of idiopathic ventricular arrhythmias. *J Am Coll Cardiol* 2005;45:877-86.

3. Kumagai K, Yamauchi Y, Takahashi A, Yokoyama Y, Sekiguchi Y, Watanabe J, et al. Idiopathic left ventricular tachycardia originating from the mitral annulus. *J Cardiovasc Electrophysiol* 2005;16:1029-36.
4. Blanck Z, Dhala A, Deshpande S, Sra J, Jazayeri M, Akhtar M. Catheter ablation of ventricular tachycardia. *Am Heart J* 1994;127:1126-33.

**Anahtar sözcükler:** Kateter ablasyonu; elektrokardiyografi, ambulator; elektrofizyolojik teknik, kardiyak; kalp iletim sistemi; kalp ventrikülü; taşikardi, ventriküler/kanı.

**Key words:** Catheter ablation; electrocardiography, ambulatory; electrophysiologic techniques, cardiac; heart conduction system; heart ventricles; tachycardia, ventricular.