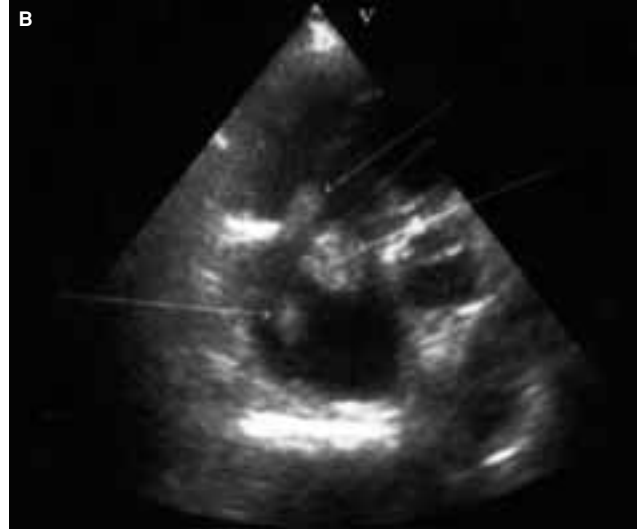
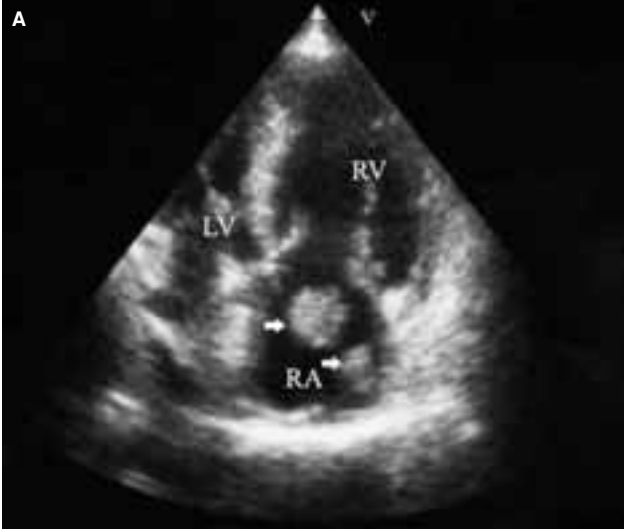

Görüntülü olgu örnekleri

Case images

Sağ atriyumda serbest yüzen trombüs

Free-floating thrombi in the right atrium

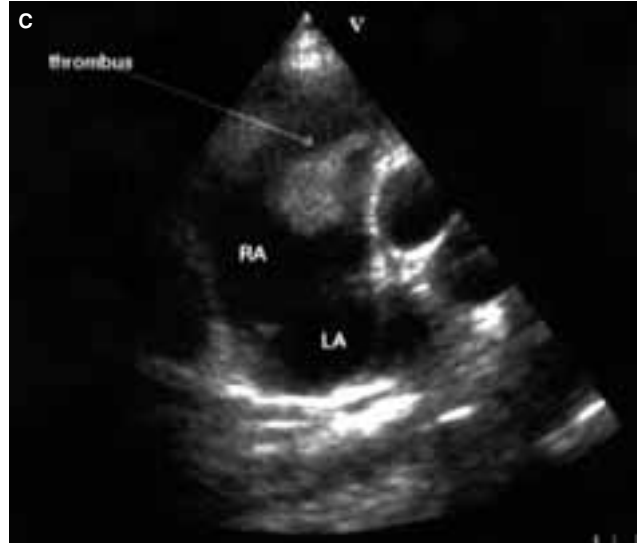


Hasan Kocatürk,
Mustafa Yılmaz,
Cevdet Uğur Koçoğulları,
Ednan Bayram

Atatürk Üniversitesi
Tıp Fakültesi
Kardiyoloji Anabilim Dalı,
Erzurum

Sağ atriyumda yüzen serbest trombüs nadir görülür. Öyküsünde kronik obstrüktif pulmoner hastalık bulunan 58 yaşında bir kadın, giderek kötüleşen nefes darlığı ile başvurdu. Başvuru muayenesinde kan basıncı 100/60 mmHg, nabız 95 vuru/dk idi; S3, triküspid odakta

3/6 holosistolik üfürüm ve belirgin juguler venöz distansiyon saptandı. Akciğerde iki taraflı ekspiratuvar ronküsler vardı. EKG'de sinus taşikardisi, P pulmonale, seyrek ventriküler ekstra sistoller, sağ eksen ve sağ ventrikül hipertrofi bulguları izlendi. Akciğer grafisinde hiler dolgunluk, kardiyomegali vardı. Kardiyomegalinin değerlendirilmesine yönelik yapılan transtorasik ekokardiyografide sağ kalp boşluklarında genişleme (sağ atriyum 68 mm, sağ ventrikül 57 mm) ve ileri derecede triküspid yetersizliği saptandı; triküspid kapak üzerinden pulmoner basınç 70 mmHg ölçüldü. Sağ atriyumda değişik şekil ve bo-



yutta, yüzen trombüsle uyumlu görünüm vardı (Şekil A, B, C). Sol kalp boşlukları ve fonksiyonları normaldi. Alt ekstremitelerde derin ven ultrasonografisinde akım yavaşlaması gözlemlendi; ancak, trombüs görülmedi. Hastada warfarin ile antikoagülan tedaviye başlandı (INR seviyesi 2-3).

Şekiller. (A) Apikal dört boşluk, (B) modifiye iki boşluk ve (C) subkostal ekokardiyografik görüntülerde sağ atriyumda serbest yüzen trombüsler.