



Primer Santral Sinir Sistemi Lenfoması: Diffüz Büyük B Hücreli Lenfoma

Primary Central Nervous System Lymphoma: Diffuse Large B-Cell Lymphoma

Asuman Ali¹, Cemile Haki¹, Fatma Öz Atalay², Ramazan Yalçın³

¹Sağlık Bilimleri Üniversitesi, Yüksek İhtisas Eğitim ve Araştırma Hastanesi, Nöroloji Kliniği, Bursa, Türkiye

²Uludağ Üniversitesi Tıp Fakültesi, Patoloji Anabilim Dalı, Bursa, Türkiye

³Burtom Radyolojik Tanı Merkezi, Bursa, Türkiye

Anahtar Kelimeler: Diffuse large B-cell lymphoma, brain magnetic resonance imaging, stereotactic brain biopsy
Keywords: Diffüz büyük B hücre lenfoması, beyin manyetik rezonans görüntüleme, stereotaktik beyin biyopsisi

Sayın Editör,

Elli altı yaşında kadın hasta, zaman zaman olan bulantı kusma şikayetleri, oryantasyon bozukluğu, boş konuşma, dürtü kontrol bozukluğu gibi mental durum değişiklikleri ile önce psikiyatri tarafından değerlendirilmiş, klinik tablo psikiyatrik tedaviyle değişmeyince nörolojiye sevk edilmiştir. Kliniğine gittikçe artan oranda somnolans, konfüzyon, disfaji, disfoni ve sol hemiparezi de eklenmiştir. Kliniğe kabul edildikten bir hafta sonra sol fokal başlayıp jeneralize olan epileptik nöbeti olmuştur. 1,5 Tesla manyetik rezonans görüntüleme (MRG) ile beyin MRG çalışması ve beyin omurilik sıvısı analizi yapılmıştır. Beyin MRG'lerinde (Şekil 1, 2, 3) sağda frontoparyetal lobun büyük bir kısmını kaplayan, beyaz cevher yolakları boyunca ilerleyen, pons sağ kesimine kadar devam eden korpus kallosumu, bilateral talamus, sağda bazal ganglionlar ve sol frontal lob anterior kesimini de etkileyen, heterojen ve sınırları düzensiz kontrast tutulumu olan çok sayıda lezyonlar saptanmıştır. On gün süreyle mega doz metil prednisolon intravenöz uygulanmıştır. Somnolans azalmış, mental durum bozukluğu ortadan kalkmış, bağımsız yürümeye başlamıştır. Ancak iyilik hali on üç gün devam etmiş, klinik tabloda nüks olmuştur. Tekrar kliniğe kabul edilen olguya metilprednisolon tedavisi yeniden uygulanmış ancak kısmen faydalanmıştır. MRG spektroskopisi (Şekil 4) yapılmış, N-asetil aspartat düzeyinde düşmenin yanı sıra kolin ve lipid piklerinde yükselme görülmüştür. Perfüzyon MRG bulguları da düşük vaskülariteli

tümöral kitleyi düşündürmüştür. Stereotaktik beyin biyopsisi yapılmış, histopatolojik ve immünohistokimyasal sonuçlar büyük B hücreli lenfoma infiltrasyonu ile uyumlu bulunmuştur. Hematoksinin ve eozin ile hazırlanan preparatlarda yaygın büyük ebatta, sitoplazması dar, nükleolus sayıları az, kromatin yapısı kaba lenfoid infiltrasyonu saptanmıştır. T hücre belirteçleri negatif boyanırken B hücre belirteçleri ve CD20 şiddetli pozitif boyanmıştır. Ki67 indeksi yüksek bulunmuştur (%70). Bu özelliklerle olgu CD20 pozitif büyük B hücreli lenfoma tanısını almıştır. Vücudunun diğer taraflarında lenfoid ve non-lenfoid alanlarda tutulum saptanmamış, primer santral sinir sistemi lenfoması (PSSSL) düşünülerek tedavisi planlanmıştır. Olguya 180 cGy küratif tüm beyin radyoterapi uygulanmış ve takibe alınmıştır. Somnolans hali, beyin sapı bulguları ve sol hemiparezisi devam etmiş, klinik tablosunda değişiklik olmamıştır. Radyoterapiden yedi gün sonra solunumu bozulmuş ve koma hali gelişmiştir. Yoğun bakım sürecinde de eksitus olmuştur.

PSSSL, malign lenfomaların %0,7-1,7'den sorumludur (1). İmmün yetmezliği olmayan bireylerde 45-70 yaşları arasında teşhis edilir ve ortalama görülme yaşı 50 yaş civarındadır.

Nöbetler, diğer beyin tümörü tiplerinden daha az sıklıkta görülür (2). Bizim olgumuzda da tek nöbet görülmüş ve tekrarlanmamıştır.

Perfüzyon MRG ve MRG spektroskopisi (Şekil 4) klinik radyoloji pratiğinde SSS lenfomalarını diğer beyin lezyonlarından

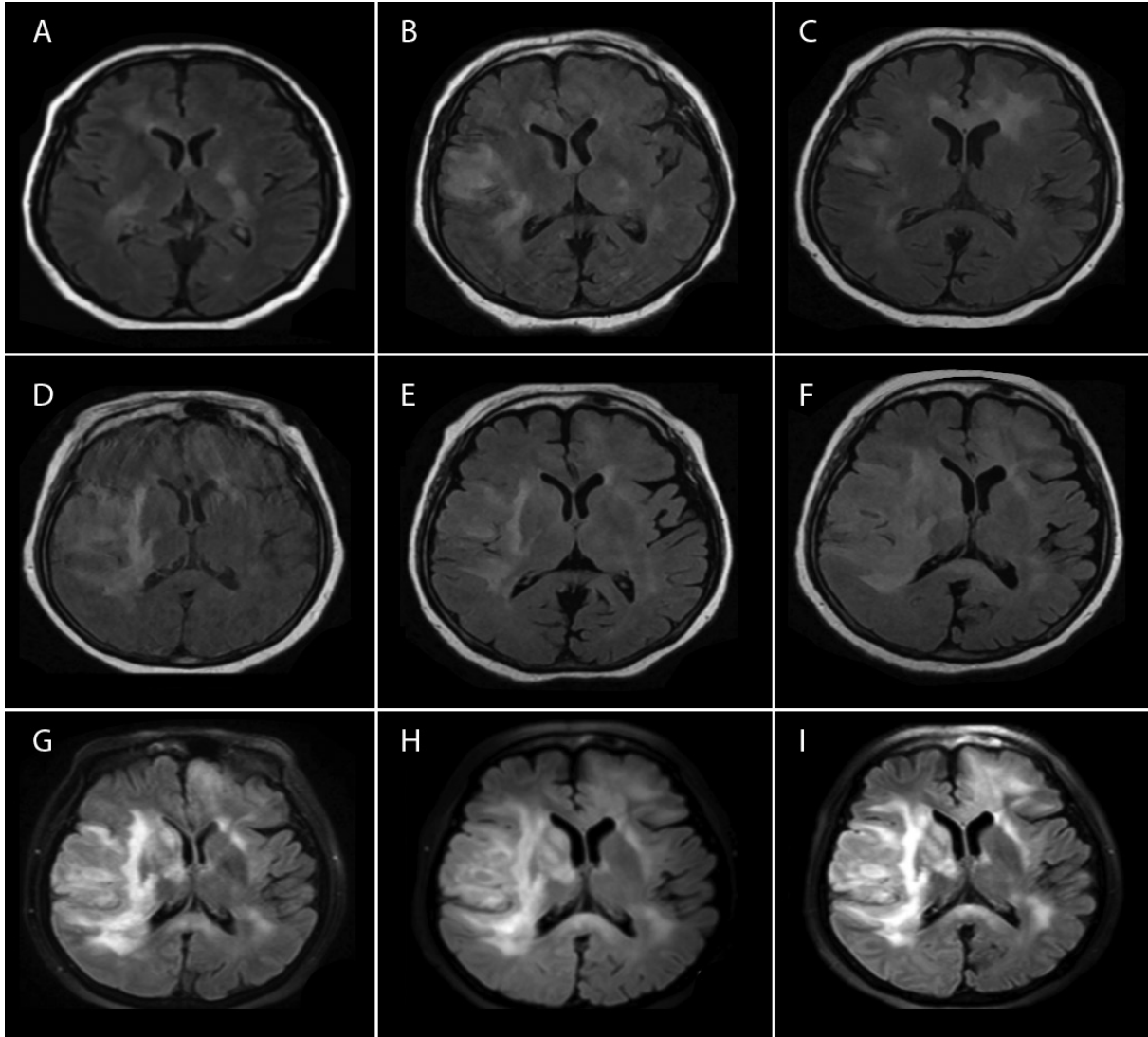
Yazışma Adresi/Address for Correspondence: Dr. Asuman Ali, Sağlık Bilimleri Üniversitesi Yüksek İhtisas Eğitim ve Araştırma Hastanesi, Nöroloji Kliniği, Bursa, Türkiye

Tel.: +90 539 302 30 65 E-posta: asumanali@gmail.com ORCID: orcid.org/0000-0003-1878-7895

Geliş Tarihi/Received: 27.12.2018 **Kabul Tarihi/Accepted:** 03.04.2019

©Telif Hakkı 2019 Türk Nöroloji Derneği

Türk Nöroloji Dergisi, Galenos Yayınevi tarafından basılmıştır.



Şekil 1. T2 FLAIR görüntüleri. A) Lezyon ilk tespit edildiğinde sağ frontal derin beyaz cevher, sağ talamik bölge, sağ medial temporal, korpus kallozumun genu düzeyleri, sol talamik bölge ve beyin sapı düzeylerinde dağınık, birbiri ile doğrudan ilişkili olmayan yayılım. B) Kırk gün sonraki kontrolde lezyonun iyice yaygınlaştığı ve özellikle sağ frontal lobun daha fazla etkilendiği gözlemlendi. C) Elli dört gün sonraki kontrolde kısmi bir regresyon gözlemlendi. D, E, F, G, H, I) Lezyonun ilk tespit tarihinden 70, 80, 105, 115, 120, 125 gün sonraki kontrollerde hiçbir regresyon olmamış, hızlı bir yayılım görülmüştür

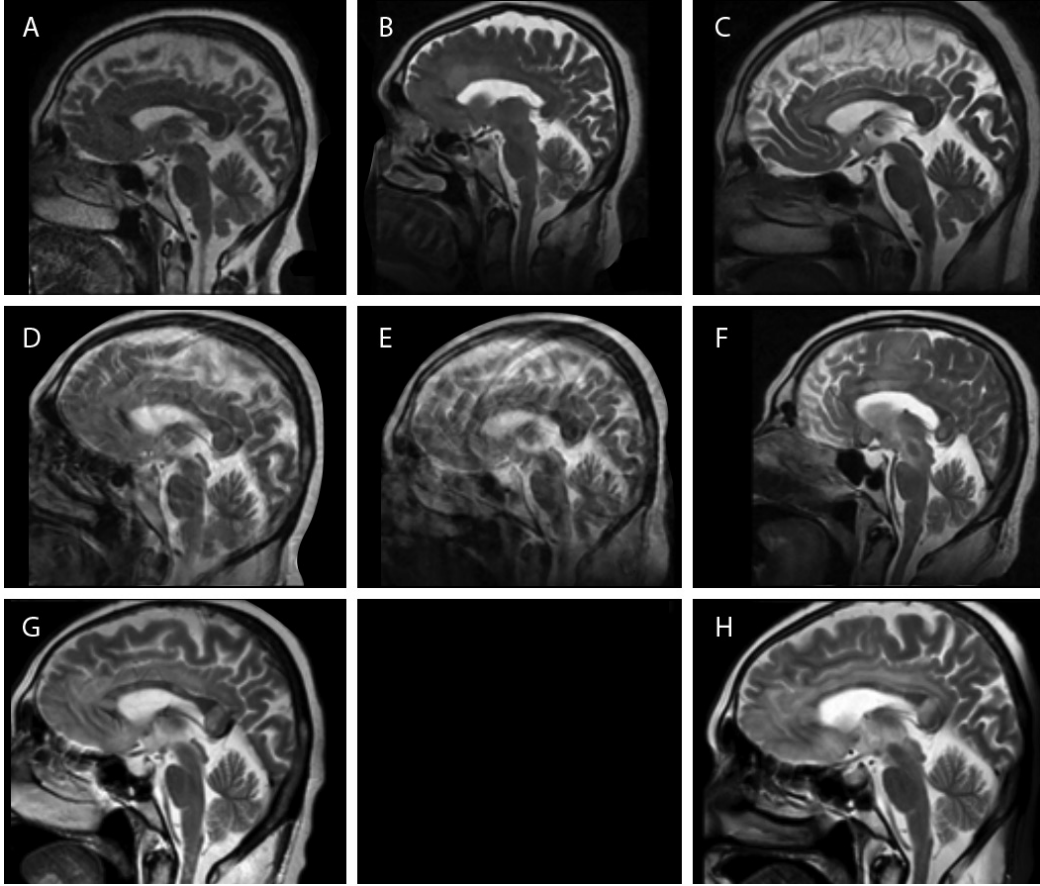
ayırıt etmek için kullanılmaktadır (2,3,4). Olgumuzda da perfüzyon MRG'de maksimum nispi serebral kan volümü, tümör dokusunda tipik olarak daha düşük bulunmuştur.

En sık görülen tutulum alanları bazal ganglionlar ve talamusu takiben frontal loblardır. Frontal lob lokalizasyonu %20-43 oranında rapor edilirken bazal ganglionların etkilenmesi %13-20 olarak bildirilmektedir. Beyin sapı veya serebellum veya her ikisi %9-13 oranında etkilenir (2,4). Bizim olgumuzda da frontal lob

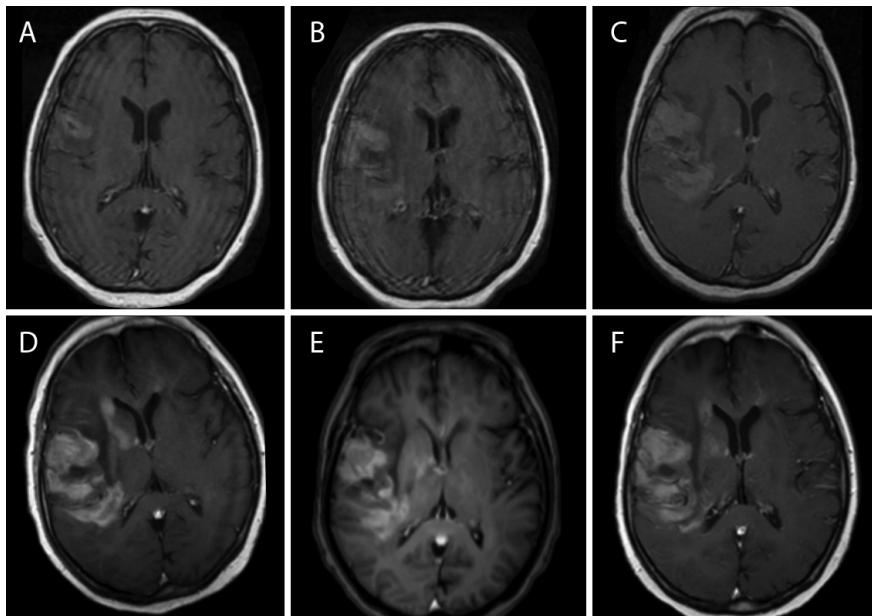
iki taraflı ancak asimetrik etkilenmiş, bazal ganglion ve talamus tutulumu da gözlenmiştir.

PSSSL'de beyin lezyonları, multipl sklerozu taklit edebilir, klinik belirti ve bulgular da genellikle kortikosteroidlere cevap verebilir (5). Dolayısıyla stereotaktik biyopsi kesin tanı ve lezyonun doğru tanımı için gereklidir.

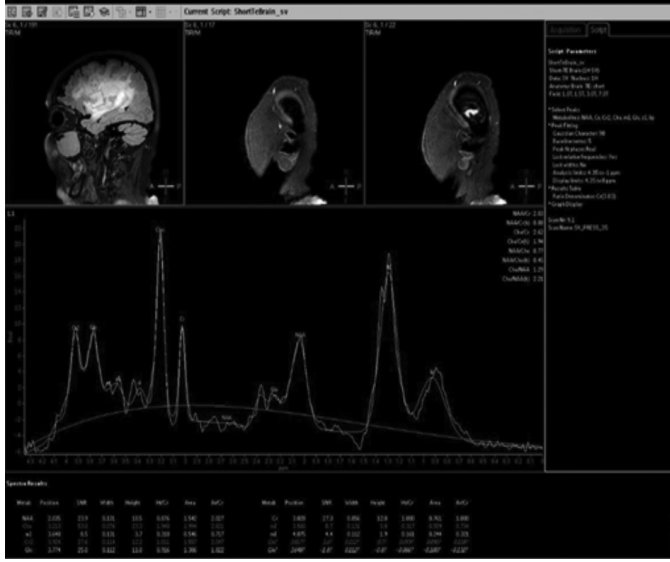
PSSSL'yi genellikle multifokal ancak radyosensitif olduğu için tüm beyin radyoterapi ilk etkin tedavi seçeneğidir.



Şekil 2. T2 sagittal görüntüler. A) Lezyon ilk tespit edildiğinde korpus kallozumun genu düzeylerinin tutulduğu, ancak daha sonra, B, C, D, E, F, G, H) 40-125 güne kadarki seri kontrollerde lezyonun korpus kallozumun tamamını tuttuğu, perikallosal alana yayıldığı, beyin sapı tutulumunun da arttığı görülmektedir



Şekil 3. Kontrastlı T1 aksiyal görüntüler. A) Lezyon ilk tespit edildikten 54 gün sonraki kontrastlı kesitlerde sadece sağ frontaldeki alanlarda kısmi boyanma izlenirken, B, C, D, E, F) 80.-125. güne kadar yapılan takiplerde lezyonun yaygınlaştığı ve kontrast tutma miktarının da arttığı görülmüştür



Şekil 4. Manyetik rezonans görüntüleme spektroskopisi. Sağ frontal lob düzeyinden yapılan spektroskopik çalışmada lezyonun olduğu alanda N-asetil aspartat değerinde baskılanma, kolin ve lipid piklerinde belirgin bir artışın olduğu görülmektedir

Etik

Hasta Onayı: Hastanın eşinden onam alınmıştır.

Hakem Değerlendirmesi: Editörler kurulu tarafından değerlendirilmiştir.

Yazarlık Katkıları

Cerrahi ve Medikal Uygulama: A.A., R.Y., **Konsept:** A.A., **Dizayn:** A.A., **Veri Toplama veya İşleme:** A.A., F.Ö.A., R.Y., **Analiz veya Yorumlama:** A.A., F.Ö.A., **Literatür Arama:** A.A., C.H., **Yazan:** A.A.

Çıkar Çatışması: Yazarlar bu makale ile ilgili olarak herhangi bir çıkar çatışması bildirmemiştir.

Finansal Destek: Çalışmamız için hiçbir kurum ya da kişiden finansal destek alınmamıştır.

Kaynaklar

1. Brar R, Prasad A, Shama T, Vermani N. Multifocal lateral and fourth ventricular B-cell primary CNS lymphoma. Clin Neurol Neurosurg 2012;114:281-283.
2. Nabazivadeh S, Vossough A, Hajmomenian M, Assadsangabi R, Mohan S. Neuroimaging in Central Nervous System Lymphoma. Hematol Oncol Clin N Am 2016;799-821.
3. Zhang S, Li H, Zhu R, Zhang M. Application value of magnetic resonance imaging in diagnosing central nervous system lymphoma. Pak J Med Sci 2016;32:389-393.
4. Senocak E, Karlı Oğuz K, Ozgen B, et al. Parenchymal lymphoma of the brain on initial MR imaging: A comparative study between primary and secondary brain lymphoma. E J R 2011;79:288-294.
5. Kvarata MD, Sharma D, Castellani RJ, et al. Demyelination as a harbinger of lymphoma: a case report and review of primary central nervous system lymphoma preceded by multifocal sentinel demyelination. Bio Med Central Neurol 2016;16;72;1-7.